HOSPITAL DE CLÍNICAS DE PORTO ALEGRE

PROCESSO SELETIVO PÚBLICO PARA PROGRAMAS DE RESIDÊNCIA MÉDICA/2026

ÁREA DE ATUAÇÃO

ANGIORRADIOLOGIA E CIRURGIA ENDOVASCULAR

Nome: _____

Nº de Inscrição: | | | | | | |

Instruções

- Confira o material recebido (CARTÃO DE RESPOSTAS e CADERNO DE QUESTÕES); se houver falha, solicite a substituição ao fiscal da sala.
- Após conferir seus dados no CARTÃO DE RESPOSTAS (NOME, Nº de INSCRIÇÃO e PROGRAMA DE RESIDÊNCIA MÉDICA), assine no local indicado.
- Este caderno contém **20 questões de múltipla escolha**, com quatro alternativas (**A**, **B**, **C** e **D**).
- Preencha o CARTÃO DE RESPOSTAS, único documento válido para correção da prova objetiva, com bastante atenção, à caneta esferográfica (ponta grossa, tinta azul ou preta), marcando uma única alternativa em cada questão.
- Verifique, no CARTÃO DE RESPOSTAS, as instruções para preenchimento. Sob nenhuma circunstância, o CARTÃO DE RESPOSTAS será substituído devido a erro, desatenção ou falha no preenchimento por parte do candidato.
- Durante a realização da prova, estão vedados o empréstimo de materiais, a comunicação entre candidatos ou terceiros, a utilização de quaisquer dispositivos, como máquina calculadora e/ou similares, livros, anotações, réguas de cálculo, impressos ou qualquer outro material de consulta.
- A prova objetiva terá duração de **até 3 horas**, incluído o tempo para preenchimento do CARTÃO DE RESPOSTAS.
- Após o início da prova, o candidato deverá permanecer na sala pelo **tempo mínimo de 60 minutos**.
- Ao terminar a prova, o candidato devolverá ao fiscal da sala o CARTÃO DE RESPOSTAS.
- O candidato só poderá levar o CADERNO DE QUESTÕES **quando estiver faltando 60 minutos para o término do tempo total de duração da prova**. Por razões de segurança, o candidato que sair antes desse horário não poderá copiar suas respostas.
- Os dois últimos candidatos de cada sala de prova deverão permanecer no recinto, a fim de acompanhar o lacre do material, quando então poderão retirar-se do local após concluído o procedimento.

DIREITOS AUTORAIS RESERVADOS. PROIBIDA A REPRODUÇÃO, AINDA QUE PARCIAL, SEM AUTORIZAÇÃO PRÉVIA.

01. Paciente masculino, de 70 anos, foi submetido a correção cirúrgica de aneurisma de aorta abdominal infrarrenal por técnica convencional com prótese bifurcada e anastomoses distais em artérias ilíacas. Houve necessidade de ligadura da artéria hipogástrica esquerda por extensa calcificação na bifurcação ilíaca. O sangramento transoperatório estimado foi de 1.800 ml, com retorno de 600 ml pelo *cell saver*. O tempo de pinçamento da aorta infrarrenal foi de 45 minutos. O paciente foi encaminhado à UTI para monitorização. No 2º dia pós-operatório, ainda sob ventilação mecânica e em uso de vasopressor em doses crescentes, apresentou redução da diurese e má perfusão periférica, mantendo pulsos periféricos palpáveis. Os exames laboratoriais demonstraram leucocitose, aumento da PCR e acidose metabólica. No momento, qual o diagnóstico mais provável e qual a conduta inicial indicada?

(A) Insuficiência renal aguda – hemodiálise
(B) Isquemia mesentérica – retossigmoidoscopia
(C) Isquemia de intestino delgado – angiotomografia abdominal
(D) Síndrome compartimental abdominal – laparotomia descompressiva

02. Assinale a assertiva correta sobre o tratamento cirúrgico do aneurisma da aorta abdominal.

(A) A hipotensão não responsiva a volume após a liberação do pinçamento da aorta infrarrenal ocorre por redução súbita da resistência vascular sistêmica.
(B) A preservação de uma das artérias hipogástricas evita a colite isquêmica pós-operatória.
(C) O período de íleo paralítico pode ser reduzido pelo uso liberal de opiáceos no controle da dor pós-operatória.
(D) O tempo de pinçamento aórtico infrarrenal não apresenta associação com insuficiência renal aguda pós-operatória.

03. Paciente feminina, de 70 anos, com histórico de correção de aneurisma complexo de aorta abdominal há cerca de 1 ano com endoprótese ramificada, apresentou, em exame de imagem de controle, aumento das dimensões do saco aneurismático e fluxo periprótese. Considerando a angiografia seletiva abaixo, o vazamento identificado é classificado como

(A) Tipo Ic.
(B) Tipo II.
(C) Tipo IIIa.
(D) Tipo IIId.

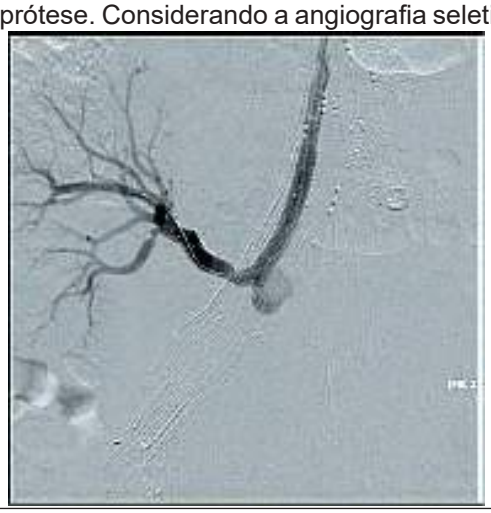

04. Assinale a assertiva correta sobre a doença cística da artéria poplítea.

(A) A maioria dos pacientes apresenta estenose da artéria poplítea no momento do diagnóstico.
(B) Angioplastia com implante de *stent* é a terapia de escolha para paciente claudicante grave.
(C) É tipicamente unilateral e evolui rapidamente para isquemia crítica crônica ameaçadora de membro.
(D) Ao exame físico, identifica-se perda dos pulsos distais com a contração da panturrilha e flexão plantar ativa.

05. Paciente masculino, de 37 anos, vítima de ferimento penetrante por arma branca em região cervical (Zona 1), encontrava-se hemodinamicamente estável e não apresentava sinais neurológicos ou lesão no sistema aerodigestivo. Angiotomografia demonstrou pseudoaneurisma de artéria carótida comum, com cerca de 3 cm de diâmetro. Qual a conduta mais indicada?

(A) Observação clínica e repetição de exame de imagem em 48 horas
(B) Terapia ecoguiada com injeção de trombina
(C) Intervenção endovascular com *stent* recoberto
(D) Exploração cirúrgica direta com rafia arterial, enxerto autógeno ou interposição de prótese

06. Paciente masculino, de 29 anos, vítima de colisão automobilística, foi trazido à Emergência consciente, referindo dor torácica. Estava normotenso e eupneico. Radiografia de tórax revelou mediastino alargado. Angiotomografia demonstrou pseudoaneurisma na região do istmo aórtico, sem extravasamento ativo do contraste. Qual a classificação da lesão aórtica e qual o manejo inicial mais adequado?

(A) Grau 2 – intervenção endovascular imediata
(B) Grau 2 – betabloqueador e intervenção endovascular após 72 horas
(C) Grau 3 – manejo conservador com repetição de exame de imagem em 48 horas
(D) Grau 3 – betabloqueador e intervenção endovascular nas primeiras 24-72 horas

---

07. Assinale a assertiva correta sobre dispositivos usualmente utilizados em procedimentos endovasculares.

(A) A cor verde é a padronizada para a bainha introdutora 7F.
(B) Os fios-guia costumam utilizar as polegadas como medida padrão de diâmetro.
(C) A numeração dos cateteres-guia é baseada no diâmetro interno.
(D) A numeração das agulhas de punção é baseada no diâmetro interno.

---

08. Durante procedimento de revascularização infrainguinal, foi realizada a administração intravenosa de 100 U/kg de heparina convencional. Após 30 minutos, observou-se que o tempo de coagulação ativado (TCA) encontrava-se no nível subterapêutico. Embora fosse esperado um TCA > 150 s, essa variabilidade de resposta ocorre por

(A) depuração exclusivamente renal da heparina, com saturação da via tubular.
(B) ação tardia da heparina por necessidade de metabolização hepática.
(C) alta ligação endotelial e plasmática, especialmente a proteínas de fase aguda.
(D) reversão espontânea da heparina em pacientes com níveis baixos de protamina.

---

09. Paciente masculino, de 64 anos, assintomático, com hipertensão arterial e dislipidemia, foi submetido a exame de imagem, tendo sido identificados tronco bovino e estenose de 80% na carótida interna esquerda. Segundo as diretrizes atuais da *ESVS* e *SVS*, qual a conduta mais apropriada considerando expectativa de vida > 10 anos e tratamento clínico otimizado?

(A) Angioplastia com *stent* carotídeo por acesso transfemoral
(B) Angioplastia com *stent* carotídeo por acesso radial direito
(C) Angioplastia com *stent* carotídeo por acesso transcervical
(D) Endarterectomia carotídea, se risco cirúrgico aceitável

10. Paciente masculino, de 60 anos, com histórico de hipertensão arterial, apresentou quadro de dor torácica de início súbito, tendo sido diagnosticada dissecção aórtica tipo B. Após estabilização clínica, com controle adequado da pressão arterial, da frequência cardíaca e da dor, o paciente recebeu alta da UTI. Considerando a realização de angiotomografia de controle para um quadro de dissecção não complicada, qual dos achados abaixo sugere pior prognóstico e pode ser um indicativo de tratamento endovascular na fase subaguda?

(A) Compressão dinâmica parcial do lúmen verdadeiro na aorta torácica
(B) Reentradas na transição toracoabdominal e na artéria ilíaca comum
(C) Orifício de entrada na curvatura menor do arco aórtico
(D) Presença de hematoma intramural

---

11. No hematoma intramural de aorta tipo B não complicado, qual o alvo terapêutico do tratamento clínico?

(A) Pressão arterial sistólica (PAS) > 120 mmHg e frequência cardíaca (FC) < 60 bpm com vasodilatador e anticoagulante
(B) PAS < 120 mmHg e FC < 60 bpm com betabloqueador e vasodilatador
(C) PAS < 120 mmHg e FC < 60 bpm com betabloqueador e anticoagulante
(D) PAS < 120 mmHg e FC > 60 bpm com vasodilatador isoladamente

---

12. Paciente masculino, de 60 anos, com histórico de hipertensão arterial e tabagismo, apresentou dor torácica súbita irradiada para o dorso. Angiotomografia demonstrou dissecção tipo B (Stanford) com compressão parcial da luz verdadeira e redução da perfusão do rim esquerdo. Segundo as diretrizes atuais da *ESVS*, qual a conduta mais adequada após a estabilização hemodinâmica?

(A) Anticoagulação plena com heparina de baixo peso molecular e observação em UTI com monitorização da função renal.
(B) Angiotomografia seriada e tratamento endovascular com implante de *stent* recoberto na artéria renal na fase subaguda
(C) Tratamento endovascular com implante de *stent* recoberto na artéria renal esquerda
(D) Tratamento endovascular com endoprótese torácica

13. Paciente masculino, de 66 anos, com histórico de doença arterial periférica e tabagismo, veio à consulta queixando-se de dor abdominal pós-prandial há cerca de 4 meses, ingestão alimentar progressivamente reduzida e perda ponderal de 10 kg. Informou não ter apresentado episódios de diarreia e vômitos nem sinais de infecção sistêmica. Angiotomografia computadorizada abdominal identificou estenose de 90% na artéria mesentérica superior, oclusão da artéria mesentérica inferior e estenose moderada de 60% do tronco celíaco. A anatomia foi considerada favorável à abordagem endovascular. O paciente era funcionalmente ativo e não havia contraindicações cirúrgicas relevantes. Com base no contexto clínico, qual a conduta terapêutica mais adequada?

(A) Realizar revascularização endovascular da artéria mesentérica superior com *stent*, priorizando a artéria principal da circulação intestinal devido à menor morbimortalidade periprocedimento e resultados clínicos satisfatórios em médio prazo.
(B) Realizar revascularização aberta multivisceral com *by-pass* anterógrado a partir da aorta supracelíaca, considerando o envolvimento trivascular e a expectativa de maior durabilidade frente às taxas de reestenose associadas à abordagem endovascular.
(C) Realizar angiografia diagnóstica com avaliação hemodinâmica funcional (pressão de gradiente translesional) e decidir posteriormente entre intervenção percutânea ou observação expectante, pois a correlação anatômica das estenoses com os sintomas ainda exige confirmação fisiológica.
(D) Iniciar terapia nutricional parenteral e acompanhamento clínico ambulatorial, postergando abordagem invasiva até a progressão dos sintomas ou desenvolvimento de sinais objetivos de isquemia intestinal.

14. Paciente feminina, de 72 anos, com histórico de hipertensão arterial, dislipidemia e tabagismo, vinha apresentando dor abdominal pós-prandial há 6 meses, associada à perda de 12 kg no período. Relatou evitar refeições por medo da dor. Angiotomografia com contraste demostrou estenose ostial de 70% do tronco celíaco, estenose ostial de 80% da artéria mesentérica superior e artéria mesentérica inferior ocluída. Exames laboratoriais estavam dentro da normalidade, sem sinais de isquemia intestinal aguda. A paciente era independente para as atividades da vida diária e não apresentava contraindicações clínicas para intervenção vascular. Com base nas diretrizes atuais, qual a conduta terapêutica mais adequada?

(A) Realizar revascularização endovascular com *stent* recoberto autoexpansível na artéria mesentérica superior como abordagem inicial, considerando a anatomia e os sintomas.
(B) Indicar revascularização cirúrgica aberta das duas artérias viscerais principais (tronco celíaco e mesentérica superior) com *by-pass* da aorta supracelíaca, pois a doença multivascular exige revascularização de dois vasos para o controle sintomático.
(C) Realizar revascularização endovascular com *stent* expansível por balão na artéria mesentérica superior como abordagem inicial, considerando a anatomia e os sintomas.
(D) Indicar revascularização cirúrgica aberta das duas artérias viscerais principais (tronco celíaco e mesentérica superior) com endarterectomia visceral transaórtica, pois a doença é ostial e multivascular, exigindo revascularização de dois vasos para o controle sintomático.

15. Paciente masculino, de 72 anos, com histórico de diabetes melito com neuropatia periférica, insuficiência renal crônica (*clearance* de creatinina de 25 ml/min) e cardiopatia isquêmica, com capacidade funcional não avaliável, apresenta uma úlcera trófica não cicatrizante no aspecto medial do maléolo esquerdo, com mais de 3 meses de evolução. Ao exame, o pé encontrava-se edemaciado e a úlcera tinha base necrótica, sem sinais evidentes de infecção sistêmica. Pulsos poplíteos e distais estavam ausentes à palpação, e o índice tornozelo-braquial (ITB), incompressível (> 1,4). Angiotomografia revelou oclusão longa (> 20 cm, TASC II D ou Grade 4 do *Global Vascular Guideline*) da artéria femoral superficial esquerda, com ateromatose extensa e calcificação grave, poplítea pérvia e sem estenoses maiores que 50%, com dois vasos de perna (tibial posterior e fibular) pérvios, porém com comprometimento distal significativo. A artéria tibial estava ocluída e não demonstrava reabitação distal. O paciente é considerado de alto risco cirúrgico devido às comorbidades cardíaca e renal. De acordo com o *Global Vascular Guidelines*, qual a conduta mais apropriada?

(A) Desbridamento cirúrgico extenso da úlcera e antibioticoterapia empírica, postergando a revascularização devido ao alto risco cirúrgico e à ausência de infecção sistêmica aguda.
(B) Revascularização endovascular do segmento femoropoplíteo, com ênfase na preservação do membro, devido ao perfil de alto risco do paciente e à perviedade dos vasos da perna, apesar da complexidade anatômica (GLASS III).
(C) Revascularização cirúrgica (*by-pass*) com veia autógena para a artéria poplítea, considerando a elevada taxa de perviedade primária do *by-pass*, apesar da apresentação atípica com ITB incompressível.
(D) Terapia com prostaglandina E1 e compressão pneumática intermitente, enquanto se aguarda melhora das condições clínicas para futura revascularização, dada a falha em identificar um alvo cirúrgico distal ideal.

16. Paciente masculino, de 68 anos, hipertenso, dislipidêmico e tabagista ativo, com histórico de infarto do miocárdio há 3 anos (não revascularizado), foi internado com quadro de dor isquêmica em repouso e úlcera necrótica no hálux direito, classificada como Rutherford categoria 5. Angiografia digital dos membros inferiores revelou oclusão longa da artéria femoral superficial direita com recanalização do fluxo na artéria poplítea. No leito distal, a artéria tibial posterior é o único vaso de perna que está pérvio e sem lesões relevantes. O Serviço de Cirurgia Vascular indica *by-pass* femoropoplíteo com veia safena reversa (mapeamento com safena > 3 mm em toda a extensão), em caráter de maior brevidade possível com o objetivo de salvamento do membro. O paciente encontrava-se hemodinamicamente estável, sem dor torácica ou dispneia. Relatou capacidade funcional limitada a pequenas caminhadas em casa (estimada < 4 METs), atribuída à dor no pé. O ecocardiograma demonstrou fração de ejeção de 35% com hipocinesia inferior. O eletrocardiograma de repouso revelou ondas Q em parede inferior e ausência de alterações dinâmicas. A troponina de alta sensibilidade estava discretamente elevada, porém com valores estáveis nas últimas 24 horas. Não havia história de angina recente. Com base nas *Diretrizes de Avaliação Cardiovascular Perioperatória*, da Sociedade Brasileira de Cardiologia (2024), e da *American Heart Association/American College of Cardiology* (2024), qual a conduta mais apropriada?

(A) Prosseguir com o *by-pass* femoropoplíteo, sem exames adicionais, dado o risco iminente de perda do membro e estabilidade clínica atual.
(B) Postergar o procedimento e realizar cintilografia miocárdica com estresse farmacológico, devido à fração de ejeção reduzida e capacidade funcional limitada.
(C) Adiar a cirurgia e indicar cineangiocoronariografia para possível intervenção percutânea, em razão da elevação da troponina e baixa reserva funcional.
(D) Iniciar betabloqueador e reavaliar o risco cardiovascular após 7 dias com teste ergométrico, considerando o histórico de infarto e eletrocardiograma alterado.

17. Paciente masculino, de 73 anos, hipertenso e ex-tabagista, apresentou achado ocasional de aneurisma isolado de artéria ilíaca comum direita, medindo 3,7 cm de diâmetro durante investigação urológica de rotina. De acordo com as *Diretrizes da ESVS* (2024), qual a conduta recomendada?

(A) Tratamento endovascular ou aberto quando o aneurisma tiver ≥ 4 cm de diâmetro.
(B) Tratamento endovascular eletivo se elevado risco perioperatório.
(C) Tratamento cirúrgico aberto eletivo se baixo risco perioperatório.
(D) Tratamento endovascular ou cirúrgico de urgência pelo risco de ruptura.

---

18. Paciente masculino, de 74 anos, foi submetido a revascularização endovascular com *stent* no segmento femoropoplíteo por claudicação limitante e recebeu alta hospitalar com orientações para seguimento ambulatorial. Com histórico de hipertensão arterial, diabetes melito tipo 2 e tabagismo, apresentava função renal preservada. Não tinha história de sangramento. Considerando as diretrizes atuais, qual a conduta mais adequada em relação à terapia antitrombótica após a intervenção?

(A) Manter AAS em monoterapia, visto que a revascularização já foi realizada e não há necessidade de terapia combinada se o paciente está assintomático.
(B) Manter clopidogrel associado a AAS por 90 dias, suspendendo o clopidogrel após esse período, para prevenção de trombose do *stent* e eventos isquêmicos precoces.
(C) Manter rivaroxabana, AAS e clopidogrel de forma contínua, visando redução de eventos adversos cardiovasculares e de membro inferior.
(D) Manter rivaroxabana, AAS e clopidogrel, suspendendo o clopidogrel após 30 dias, para prevenção de trombose de *stent* e eventos isquêmicos precoces.

19. Com base nas evidências recentes de estudos controlados e metanálises comparativas entre a cirurgia de *by-pass* e as intervenções endovasculares em pacientes com isquemia ameaçadora do membro, assinale a assertiva correta.

(A) A revascularização endovascular é universalmente superior à cirurgia de *by-pass* em termos de perviedade primária e secundária em todos os segmentos infrainguinais, independentemente da complexidade anatômica ou do risco do paciente.
(B) Em pacientes com doença arterial complexa, a cirurgia de *by-pass* com veia autóloga geralmente oferece taxas superiores de perviedade a longo prazo e sobrevida livre de amputação, especialmente em pacientes de menor risco cirúrgico e com um leito arterial distal adequado.
(C) Intervenções endovasculares são preferíveis ao tratamento cirúrgico aberto em pacientes com qualquer nível de risco cirúrgico e com doença arterial multissegmentar extensa, devido à sua natureza menos invasiva e menor tempo de recuperação.
(D) A escolha entre revascularização endovascular e cirúrgica para pacientes com isquemia crítica crônica ameaçadora do membro não é influenciada pelo risco do paciente ou pela complexidade anatômica da lesão, sendo baseada primariamente na preferência do cirurgião.

---

20. Paciente masculino, de 79 anos, com histórico de tabagismo, apresentou dor intensa e súbita no membro inferior esquerdo com evolução de 24 horas, associada a frialdade, palidez e parestesia. O exame físico revelou ausência de pulsos poplíteo e distais; a mobilidade estava preservada. Ecodoppler colorido realizado à beira do leito evidenciou aneurisma de poplítea trombosado com ausência de fluxo nos três vasos da perna nos segmentos avaliados. Avaliação complementar com imagem identificou veia safena magna com calibre de 4 mm em toda a extensão da coxa. Estabelecendo-se o diagnóstico sindrômico de oclusão arterial aguda Rutherford IIa, qual a abordagem inicial mais adequada?

(A) Anticoagulação plena e fasciotomia profilática
(B) Revascularização aberta imediata com ponte de safena magna invertida ou *in situ*
(C) Trombólise farmacológica ou farmacomecânica para planejamento de intervenção posterior
(D) Reparo endovascular urgente com implante de *stent* recoberto e exclusão do aneurisma

HOSPITAL DE CLÍNICAS DE PORTO ALEGRE

PROCESSO SELETIVO PÚBLICO PARA
PROGRAMAS DE RESIDÊNCIA MÉDICA/2026

ÁREAS DE ATUAÇÃO

ECOCARDIOGRAFIA, ELETROFISIOLOGIA CLÍNICA INVASIVA, ERGOMETRIA E HEMODINÂMICA E CARDIOLOGIA INTERVENCIONISTA

ANO ADICIONAL

TRANSPLANTE DE CORAÇÃO

Nome: _____

Nº de Inscrição: | | | | | | |

Instruções

- Confira o material recebido (CARTÃO DE RESPOSTAS e CADERNO DE QUESTÕES); se houver falha, solicite a substituição ao fiscal da sala.
- Após conferir seus dados no CARTÃO DE RESPOSTAS (NOME, Nº de INSCRIÇÃO e PROGRAMA DE RESIDÊNCIA MÉDICA), assine no local indicado.
- Este caderno contém **30 questões de múltipla escolha**, com quatro alternativas (**A**, **B**, **C** e **D**).
- Preencha o CARTÃO DE RESPOSTAS, único documento válido para correção da prova objetiva, com bastante atenção, à caneta esferográfica (ponta grossa, tinta azul ou preta), marcando uma única alternativa em cada questão.
- Verifique, no CARTÃO DE RESPOSTAS, as instruções para preenchimento. Sob nenhuma circunstância, o CARTÃO DE RESPOSTAS será substituído devido a erro, desatenção ou falha no preenchimento por parte do candidato.
- Durante a realização da prova, estão vedados o empréstimo de materiais, a comunicação entre candidatos ou terceiros, a utilização de quaisquer dispositivos, como máquina calculadora e/ou similares, livros, anotações, réguas de cálculo, impressos ou qualquer outro material de consulta.
- A prova objetiva terá duração de **até 3 horas**, incluído o tempo para preenchimento do CARTÃO DE RESPOSTAS.
- Após o início da prova, o candidato deverá permanecer na sala pelo **tempo mínimo de 60 minutos**.
- Ao terminar a prova, o candidato devolverá ao fiscal da sala o CARTÃO DE RESPOSTAS.
- O candidato só poderá levar o CADERNO DE QUESTÕES **quando estiver faltando 60 minutos para o término do tempo total de duração da prova**. Por razões de segurança, o candidato que sair antes desse horário não poderá copiar suas respostas.
- Os dois últimos candidatos de cada sala de prova deverão permanecer no recinto, a fim de acompanhar o lacre do material, quando então poderão retirar-se do local após concluído o procedimento.

DIREITOS AUTORAIS RESERVADOS. PROIBIDA A REPRODUÇÃO, AINDA QUE PARCIAL, SEM AUTORIZAÇÃO PRÉVIA.

01. Assinale a assertiva correta com base nos estudos clássicos em hipertensão arterial sistêmica – ALLHAT (*The Antihypertensive and Lipid-Lowering Treatment to Prevent Heart Attack Trial*, *JAMA*, 2002), que incluiu mais de 33 mil pacientes randomizados para receber lisinopril, anlodipino ou clortalidona, e SPRINT (*A Randomized Trial of Intensive versus Standard Blood-Pressure Control, N Engl J Med*, 2015), que randomizou mais de 9 mil pacientes para metas terapêuticas de pressão arterial sistólica intensiva.

(A) O estudo ALLHAT serviu de base para a indicação preferencial de inibidores da enzima conversora da angiotensina (IECA) para pacientes com diabetes melito, ao demonstrar menor incidência de desfechos cardiovasculares em diabéticos tratados com IECA em comparação aos que receberam antagonista do cálcio ou clortalidona.
(B) O estudo ALLHAT concluiu que os IECAs ou, alternativamente, os bloqueadores dos receptores da angiotensina (BRA) devem ser preferidos como tratamento inicial da hipertensão.
(C) No estudo SPRINT, o tratamento intensivo (meta de pressão arterial sistêmica < 120 mmHg) resultou em redução estatisticamente significativa tanto do desfecho composto – infarto do miocárdio, síndrome coronariana aguda, acidente vascular cerebral, insuficiência cardíaca e morte cardiovascular – quanto do desfecho isolado de mortalidade por todas as causas.
(D) No estudo SPRINT, a redução de desfechos cardiovasculares no grupo com meta de pressão sistólica < 120 mmHg foi acompanhada por aumento significativo na ocorrência de quedas com lesões, especialmente em idosos.

---

02. Paciente feminina, de 78 anos, tabagista, foi trazida à Emergência por dor torácica súbita de forte intensidade irradiada para o dorso. À admissão, apresentava pressão arterial de 180/100 mmHg e frequência cardíaca de 92 bpm. Angiotomografia revelou dissecção da aorta descendente sem ruptura, sem sinais de má perfusão de órgãos. A dor foi controlada após analgesia com opioides intravenosos. Com base nas *Diretrizes para o Manejo de Doenças Arteriais Periféricas e Aórticas*, da Sociedade Europeia de Cardiologia 2024, qual a conduta inicial mais adequada?

(A) Administração de nitroprussiato de sódio para redução rápida da pressão arterial, com meta de pressão arterial sistólica < 120 mmHg
(B) Administração de esmolol intravenoso para controle da frequência cardíaca e pressão arterial, com meta de frequência cardíaca ≤ 60 bpm
(C) Implante de endoprótese (TEVAR) imediato para exclusão do falso lúmen
(D) Cirurgia aberta da aorta torácica descendente

03. Assinale a assertiva correta sobre síndromes aórticas agudas.

(A) As síndromes genéticas de Marfan, Ehlers-Danlos vascular e Loeys-Dietz aumentam o risco de dissecção aórtica.
(B) A maioria dos casos de dissecção aórtica aguda ocorre em mulheres, com pico de incidência na sétima década de vida.
(C) A dissecção aórtica tipo A é menos comum do que a tipo B, mas apresenta maior mortalidade intra-hospitalar.
(D) Tabagismo é o principal fator de risco associado a dissecção aórtica.

---

04. Paciente feminina, de 65 anos, com hipertensão arterial e história de tabagismo, vinha apresentando quadro clínico de angina típica e fadiga aos moderados esforços há 1 ano. Realizou avaliação com teste não invasivo (teste ergométrico) para estratificação de risco, que mostrou capacidade física máxima de 4 METs, sem alterações eletrocardiográficas, interrompido por fadiga. Com base no quadro, assinale a assertiva correta.

(A) A síndrome coronariana crônica se refere à apresentação clínica de patologias estruturais e funcionais das artérias coronárias, que levam à isquemia miocárdica transitória, provocada sempre por estresse físico ou emocional.
(B) A avaliação inicial identificou uma situação de baixo risco.
(C) Análises estratificadas para sexo indicam que as mulheres com suspeita de doença arterial coronariana são usualmente mais velhas, possuem maior prevalência de sintomas não anginosos (como dispneia e fadiga), mas apresentam menos frequentemente comorbidades e menor carga de fatores de risco cardiovasculares do que os homens.
(D) Anormalidades funcionais e estruturais da microcirculação podem causar angina e isquemia, mesmo em pacientes sem doença obstrutiva das artérias coronárias epicárdicas.

05. Paciente masculino, de 75 anos, com hipertensão arterial, diabetes melito, insuficiência renal crônica e angina típica aos mínimos esforços há 8 meses, procurou atendimento com médico da família na UBS. Assinale a assertiva correta sobre a avaliação diagnóstica do paciente.

(A) Por se tratar de um paciente de muito alto risco para síndrome coronariana, o médico da Atenção Primária deve encaminhá-lo para uma Unidade de Atendimento Especializada de Urgência, conforme fluxo da Rede de Atendimento à Saúde.
(B) Por se tratar de um paciente com alta probabilidade de doença arterial coronariana obstrutiva, angiotomografia de artérias coronárias é o exame preferencial para diagnóstico e estimativa de risco de eventos cardiovasculares, por ser uma avaliação anatômica não invasiva.
(C) Por se tratar de um paciente de muito alto risco clínico e alta probabilidade de doença arterial coronariana obstrutiva crônica, solicitar diretamente cineangiocoronariografia, sem um exame diagnóstico funcional prévio, é uma opção recomendada por diretrizes.
(D) Teste ergométrico é um exame de baixo custo, que não utiliza radiação, sendo indicado como exame inicial preferencial para diagnóstico de pacientes com alta probabilidade de doença arterial coronariana obstrutiva, por possuir acurácia diagnóstica semelhante à de outros métodos de avaliação funcional, principalmente para excluir doença arterial coronariana.

06. Assinale a alternativa que preenche, correta e respectivamente, as lacunas do parágrafo abaixo.

Paciente masculino, de 71 anos, tem diagnóstico de insuficiência cardíaca (IC) com fração de ejeção de 28%. Apesar do tratamento clínico otimizado, persiste sintomático. Para esse paciente, **.....** e **.....** são considerados(as) sinais de alerta para IC avançada.

(A) hospitalizações recorrentes por IC nos últimos 12 meses – arritmias malignas que resultem em visitas não planejadas à Emergência
(B) episódios de baixo débito que requeiram uso de inotrópicos ou medicamentos vasoativos – teste de caminhada de 6 minutos com resultado < 450 metros
(C) sintomas *NYHA* III ou IV nos episódios de descompensação – pressão arterial sistólica persistentemente < 90 mmHg
(D) hospitalizações por IC recorrentes nos últimos 12 meses – valvulopatias graves passíveis de correção percutânea ou cirúrgica

07. Assinale a assertiva correta sobre medicamentos utilizados no tratamento de pacientes com insuficiência cardíaca (IC) com fração de ejeção (FE) reduzida.

(A) A ivabradina, associada à terapêutica otimizada, reduz o risco combinado de morte cardiovascular e internação na IC com FEVE < 35%, ritmo sinusal e frequência cardíaca > 70 bpm, atuando nos canais “f” do nó atrioventricular.
(B) A associação sacubitril-valsartana reduziu mortalidade quando comparada ao inibidor da enzima conversora da angiotensina (IECA) enalapril em pacientes *NYHA* I e FEVE < 35%.
(C) Os bloqueadores dos receptores da angiotensina têm efeito aditivo quando associados aos IECAs na redução de mortalidade e agem inibindo a ação da angiotensina II no receptor da angiotensina I.
(D) Os betabloqueadores carvedilol, bisoprolol e succinato de metoprolol têm indicação classe I, reduzindo mortalidade global, morte por IC e morte súbita.

08. Assinale a assertiva correta sobre a válvula aórtica bicúspide.

(A) Está mais comumente associada a regurgitação aórtica grave e prolapso valvar, sendo rara a calcificação antes dos 70 anos.
(B) A fusão entre as cúspides coronarianas esquerda e direita é o padrão morfológico mais frequente.
(C) A cirurgia da aorta ascendente está indicada apenas quando seu diâmetro ultrapassa 55 mm, independentemente do histórico familiar.
(D) Pacientes com válvula aórtica bicúspide apresentam risco de dissecção aórtica 2 vezes maior do que a população geral.

09. Paciente masculino, de 68 anos, com prótese valvar mitral mecânica implantada há 6 anos por estenose mitral reumática, consultou por dispneia progressiva há 1 semana, ortopneia e episódios de hemoptise leve. Negou febre. Referiu uso de varfarina, com último INR de 1,6. Ao exame físico, encontrava-se em fibrilação atrial, com frequência cardíaca de 120 bpm, bulhas cardíacas abafadas, sem identificação de estalido protético, além de apresentar taquipneia e estertores crepitantes bibasais. Radiografia de tórax mostrou sinais de congestão pulmonar. Ecocardiografia transesofágica evidenciou aumento da velocidade de fluxo transvalvar mitral (2,6 m/s), com gradiente médio de 13 mmHg, presença de massa ecogênica móvel aderida à prótese e redução da mobilidade de um dos folhetos protéticos. A área valvar mitral, indexada para a superfície corporal, estimada pela equação de continuidade, foi 0,8 cm^2/m^2, e a relação entre o VTI do fluxo mitral e o VTI do trato de saída do ventrículo esquerdo foi 3,8. Qual a principal hipótese diagnóstica?

(A) *Mismatch* paciente-prótese com gradiente elevado em razão de a área efetiva da prótese ser inadequada para a superfície corporal do paciente.
(B) Estado de alto débito cardíaco relacionado a fibrilação atrial com resposta rápida, causando pseudogradiente elevado.
(C) Trombose da prótese mitral mecânica, associada a anticoagulação subterapêutica, com disfunção valvar significativa.
(D) Endocardite infecciosa de prótese valvar.

10. Paciente masculino, de 59 anos, foi admitido em um hospital na periferia de um grande centro urbano por dor torácica com início há 2 horas. À chegada, apresentava pressão arterial de 185/110 mmHg, frequência cardíaca de 95 bpm, saturação de oxigênio de 93%, peso de 88 kg; a ausculta cardíaca não revelou particularidades, e a ausculta pulmonar indicou crepitantes até 2/3 inferiores e sinais de esforço ventilatório. Negou uso prévio de medicações, cirurgias ou internações. Eletrocardiografia demonstrou ritmo sinusal, complexo QRS estreito e supradesnivelamento do segmento ST em parede anterior. O tempo de transferência para um centro capacitado para angioplastia primária era estimado em 180 minutos. Foi realizado o manejo inicial com administração de nitrato intravenoso, diurético e opioide para controle da dor e dispneia e ventilação não invasiva. Que conjunto de medidas, dentre os abaixo, é o mais adequado segundo o *2025 American College of Cardiology/ American Heart Association Guideline for the Management of Patients with Acute Coronary Syndromes?*

(A) Deve ser realizada apenas a dose de ataque de AAS (300 mg). Em seguida, caso os níveis pressóricos se reduzam para < 180/110 mmHg após o manejo inicial, está indicada trombólise com alteplase com dose total de 100 mg com *bolus* inicial IV de 15 mg. O uso de inibidor da P2Y12 está contraindicado em conjunto com a terapia fibrinolítica. A anticoagulação com heparina deve ser iniciada após 12 horas do término da terapia fibrinolítica e mantida até a realização do cateterismo cardíaco.
(B) Devem ser realizadas doses de ataque de clopidogrel (300 mg) e de AAS (300 mg). Em seguida, caso os níveis pressóricos se reduzam para < 180/110 mmHg após o manejo inicial, está indicada trombólise com alteplase com dose total de 100 mg com *bolus* inicial IV de 15 mg. A anticoagulação com heparina pode ser administrada em conjunto com a terapia fibrinolítica e mantida até a realização do cateterismo cardíaco que, idealmente, deve ser preferencialmente realizado entre 2-24 horas, mesmo havendo critérios de reperfusão.
(C) Devem ser realizadas doses de ataque de clopidogrel (600 mg) e de AAS (300 mg). Em seguida, deve-se iniciar trombólise com alteplase com dose total de 100 mg com *bolus* inicial IV de 15 mg. A anticoagulação com heparina pode ser iniciada em conjunto com a terapia fibrinolítica, contudo o cateterismo cardíaco deve ser postergado para após 24 horas do término da infusão do trombolítico para redução de complicações vasculares, caso haja critérios de reperfusão.
(D) Devem ser realizadas doses de ataque de clopidogrel (600 mg) e de AAS (300 mg). Em seguida, deve ser solicitada transferência do paciente para um centro de referência para a realização de angioplastia primária por ter se apresentado ao hospital precocemente (< 3 horas do início dos sintomas), com sinais de disfunção ventricular esquerda. A anticoagulação com heparina não fracionada só deve ser feita durante a realização do cateterismo cardíaco.

11. Paciente masculino, de 72 anos, com histórico de tabagismo, hipertensão arterial e diabetes melito, apresentou parada cardiorrespiratória na sala de espera de um consultório médico. As manobras de ressuscitação cardiopulmonar foram rapidamente iniciadas pela equipe local, e o retorno à circulação espontânea ocorreu após 10 minutos com a utilização de um desfibrilador externo automático. No momento da chegada da equipe do SAMU, o paciente estava eupneico, hiporresponsivo, hipotenso e bradicárdico (pressão arterial de 70/50 mmHg e frequência cardíaca de 35 bpm). A eletrocardiografia pré-hospitalar evidenciou bloqueio atrioventricular total e elevação de segmento ST em parede inferior com acometimento do ventrículo direito. Foi iniciada administração de volume intravascular e vasopressor. A transferência para Centro de Referência em angioplastia primária ocorreu em poucos minutos. Na Sala de Hemodinâmica, a angiografia, realizada após passagem de marca-passo temporário, demonstrou oclusão proximal da coronária direita, sem outras lesões significativas. Após abertura do vaso com balão, o paciente apresentou fibrilação ventricular que foi prontamente revertida com cardioversão elétrica. A angiografia do vaso aberto mostrou lesão longa (46 mm), com calcificação severa, envolvendo bifurcação dos ramos descendente posterior e posterolateral. Apesar da complexidade da lesão, a angioplastia com implante de 2 *stents* guiada por ultrassom intracoronariano foi bem-sucedida, tendo o paciente sido transferido para a Unidade Coronariana com uso de baixa dose de vasopressor, marca-passo inserido na veia jugular direita e curativo compressivo na radial direita. Na manhã seguinte, o paciente encontrava-se hemodinamicamente estável e plenamente lúcido, contudo ainda mantinha o bloqueio atrioventricular total. Assinale a assertiva correta sobre o caso clínico segundo o *2025 American College of Cardiology/American Heart Association Guideline for the Management of Patients with Acute Coronary Syndromes.*

(A) Por permanecer com bloqueio atrioventricular total após a reperfusão bem-sucedida e por ter apresentado mais de uma parada cardíaca com substrato isquêmico, está indicado cardiodesfibrilador implantável com estimulação bicameral (átrio e ventrículo) para o paciente.
(B) Em situações de choque cardiogênico, o uso da via femoral é preferencial, por permitir uma revascularização mais rápida e redução da mortalidade; deveria ter sido utilizada no paciente.
(C) Apesar do aumento do uso de imagem intravascular, seu benefício em síndrome coronariana aguda só está documentado em angioplastias que envolvam tronco de coronária esquerda; não estaria indicada para o paciente.
(D) Se o paciente mantiver bloqueio atrioventricular de alto grau após 72 horas da reperfusão, está indicado o implante de marca-passo definitivo.

12. Paciente masculino, de 80 anos, foi encaminhado ao cardiologista por episódios de tontura e 1 episódio de síncope. Ao ser questionado, referiu que a tontura não tinha qualquer relação com esforço ou mudança de posição. Há 20 dias, apresentou episódio de síncope ao atravessar uma rua, com trauma craniano leve. Referiu hipertensão arterial sistêmica em uso regular de anlodipino (5 mg, 1 vez/dia) e história de implante de marca-passo há 14 anos. Exame físico não revelou particularidades, sem hipotensão postural. Trouxe o Holter realizado (imagem abaixo).

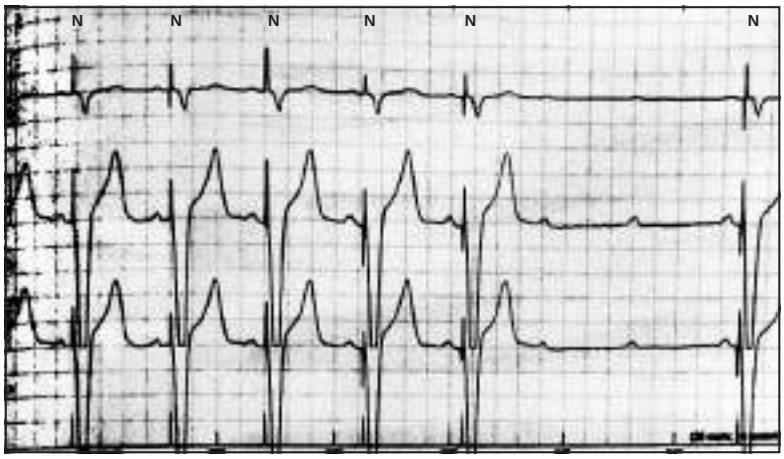

Qual a causa mais provável para a sintomatologia do paciente?

(A) Falha de captura ventricular
(B) *Undersensing* atrial
(C) *Oversensing* ventricular
(D) Wenckebach eletrônico

13. Paciente masculino, de 56 anos, foi admitido em um hospital por infarto agudo do miocárdio (IAM) de paredes inferior e lateral, tendo sido submetido a angioplastia primária do segmento proximal da coronária direita, com sucesso e sem lesões residuais. Eletrocardiografia (ECG) de controle, realizada 48 horas após o IAM, está reproduzida abaixo.

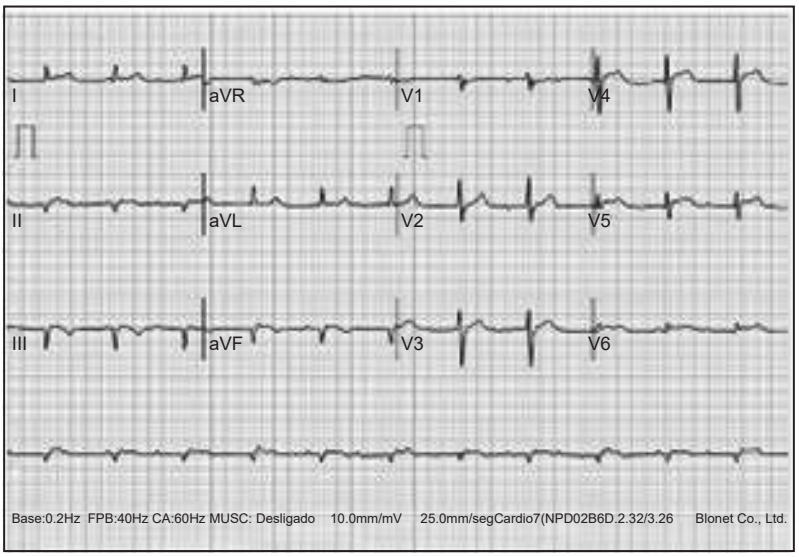

Assinale a assertiva correta sobre os achados presentes à ECG com base nas recomendações da *Diretriz Brasileira de Dispositivos Cardíacos Eletrônicos Implantáveis* (2023).

(A) Por se tratar de um bloqueio atrioventricular de 2º grau Mobitz I, não há indicação de implante de marca-passo definitivo.
(B) Por se tratar de um bloqueio atrioventricular total, já há indicação de implante de marca-passo definitivo.
(C) Persistindo os achados da ECG após, pelo menos, 72 horas do IAM, já há indicação de implante de marca-passo definitivo, mesmo que o paciente esteja assintomático.
(D) Por se tratar de uma causa reversível para o bloqueio, não há indicação de implante de marca-passo definitivo antes de 5 dias do IAM.

14. Paciente feminina, de 67 anos, com história de ablação de fibrilação atrial há 2 anos, foi trazida à Emergência por *flutter* atrial incomum, sendo encaminhada para novo estudo eletrofisiológico e ablação. O mapa de voltagem final do procedimento está reproduzido abaixo, e as lesões de ablação realizadas estão demonstradas pela seta. Assinale a assertiva correta sobre o mapa e as lesões.

(A) Foi realizado novo isolamento das veias pulmonares, além de box de parede posterior do átrio esquerdo.
(B) Por estarem isoladas as veias pulmonares, foi realizada uma linha de ablação intercaval para o tratamento do *flutter*.
(C) O *flutter* atrial era dependente de istmo mitral, que foi ablacionado.
(D) O *flutter* atrial estava associado à recorrência da condução em região anterior da veia pulmonar superior esquerda, junto ao apêndice atrial esquerdo, que foi ablacionada.



15. Paciente masculino, de 42 anos, procurou atendimento por fadiga progressiva, perda de peso de 6 kg nos últimos 3 meses e dispneia paroxística noturna. Nos últimos dias, passou a ter tonturas e pré-síncope. Ao exame físico, apresentava pressão arterial de 100/60 mmHg, bulhas cardíacas normofonéticas e sopro diastólico em foco mitral, que variava de intensidade com a posição corporal. Ecocardiografia transesofágica realizada está reproduzida abaixo.

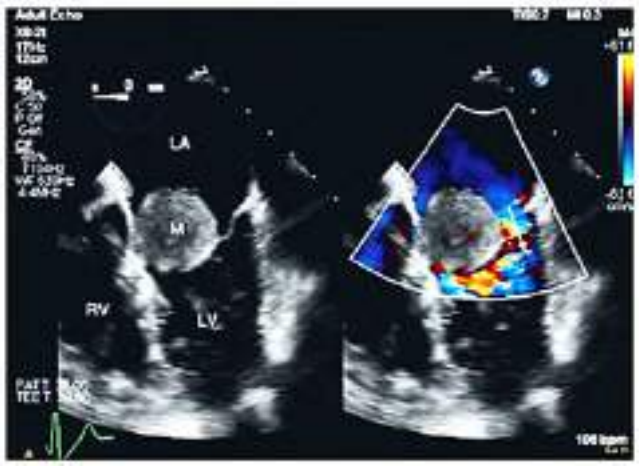

Com base na principal hipótese diagnóstica, assinale a assertiva correta.

(A) Acomete mais frequentemente crianças e adultos jovens, podendo estar associado a esclerose tuberosa.
(B) Localiza-se mais frequentemente na região lateral do átrio esquerdo, próximo ao apêndice atrial esquerdo.
(C) O tratamento é clínico, com uso de anticoagulante e controle ecocardiográfico.
(D) Seguimento ecocardiográfico de longo prazo está indicado pelo risco de recorrência após a remoção cirúrgica.

16. Paciente masculino, de 66 anos, com história de hipertensão arterial e tabagismo, procurou a Emergência por dor torácica em queimação há 18 horas, com irradiação para o braço esquerdo. Ao exame físico, apresentava pressão arterial de 84/58 mmHg, frequência cardíaca de 110 bpm, estertores crepitantes bibasais e sopro holossistólico audível em borda esternal inferior esquerda. Eletrocardiografia evidenciou supradesnivelamento do segmento ST em D2, D3 e aVF. Ecocardiografia realizada na Emergência está reproduzida abaixo.



Com base no quadro e nas imagens, assinale a assertiva correta sobre a hipótese diagnóstica mais provável.

(A) Está associada a fatores clínicos, como idade avançada, sexo feminino e doença renal crônica.
(B) Quando ocorre associada a infarto anterior, tem pior prognóstico do que quando associada a infarto inferior.
(C) O diagnóstico definitivo deve ser confirmado por ecocardiografia transesofágica.
(D) Apresenta boa resposta ao tratamento clínico com diuréticos e vasodilatadores.

17. Assinale a assertiva correta sobre o tratamento da embolia pulmonar.

(A) Em casos de embolia pulmonar de alto risco, a oferta de ringer lactato ou soro fisiológico deve ser em grande quantidade (> 1.000 ml), independentemente da pressão venosa central.
(B) No cenário de pacientes com embolia pulmonar de risco intermediário, o ensaio clínico randomizado PHEITO demonstrou que o uso de trombolítico associado a anticoagulação não foi superior ao uso de placebo e anticoagulação a respeito do desfecho de morte em 7 e 30 dias.
(C) Na embolia pulmonar de alto risco, a trombólise deve ser realizada, porém não se recomenda anticoagulação antes do uso de trombolítico nesses casos.
(D) Acidente vascular cerebral isquêmico nos últimos 12 meses é contraindicação absoluta para trombólise.

18. Assinale a assertiva correta considerando os traçados eletrocardiográficos **A** e **B** reproduzidos abaixo.

A

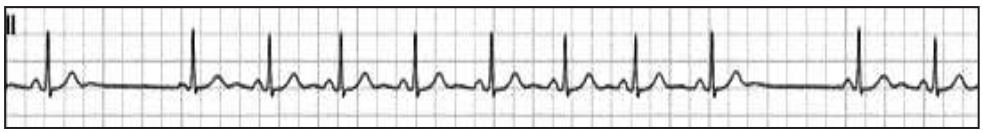

B

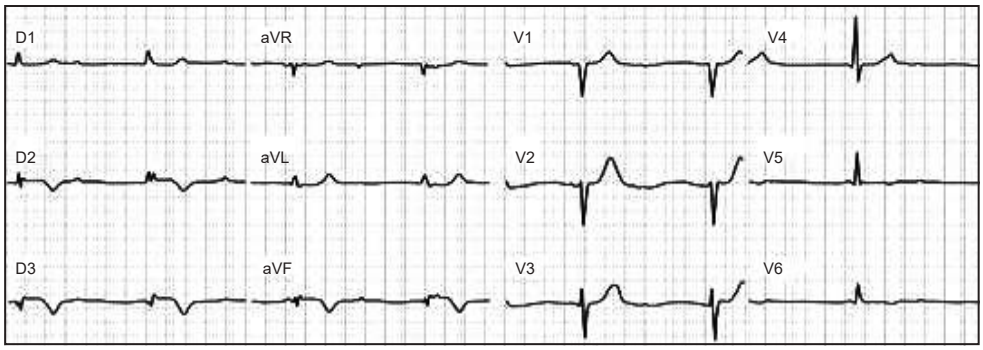

(A) O traçado **A** corresponde a um bloqueio atrioventricular de 2º grau Mobitz tipo II.
(B) O traçado **B** apresenta uma bradicardia sinusal com infarto agudo do miocárdio com supradesnivelamento do segmento ST (IAMCSST) inferior.
(C) O traçado **A** corresponde a um bloqueio sinoatrial de 2º grau do tipo II.
(D) O traçado **B** apresenta um bloqueio atrioventricular (BAV) de 3º grau na vigência de IAMCSST inferior; esse tipo de bloqueio tem maior mortalidade do que o BAV de 3º grau do IAMCSST anterior.

19. Paciente masculino, de 70 anos, com insuficiência cardíaca com fração de ejeção de 30% e doença renal crônica estágio 3, foi internado por choque séptico de foco urinário. Já foi iniciada antibioticoterapia. Encontrava-se em uso de noradrenalina (0,1 mcg/kg/min). Apresentava pressão arterial de 92/56 mmHg, lactato de 3,1 mmol/l (valor de referência: normal até 1,8 mmol/l). A avaliação com ultrassonografia à beira do leito evidenciou:

- diâmetro da veia cava inferior: 2,1 cm
- Doppler da veia hepática: fluxo sistólico reverso e índice de pulsatilidade portal de 60%
- Doppler transmitral: E/e' > 15
- Ultrassonografia pulmonar: 4 de 8 campos com padrão B
- VTI da via de saída do ventrículo esquerdo antes e após manobra de elevação passiva das pernas (PLR): aumento de 15%

Com base nos achados, qual a conduta mais adequada?

(A) Realizar expansão volêmica com ringer lactato (2 ml/kg), pois o paciente se encontra em choque séptico.
(B) Administrar 500 ml de solução salina, pois o paciente apresenta fluido-responsividade.
(C) Evitar fluido, pois o paciente apresenta fluido-intolerância, e a reposição volêmica pode piorar a disfunção orgânica.
(D) Repetir a manobra de PLR para confirmar responsividade.

20. Assinale a assertiva correta em relação aos principais estudos randomizados sobre tratamento percutâneo da insuficiência mitral e tricúspide funcional (COAPT, MITRA-FR e TRILUMINATE).

(A) O COAPT evidenciou benefício do MitraClip em pacientes com insuficiência mitral funcional desproporcional à disfunção ventricular, com redução de hospitalizações e mortalidade.
(B) O COAPT não demonstrou benefício clínico significativo, sendo considerado neutro.
(C) O MITRA-FR demonstrou redução de mortalidade com MitraClip em pacientes com insuficiência mitral funcional proporcional à disfunção ventricular.
(D) O TRILUMINATE Pivotal demonstrou redução de mortalidade em 1 ano com o uso de TriClip.

21. Paciente masculino, de 54 anos, com histórico de febre reumática na infância, veio à consulta queixando-se de dispneia progressiva, hemoptise ocasional e palpitações. Ao exame físico, observaram-se batimento de ápex em posição habitual, ritmo cardíaco irregular, primeiro som cardíaco (B1) hiperfonético, estalido de abertura diastólico e um sopro diastólico em ruflar, de baixa frequência, mais audível com o paciente em decúbito lateral esquerdo e com a campânula do estetoscópio. Qual dos achados abaixo mais provavelmente estaria ausente se o paciente apresentasse estenose mitral severa, mas sem hipertensão pulmonar significativa?

(A) Estalido de abertura diastólico
(B) Hiperfonese de B1
(C) Sopro diastólico em ruflar
(D) Sopro holossistólico em foco tricúspide

22. Assinale a alternativa que apresenta exclusivamente critérios maiores de Jones modificados para o diagnóstico de febre reumática.

(A) Cardite, poliartrite, febre, eritema *migrans* e nódulos subcutâneos
(B) Poliartrite, cardite, eritema marginado, nódulos subcutâneos e coreia de Sydenham
(C) Febre, elevação de PCR/VHS, cardite, artralgia e eritema marginado
(D) Eritema *migrans*, nódulos subcutâneos, artralgia, febre e cardite

23. Paciente masculino, de 69 anos, com história de infarto do miocárdio, hipertensão arterial e dislipidemia, compareceu à consulta de revisão trazendo exames laboratoriais recentes, dentre os quais constava o perfil lipídico alterado. Vinha em uso apenas de AAS e enalapril. Qual das opções abaixo representa a conduta mais adequada para o tratamento da dislipidemia do paciente?

(A) Iniciar estatina de moderada intensidade e reavaliar o perfil lipídico em 6 meses, com meta de LDL-colesterol < 100 mg/dl.
(B) Prescrever estatina de alta intensidade, com meta de LDL-colesterol < 70 mg/dl, e considerar ezetimiba apenas se houver intolerância a estatina.
(C) Iniciar estatina de alta intensidade, com meta de LDL-colesterol < 55 mg/dl e redução de, pelo menos, 50% dos níveis basais; se a meta não for atingida, adicionar ezetimiba e, se necessário, um inibidor de PCSK9.
(D) Tratar apenas se os níveis de LDL-colesterol forem > 130 mg/dl, com foco principal na mudança do estilo de vida e acompanhamento anual.

24. Assinale a assertiva correta sobre o uso da semaglutida em pacientes com insuficiência cardíaca (IC).

(A) Em pacientes com IC com fração de ejeção reduzida (ICFEr), a semaglutida demonstrou melhora da classe funcional e redução da mortalidade, independentemente de seu efeito sobre o peso corporal.
(B) Em pacientes com IC com fração de ejeção preservada (ICFEp) e obesidade, a semaglutida demonstrou benefícios na redução de sintomas e melhora da qualidade de vida.
(C) A semaglutida é indicada exclusivamente para controle glicêmico em pacientes diabéticos, sem efeitos adicionais comprovados em pacientes com IC.
(D) A semaglutida aumenta o risco de hospitalização por IC em pacientes com ICFEr e deve ser evitada em pacientes com qualquer forma de disfunção ventricular.

25. Paciente feminina, de 70 anos, vinha apresentando episódios de síncope sem sintomas premonitórios. Em 2 visitas à Emergência, realizou as eletrocardiografias abaixo.

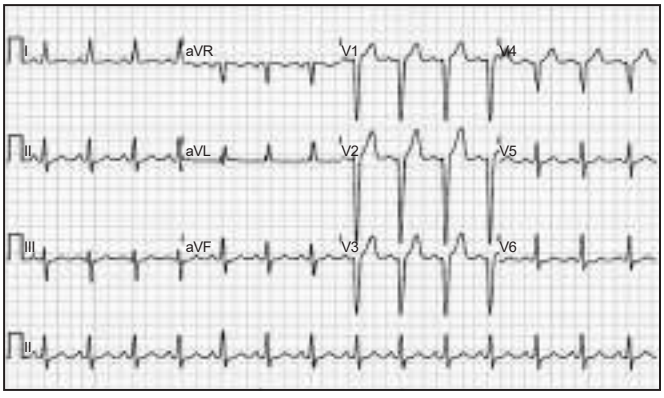

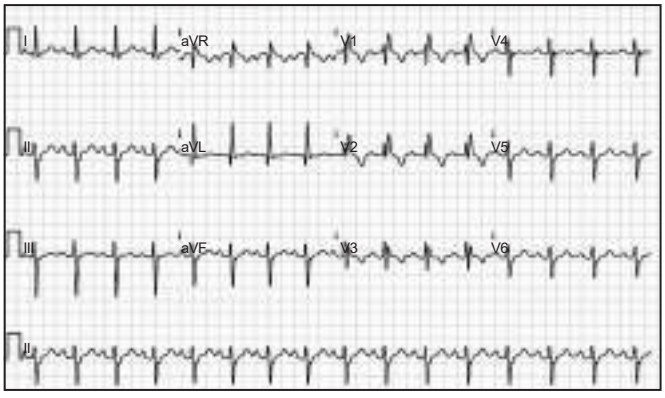

Qual a conduta a ser adotada?

(A) Indicar implante de marca-passo cardíaco definitivo.
(B) Indicar cateterismo cardíaco.
(C) Indicar teste de inclinação ortostática.
(D) Indicar realização de Holter.

26. Paciente feminina, de 54 anos, com diagnóstico confirmado de tumor neuroendócrino metastático com síndrome carcinoide ativa, vinha apresentando fadiga, edema de membros inferiores e ascite. Ecocardiografia revelou regurgitação tricúspide grave, espessamento e retração das cúspides da valva tricúspide, disfunção ventricular direita moderada e ausência de envolvimento esquerdo. Fazia uso de análogos de somatostatina, com bom controle dos sintomas. Com relação à indicação e às particularidades do tratamento cirúrgico da valvulopatia tricúspide na síndrome carcinoide, assinale a assertiva correta.

(A) A troca valvar tricúspide por prótese biológica é indicada para pacientes sintomáticos com doença valvar grave e controle da síndrome carcinoide, mesmo na presença de metástases hepáticas estáveis.
(B) A plastia valvar tricúspide é preferível ao implante de prótese biológica, já que preserva a anatomia nativa e reduz o risco de disfunção protética causada por serotonina.
(C) O tratamento cirúrgico da valvulopatia tricúspide na síndrome carcinoide está contraindicado em pacientes com metástases hepáticas, mesmo que os sintomas de insuficiência cardíaca sejam refratários.
(D) A cirurgia valvar está indicada apenas após ressecção completa do tumor carcinoide primário e eliminação das metástases hepáticas.

---

27. Paciente masculino, de 68 anos, com hipertensão arterial, diabetes melito tipo 2 e histórico de infarto e insuficiência cardíaca com fração de ejeção do ventrículo esquerdo de 24%, foi internado na UTI Cardiológica por descompensação clínica. Apresentava edema de membros inferiores, turgência jugular, crepitações bibasais, pressão arterial de 128/78 mmHg, frequência cardíaca de 88 bpm e tempo de enchimento capilar < 3 segundos. A creatinina atual era de 2,4 mg/dl, sendo a basal de 1,0 mg/dl. À beira do leito, ultrassonografia evidenciou 6 de 8 campos pulmonares positivos para linhas B e VExUS Score (*Venous Excess Ultrasound*) de 3. Fazia uso prévio de AAS, dapagliflozina, furosemida, rosuvastatina e metoprolol. Com base nos dados clínicos, laboratoriais e ultrassonográficos, é correto afirmar que se trata de insuficiência cardíaca agudamente descompensada

(A) com provável síndrome cardiorrenal tipo 1, estando indicadas intensificação do diurético intravenoso e administração de vasodilatador intravenoso.
(B) com perfil hemodinâmico C e síndrome cardiorrenal tipo 1, estando recomendados uso de diuréticos intravenosos e início de inotrópico intravenoso.
(C) com perfil hemodinâmico B e síndrome cardiorrenal tipo 1, sendo indicado reduzir a dose de diurético devido à piora da função renal.
(D) com provável síndrome cardiorrenal tipo 2, estando indicados intensificação da diureticoterapia intravenosa e uso de vasodilatador intravenoso.

---

28. Paciente masculino, de 67 anos, com hipertensão arterial e diabetes melito, deu entrada na Emergência com dor torácica anginosa em repouso. Eletrocardiografia mostrou supradesnivelamento do segmento ST de V1 a V6, compatível com infarto agudo do miocárdio com supradesnivelamento de ST anterior extenso. Ao exame físico, apresentava pressão arterial de 70/42 mmHg, frequência cardíaca de 110 bpm, perfusão periférica prejudicada (tempo de enchimento capilar > 3 segundos, lactato elevado), crepitações nas bases pulmonares e ausência de sopros. Com base no quadro clínico, assinale a assertiva correta.

(A) Trata-se de um caso provável de choque cardiogênico pós-infarto agudo do miocárdio, classificado como *SCAI* (*Society for Cardiovascular Angiography and Interventions)* estágio D; o tratamento inicial deve envolver o uso de noradrenalina e encaminhamento imediato do paciente para cateterismo e angioplastia primária de emergência.
(B) Trata-se de um caso de choque de etiologia não estabelecida, devendo-se inicialmente realizar otimização clínica com noradrenalina, solicitar exames laboratoriais, raio X de tórax e passar cateter Swan-Ganz antes da definição do tratamento invasivo.
(C) Trata-se de um caso de choque cardiogênico pós-infarto agudo do miocárdio, classificado como *SCAI* estágio C; o tratamento inicial deve envolver o uso de adrenalina como vasopressor de escolha e encaminhamento do paciente imediatamente para cateterismo e angioplastia primária de emergência.
(D) Trata-se de um caso de choque cardiogênico pós-infarto agudo do miocárdio, classificado como *SCAI* estágio C; o tratamento inicial deve envolver o uso de noradrenalina e encaminhamento do paciente para hemodinâmica para angioplastia primária de emergência, podendo-se utilizar o dispositivo Impella.

29. Paciente masculino, de 54 anos, tabagista, sem história de comorbidades prévias conhecidas, iniciou com dor torácica retroesternal às 11h da manhã, chegando à Emergência às 11h30min, com persistência do sintoma. À avaliação clínica inicial, apresentava pressão arterial de 79/60 mmHg, saturação de oxigênio de 92% em ar ambiente, com esforço ventilatório leve e evidência de crepitantes em bases à ausculta pulmonar, com ritmo regular e sem sopros à ausculta cardíaca, além de extremidades frias e pegajosas, com pulsos simétricos. Neste momento, foi iniciado vasopressor e realizada eletrocardiografia (imagem abaixo).

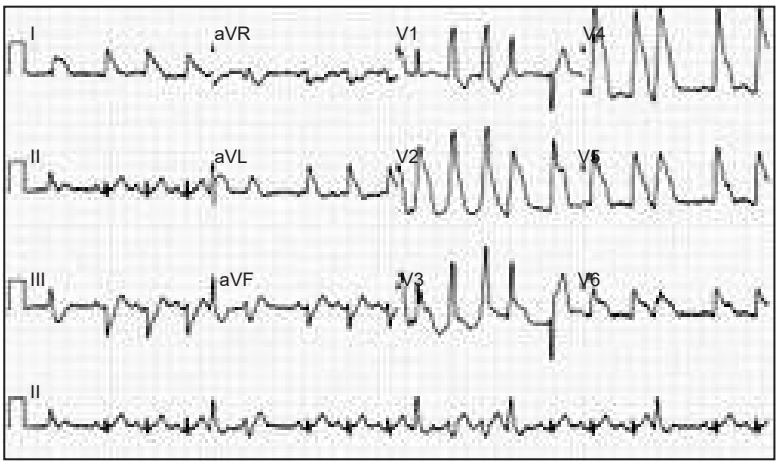

Enquanto o paciente aguardava transferência para a Sala de Hemodinâmica para a realização de angioplastia primária, foi, rapidamente, realizada ecocardiografia à beira do leito, que evidenciou disfunção ventricular esquerda segmentar grave (fração de ejeção de 20%), com ausência de complicações mecânicas ou trombos intracavitários. Já na Sala de Hemodinâmica, pouco antes de iniciar o procedimento, evoluiu com fibrilação ventricular e parada cardiorrespiratória, sendo iniciadas manobras de ressuscitação cardiopulmonar de acordo com o *ACLS*, optando-se por intubação orotraqueal. Houve retorno da circulação espontânea após 5 minutos, sendo, então, realizada cineangiocoronariografia, que revelou lesão oclusiva do tronco da artéria coronária esquerda, com carga elevada de trombos. Durante o procedimento foi coletada amostra de sangue para gasometria arterial, que indicou lactato de 4,5 mmol/l (valor de referência: normal < de 1,8 mmol/l). Com relação ao caso clínico, assinale a assertiva **incorreta**.

(A) Revascularização precoce é recomendada para o paciente, diante do contexto de infarto agudo do miocárdio complicado com choque cardiogênico, conforme evidenciado nos resultados do *SHOCK trial* (*Should We Emergently Revascularize Occluded Coronaries for Cardiogenic Shock*).
(B) De acordo com a classificação atual de choque cardiogênico proposta pela *Society for Cardiovascular Angiography and Interventions* (*SCAI*), o paciente enquadrava-se inicialmente como *SCAI* C, evoluindo, posteriormente, para *SCAI* E.
(C) No *IABP-Shock II trial* (*Intraaortic Balloon Pump in Cardiogenic Shock II*), o uso do balão intra-aórtico não foi associado com redução de mortalidade em 30 dias, não sendo indicado como rotina em casos semelhantes a esse, exceto se houvesse alguma complicação mecânica.
(D) O uso de dispositivo de assistência circulatória, como o Impella CP, não seria indicado nesse contexto, pois também não há ensaio clínico evidenciando benefício do mesmo, com redução de mortalidade, em relação ao tratamento clínico padrão.

30. Paciente feminina, de 42 anos, com história de doença reumatológica em uso crônico de corticosteroide, procurou atendimento por dor torácica e febre, evoluindo rapidamente para quadro de choque e insuficiência respiratória hipoxêmica, com necessidade de intubação orotraqueal e uso de fármacos vasoativos (noradrenalina e vasopressina) em doses elevadas. Exames laboratoriais evidenciaram leucocitose importante, com PCR elevada, além de acidose metabólica e hiperlactatemia persistentes, a despeito do manejo clínico inicial. Realizada ecocardiografia à beira do leito, no entanto, a janela acústica era desfavorável. Optou-se por passagem de cateter de artéria pulmonar (CAP) para monitorização hemodinâmica. As medidas iniciais evidenciaram pressão arterial média (PAM) de 65 mmHg, pressão venosa central (PVC) de 14 mmHg, pressão de oclusão da artéria pulmonar (POAP) de 21 mmHg, índice cardíaco (IC) de 1,79 l/min/m^2, débito cardíaco (DC) de 2,53 l/min, índice de resistência vascular sistêmica (IRVS) de 4.494 dynes/s/cm-5/m^2, *cardiac power output* (CPO) de 0,36 W e índice de pulsatilidade da artéria pulmonar (PAPi) de 1,5. Diante do quadro clínico, assinale a assertiva correta.

(A) Trata-se de um quadro de choque séptico sem componente cardiogênico, tendo em vista o contexto clínico relatado e as medidas do CAP.
(B) A hipótese diagnóstica principal é choque cardiogênico vasodilatado, já que o IRVS encontra-se baixo.
(C) As informações obtidas através do CAP auxiliam na descrição fenotípica do choque cardiogênico, e essa paciente apresenta choque predominantemente de ventrículo esquerdo, tendo em vista o baixo IC associado a CPO < 0,6 W, PAPi > 1, PVC < 15 mmHg e POAP > 15 mmHg.
(D) Tendo em vista o contexto de choque cardiogênico, poderia ser iniciado suporte inotrópico intravenoso, havendo superioridade da dobutamina em relação ao milrinone, como fármaco de primeira escolha, conforme observado no *DOREMI Trial*, bem como descrito nas diretrizes atuais.

HOSPITAL DE CLÍNICAS DE PORTO ALEGRE

PROCESSO SELETIVO PÚBLICO PARA PROGRAMAS DE RESIDÊNCIA MÉDICA/2026

ÁREA DE ATUAÇÃO

CIRURGIA CRANIOMAXILOFACIAL

Nome: _____

Nº de Inscrição: | | | | | | |

Instruções

- Confira o material recebido (CARTÃO DE RESPOSTAS e CADERNO DE QUESTÕES); se houver falha, solicite a substituição ao fiscal da sala.
- Após conferir seus dados no CARTÃO DE RESPOSTAS (NOME, Nº de INSCRIÇÃO e PROGRAMA DE RESIDÊNCIA MÉDICA), assine no local indicado.
- Este caderno contém **20 questões de múltipla escolha**, com quatro alternativas (**A**, **B**, **C** e **D**).
- Preencha o CARTÃO DE RESPOSTAS, único documento válido para correção da prova objetiva, com bastante atenção, à caneta esferográfica (ponta grossa, tinta azul ou preta), marcando uma única alternativa em cada questão.
- Verifique, no CARTÃO DE RESPOSTAS, as instruções para preenchimento. Sob nenhuma circunstância, o CARTÃO DE RESPOSTAS será substituído devido a erro, desatenção ou falha no preenchimento por parte do candidato.
- Durante a realização da prova, estão vedados o empréstimo de materiais, a comunicação entre candidatos ou terceiros, a utilização de quaisquer dispositivos, como máquina calculadora e/ou similares, livros, anotações, réguas de cálculo, impressos ou qualquer outro material de consulta.
- A prova objetiva terá duração de **até 3 horas**, incluído o tempo para preenchimento do CARTÃO DE RESPOSTAS.
- Após o início da prova, o candidato deverá permanecer na sala pelo **tempo mínimo de 60 minutos**.
- Ao terminar a prova, o candidato devolverá ao fiscal da sala o CARTÃO DE RESPOSTAS.
- O candidato só poderá levar o CADERNO DE QUESTÕES **quando estiver faltando 60 minutos para o término do tempo total de duração da prova**. Por razões de segurança, o candidato que sair antes desse horário não poderá copiar suas respostas.
- Os dois últimos candidatos de cada sala de prova deverão permanecer no recinto, a fim de acompanhar o lacre do material, quando então poderão retirar-se do local após concluído o procedimento.

DIREITOS AUTORAIS RESERVADOS. PROIBIDA A REPRODUÇÃO, AINDA QUE PARCIAL, SEM AUTORIZAÇÃO PRÉVIA.

01. Tem-se como princípio que uma redução e estabilização adequadas dos fragmentos leva a uma consolidação óssea efetiva. Em se tratando de fraturas mandibulares, assinale a assertiva correta.

(A) Fraturas subcondilares são facilmente passíveis de redução e fixação interna rígida por via intraoral, sob visão direta.
(B) Em casos de fraturas cominutivas, placas compressivas são a primeira escolha para uma redução e fixação adequadas.
(C) Nas fraturas de ângulo/corpo, a remoção do terceiro molar deve ser evitada sempre que possível, pois o siso auxilia no adequado reposicionamento dos fragmentos adjacentes.
(D) As fraturas de ângulo necessitam somente de uma placa 2.0 na basilar por estar por detrás das raízes dentárias.

---

02. Assinale a assertiva correta sobre falhas no tratamento das fraturas mandibulares.

(A) Em caso de pseudoartrose, a utilização de placa de reconstrução deve ser evitada.
(B) Em caso de perda óssea com necessidade de enxertia, a primeira escolha é a utilização de osso cortical.
(C) Na existência de osteomielite com presença de fístula, o tratamento conservador com utilização de antibióticos e higiene oral é efetivo na ampla maioria dos casos.
(D) As principais causas de não união e osteomielite são instabilidade dos segmentos afetados e perda da fixação.

---

03. Assinale a assertiva **incorreta** sobre fraturas envolvendo o seio frontal.

(A) O envolvimento do ducto nasofrontal deve ser pesquisado; sua obstrução pode levar a complicações como mucocele.
(B) Nos casos de perda óssea, a utilização de materiais aloplásticos, como polietileno poroso ou malhas metálicas, constitui a primeira escolha para reconstrução.
(C) Em caso de fraturas cominutivas, a utilização de enxerto cortical pode ser necessária.
(D) Em caso de fratura na parede posterior com deslocamento, a presença de fístula liquórica é indicação de exploração cirúrgica.

---

04. O uso de enxertos ósseos para restaurar a integridade de zonas anatômicas pode ser necessário primariamente. Que região, dentre as abaixo, **não** é usualmente indicada para enxertia no tratamento primário do trauma?

(A) Nariz
(B) Mandíbula
(C) Paredes orbitárias
(D) Região frontal

05. Assinale a assertiva correta sobre a síndrome da apneia obstrutiva do sono (SAOS), uma doença crônica, progressiva, incapacitante, com alta morbidade e mortalidade cardiovascular.

(A) Apneia é a parada completa ou parcial do fluxo respiratório por, pelo menos, 10 segundos, com ou sem dessaturação da hemoglobina.
(B) Avaliação por polissonografia tipo III é o padrão ouro para o diagnóstico.
(C) Nasolaringoscopia do sono é uma ferramenta indispensável para definir o tratamento.
(D) O uso do CPAP (*Continuous Positive Airway Pressure*) é o principal tratamento indicado para casos moderados e graves; um dos problemas frequentemente associado é a baixa taxa de adesão ao tratamento.

---

06. Assinale a alternativa que preenche, correta e respectivamente, as lacunas do parágrafo abaixo.

A relação clínica entre os maxilares é grandemente afetada pela altura facial anterior inferior (AFAI), descrita por McNamara como a distância entre **.....** . Ainda sobre a AFAI, sabe-se que suas alterações afetam profundamente a relação horizontal entre os maxilares, sendo que uma diminuição da AFAI provocará uma impressão de **.....** .

(A) o ponto A e o mento – retrognatismo
(B) o ponto A e o ponto B – prognatismo
(C) a espinha nasal anterior e o mento – prognatismo
(D) a espinha nasal anterior e o pogônio – prognatismo

---

07. Assinale a assertiva correta sobre o índice de apneia e hipopneia (IAH) na síndrome de apneia obstrutiva do sono.

(A) IAH < 1 é normal.
(B) IAH entre 16-30 é classificado como moderado.
(C) IAH entre 50-80 é classificado como grave.
(D) IAH > 30 é classificado como grave desde que o nadir seja < 75%.

---

08. Cirurgias esqueléticas ou ortognáticas, que têm como um dos objetivos a correção de alterações do esqueleto facial, constituem alternativas para o tratamento da síndrome de apneia obstrutiva do sono. Assinale a assertiva correta sobre complicações relacionadas a esses procedimentos.

(A) Lesão ao ramo mandibular do nervo facial é a complicação mais frequente.
(B) Complicações dentárias são menos frequentes na cirurgia mandibular.
(C) Hemorragia pós-operatória tardia é mais frequentemente provinda do segmento mandibular.
(D) Utilização de fixação interna rígida diminui a incidência de infecção pós-operatória.

09. Neurofibromatose é uma doença que tem origem na bainha neural, podendo acometer nervos periféricos e cranianos. Assinale a assertiva correta relacionada à doença de Von Recklinghausen.

(A) A doença de Von Recklinghausen é a neurofibromatose única mais comum.
(B) É uma síndrome que se caracteriza por múltiplos neurofibromas, anormalidades cutâneas, ósseas e outras alterações congênitas.
(C) A malignalização é rara, ocorrendo em menos de 1% dos casos.
(D) A história natural da doença é uma evolução rápida nas dimensões e quantidade de tumorações, principalmente na primeira infância.

---

10. Assinale a assertiva correta sobre neoplasias pediátricas malignas.

(A) O osteossarcoma apresenta uma relação de 3:1 entre o sexo masculino e o feminino.
(B) O rabdomiossarcoma é a neoplasia sólida craniofacial mais comum na infância.
(C) O fibrossarcoma tem um índice de sobrevida livre de doença, após tratamento combinado, em torno de 80%.
(D) O osteossarcoma no esqueleto craniofacial atinge principalmente os ossos do crânio.

---

11. Hemangiomas são tumores endoteliais que apresentam um comportamento único no reino das neoplasias. Em relação à história natural dessa patologia, assinale a assertiva correta.

(A) Possui uma fase proliferativa até os 3 anos.
(B) Entre as principais marcas da fase involutiva, estão a diminuição da proliferação endotelial e aumento da apoptose celular.
(C) Após sua completa remissão, são observados múltiplos capilares associados a uma drenagem venosa normal.
(D) Pode também ser chamado de malformação vascular venosa.

---

12. O hemangioma não é considerado “parte” de nenhuma síndrome reconhecida, mas, por sua incidência, pode coexistir com outros dismorfismos. Para ser considerada associada a outro defeito, a anormalidade deve ocorrer em uma frequência superior a 10%. Que anomalia de origem não vascular, dentre as abaixo, afeta principalmente o sexo feminino e com frequência aparece concomitantemente aos hemangiomas, principalmente os extensos de linha média?

(A) Catarata congênita
(B) Macroftalmia
(C) Aneurisma carotídeo
(D) Síndrome de Möebius

13. Síndrome de Treacher Collins é uma patologia autossômica dominante com um grau variável de expressão. Ocorre em aproximadamente 1/50.000 nascidos vivos e cerca de 50% dos casos são mutações “novas”. A respeito da síndrome, pode-se afirmar que

(A) abrange as fissuras 6,7 e 8 de Tessier.
(B) a micrognatia é rara.
(C) são comuns as alterações no sistema nervoso central.
(D) a surdez de condução é raramente associada.

---

14. Assinale a assertiva correta sobre a síndrome de Treacher Collins.

(A) Traqueostomia é necessária em mais de 80% dos casos, principalmente no período neonatal.
(B) O alongamento mandibular (distração osteogênica) está indicado somente após os 12 anos, pelo risco de lesão em germes dentários e provável necessidade de procedimentos subsequentes se realizado precocemente.
(C) A reconstrução de orelha (quando necessária) deve ser realizada antes dos 6 anos, levando em consideração alterações do esqueleto craniofacial.
(D) A utilização de enxerto de calvária pode ser considerada para reconstruções do terço médio da face; quando realizado antes dos 2 anos, o defeito ósseo craniano residual fecha espontaneamente.

---

15. Microssomia craniofacial unilateral é uma malformação de caráter progressivo, que envolve assimetria facial, afetando estruturas do primeiro e segundo arcos branquiais. Que achado, dentre os abaixo, **não** é usualmente observado nessa patologia?

(A) Apêndice pré-auricular
(B) Paralisia facial
(C) Microstomia
(D) Distúrbio respiratório obstrutivo

---

16. A reconstrução total da orelha tem seus primórdios com a descrição de retalhos retroauriculares feita por Tagliacozzi. As técnicas atuais envolvem enxertos de cartilagem costal ou materiais aloplásticos. Assinale a assertiva correta sobre a reconstrução da orelha.

(A) A orelha externa e a média têm origem no I e II arcos branquiais e a interna é derivada de tecido ectodérmico.
(B) A orelha interna raramente é envolvida, sendo que pela ausência de conduto auditivo pode ser observada uma perda auditiva de até 10 dB.
(C) A utilização da 5ª, 6ª e 7ª cartilagens costais tem o melhor resultado e o menor número de complicações, comparado à utilização de materiais aloplásticos na confecção de sua armação.
(D) A técnica de Brent é realizada em dois tempos: 1. confecção, inserção da armação e rotação do lóbulo; 2. descolamento, com enxerto de pele para criar o espaço retroauricular.

17. A formação da face constitui um dos aspectos mais intricados do desenvolvimento embrionário, tornando a região bastante susceptível a erros de morfogênese e podendo ser responsável por um grande número de anomalias congênitas do complexo craniofacial. Estima-se a existência de mais de 300 síndromes, incluindo cromossomopatias. Que síndrome, dentre as abaixo, **não** se relaciona com fissura do lábio e/ou palato?

(A) Síndrome de Apert
(B) Trissomia do 21
(C) Síndrome de Van der Woude
(D) Síndrome de Poland

---

18. Assinale a alternativa que preenche, correta e respectivamente, as lacunas do parágrafo abaixo.

Lábio leporino com ou sem fenda palatina ocorre em cerca de **.....** nascidos vivos, sendo o sexo **.....** o mais frequentemente atingido. A lesão é unilateral na maioria dos casos, e o lado **.....** é o mais comumente afetado.

(A) 1/700-1.000 – feminino – esquerdo
(B) 1/1.200-2.000 – feminino – esquerdo
(C) 1/700-1.000 – masculino – esquerdo
(D) 1/700-1.000 – masculino – direito

---

19. Assinale a assertiva correta sobre alterações anatômicas nasais relacionadas à fissura labial unilateral.

(A) No lado fissurado, a *crux lateralis* está hipodesenvolvida e com deslocamento cranial.
(B) O ângulo entre a *crux lateralis* e a *medialis* encontra-se mais aberto no lado fissurado.
(C) A narina do lado fissurado tem seu diâmetro diminuído.
(D) A porção caudal do septo nasal está desviada para o lado fissurado, e o septo posterior apresenta uma convexidade para o lado não fissurado.

---

20. Assinale a assertiva correta sobre alterações anatômicas relacionadas à fissura labial bilateral completa.

(A) A *crux medialis* nasal está alterada, geralmente resultando num grande encurtamento da columela.
(B) O ângulo entre a *crux medialis* e a *lateralis* é mais agudo, resultando em uma ponta mais arredondada.
(C) A cartilagem lateral superior é a única bem-posicionada.
(D) O sulco gengivolabial está presente na maioria dos casos.

HOSPITAL DE CLÍNICAS DE PORTO ALEGRE

PROCESSO SELETIVO PÚBLICO PARA PROGRAMAS DE RESIDÊNCIA MÉDICA/2026

ESPECIALIDADE MÉDICA

CIRURGIA DE CABEÇA E PESCOÇO

Nome: _____

Nº de Inscrição: | | | | | | |

Instruções

- Confira o material recebido (CARTÃO DE RESPOSTAS e CADERNO DE QUESTÕES); se houver falha, solicite a substituição ao fiscal da sala.
- Após conferir seus dados no CARTÃO DE RESPOSTAS (NOME, Nº de INSCRIÇÃO e PROGRAMA DE RESIDÊNCIA MÉDICA), assine no local indicado.
- Este caderno contém **20 questões de múltipla escolha**, com quatro alternativas (**A**, **B**, **C** e **D**).
- Preencha o CARTÃO DE RESPOSTAS, único documento válido para correção da prova objetiva, com bastante atenção, à caneta esferográfica (ponta grossa, tinta azul ou preta), marcando uma única alternativa em cada questão.
- Verifique, no CARTÃO DE RESPOSTAS, as instruções para preenchimento. Sob nenhuma circunstância, o CARTÃO DE RESPOSTAS será substituído devido a erro, desatenção ou falha no preenchimento por parte do candidato.
- Durante a realização da prova, estão vedados o empréstimo de materiais, a comunicação entre candidatos ou terceiros, a utilização de quaisquer dispositivos, como máquina calculadora e/ou similares, livros, anotações, réguas de cálculo, impressos ou qualquer outro material de consulta.
- A prova objetiva terá duração de **até 3 horas**, incluído o tempo para preenchimento do CARTÃO DE RESPOSTAS.
- Após o início da prova, o candidato deverá permanecer na sala pelo **tempo mínimo de 60 minutos**.
- Ao terminar a prova, o candidato devolverá ao fiscal da sala o CARTÃO DE RESPOSTAS.
- O candidato só poderá levar o CADERNO DE QUESTÕES **quando estiver faltando 60 minutos para o término do tempo total de duração da prova**. Por razões de segurança, o candidato que sair antes desse horário não poderá copiar suas respostas.
- Os dois últimos candidatos de cada sala de prova deverão permanecer no recinto, a fim de acompanhar o lacre do material, quando então poderão retirar-se do local após concluído o procedimento.

DIREITOS AUTORAIS RESERVADOS. PROIBIDA A REPRODUÇÃO, AINDA QUE PARCIAL, SEM AUTORIZAÇÃO PRÉVIA.

01. Que sinal, dentre os abaixo, em um paciente adulto com insuficiência respiratória aguda, exige a avaliação imediata de via aérea para possível intubação orotraqueal?

(A) Retração da musculatura intercostal
(B) Taquipneia
(C) Sibilos expiratórios
(D) Hipocratismo digital

---

02. Paciente masculino, de 42 anos, foi trazido à Emergência após envolver-se em uma colisão automobilística. À admissão, estava consciente, agitado e com respiração rápida. Apresentava dor abdominal intensa e sinais de hipoperfusão, com pressão arterial de 80/40 mmHg e frequência cardíaca de 130 bpm. Referiu ter se alimentado pouco antes do acidente. Diante do quadro de instabilidade e necessidade iminente de controle de via aérea, a equipe optou por realizar intubação com técnica de sequência rápida. Sobre a abordagem anestésica nesse contexto, assinale a assertiva correta.

(A) Ventilação com máscara facial deve ser realizada sistematicamente após a indução e antes da intubação, mesmo durante a sequência rápida, para garantir oxigenação adequada.
(B) Bloqueador neuromuscular deve ser administrado após a perda de consciência clínica, sem necessidade de monitor de profundidade anestésica.
(C) Pré-oxigenação não é imprescindível na sequência rápida, uma vez que o paciente já está hiperventilando espontaneamente.
(D) Succinilcolina está contraindicada na sequência rápida devido à possibilidade de fasciculações e aumento da pressão intracraniana.

---

03. Assinale a assertiva correta sobre distúrbios eletrolíticos moderados a graves no pós-operatório.

(A) A reposição enteral ocorre de forma mais confiável e mais rápida do que a reposição intravenosa.
(B) Irrigação vesical contínua, íleo adinâmico e terapia nutricional parenteral são causas remotas desses distúrbios.
(C) Potássio pode ser pouco tolerado em reposição por via oral devido a náuseas, vômitos e dor abdominal.
(D) Cálcio e magnésio podem ser pouco tolerados em reposição por via oral devido a náuseas e constipação.

---

04. Assinale a assertiva correta sobre a resposta metabólica ao estresse cirúrgico.

(A) A liberação de aldosterona contribui para a hipomagnesemia.
(B) Durante e após a cirurgia, há bloqueio na liberação do hormônio antidiurético.
(C) A administração de grandes volumes de cristaloides pode levar a hipernatremia e hiperpotassemia.
(D) A acidose metabólica é comum, sobretudo em pacientes com vômitos e sonda nasogástrica com drenagem volumosa.

05. Paciente feminina, de 68 anos, histerectomizada, com fibrilação atrial crônica e má adesão à anticoagulação, veio à Emergência por dor abdominal intensa e difusa, quadro iniciado há 6 horas. Relatou que a dor surgira subitamente e permanecia forte, sendo desproporcional ao exame físico. Encontrava-se afebril, com pressão arterial de 110/70 mmHg e frequência cardíaca de 96 bpm. Exames laboratoriais iniciais indicaram leucócitos de 17.200/mm^3 (com desvio à esquerda), hemoglobina de 13,2 g/dl, hematócrito de 38%, plaquetas de 230.000/mm^3, PCR de 35 mg/l, amilase de 68 U/l e lipase de 51 U/l. Com base nos quadros clínico e laboratorial, qual a hipótese diagnóstica mais provável e qual a conduta adequada?

(A) Pancreatite aguda – Repetir amilase/lipase em 6 horas e iniciar hidratação venosa intensiva.
(B) Isquemia mesentérica aguda – Solicitar angiotomografia de abdômen e avaliar cirurgia de urgência.
(C) Gastroenterite viral – Manter hidratação oral e dieta leve com sintomáticos.
(D) Obstrução intestinal por bridas – Solicitar radiografia simples e manter observação clínica.

---

06. Que conduta, dentre as abaixo, é a mais adequada para um paciente de 80 anos com colecistite aguda moderada a grave, após drenagem percutânea da vesícula biliar?

(A) Manter tratamento clínico e contraindicar cirurgia devido à idade avançada.
(B) Indicar colecistectomia se houver recorrência dos sintomas.
(C) Realizar colecistectomia precoce, preferencialmente dentro de 6-8 semanas após a drenagem percutânea.
(D) Adiar colecistectomia por, pelo menos, 6 meses, reduzindo os riscos cirúrgicos.

---

07. Paciente masculino, de 44 anos, submetido a *by-pass* gástrico há 2 anos, foi internado por dor e distensão abdominal difusa, além de náuseas e vômitos biliosos. Exame físico revelou ruídos hidroaéreos diminuídos e defesa abdominal. Tomografia computadorizada evidenciou alça intestinal dilatada com mesentério torcido. Qual o diagnóstico mais provável?

(A) Obstrução por hérnia incisional
(B) Invaginação intestinal
(C) Hérnia interna
(D) Volvo gástrico

08. Assinale a assertiva correta sobre a avaliação do câncer colorretal.

(A) Dentre os pacientes com câncer de cólon com menos de 50 anos, cerca de 60% apresentam uma mutação germinativa associada ao câncer de cólon.
(B) Com o advento da indicação sistemática de colonoscopia no rastreamento colorretal, a maioria dos tumores é diagnosticada em indivíduos assintomáticos.
(C) É recomendada uma avaliação endoscópica completa da mucosa colorretal antes da cirurgia para detectar cânceres sincrônicos, que estão presentes em cerca de 25% dos pacientes com câncer de cólon esporádico.
(D) A dosagem do antígeno carcinoembriônico (CEA) deve ser realizada no pré-operatório, uma vez que representa fator preditivo independente de sobrevida global em pacientes com câncer de cólon em estágio I a III.

---

09. Paciente feminina, de 45 anos, sem comorbidades, procurou atendimento por ter sido descoberto, de forma incidental em exame de imagem, um nódulo tireoidiano. Encontrava-se assintomática. Ao exame físico, palpou-se nódulo no lobo direito da tireoide. Ultrassonografia mostrou um nódulo sólido, hipoecogênico, com margens irregulares, microcalcificações e formato mais largo do que alto, medindo 1,3 cm no maior diâmetro. A dosagem de TSH estava normal. Segundo a classificação TI-RADS, do Colégio Americano de Radiologia (*ACR-TI-RADS*), qual a classificação do nódulo e qual a conduta a ser adotada?

(A) TI-RADS 3 – Manter observação clínica e realizar dosagem semestral de TSH.
(B) TI-RADS 4 – Repetir ultrassonografia em 12 meses.
(C) TI-RADS 5 – Realizar punção aspirativa por agulha fina (PAAF).
(D) TI-RADS 5 – Indicar cirurgia imediata.

---

10. Paciente feminina, de 68 anos, com obesidade (IMC de 45 kg/m^2) e histórico de apneia obstrutiva do sono, foi internada para realização de colecistectomia de urgência. Ao exame físico, observaram-se pescoço curto, circunferência cervical aumentada, abertura de boca limitada e classificação de Mallampati IV. Qual a conduta mais apropriada para o manejo da via aérea?

(A) Realizar intubação orotraqueal com sequência rápida padrão sem dispositivos auxiliares.
(B) Optar por máscara laríngea como via aérea definitiva.
(C) Planejar intubação com a paciente acordada com broncoscópio flexível.
(D) Induzir anestesia geral e tentar ventilação com máscara antes da intubação.

11. Pré-escolar de 5 anos, previamente hígida, foi trazida à consulta por apresentar, há 3 dias, secreção nasal inicialmente hialina e, há 1 dia, espessa e esbranquiçada. A febre associada, de até de 37,8º C, foi controlada com antitérmicos. À oroscopia, constataram-se leve hiperemia faríngea e gota pós-nasal; à rinoscopia, edema e hiperemia de mucosa, além de secreção turva e espessa bilateralmente. Com esses dados clínicos, qual o diagnóstico mais provável?

(A) Rinossinusite aguda bacteriana
(B) Rinossinusite aguda viral
(C) Rinossinustie aguda pós-viral
(D) Rinossinustie aguda alérgica complicada

Instrução: Para responder às questões de números **12** e **13**, considere o caso abaixo.

Paciente feminina, de 32 anos, sem antecedentes relevantes, referiu hipoacusia progressiva no ouvido direito, sem otorreia ou otalgia. A otoscopia foi normal em ambos os ouvidos. A audiometria tonal mostrou perda auditiva condutiva na orelha direita com entalhe de Carhart, sem outras alterações.

12. Qual o diagnóstico mais provável?

(A) Disjunção ossicular
(B) Otite média secretora crônica
(C) Colesteatoma
(D) Otosclerose

---

13. Qual o achado mais provável à acumetria?

(A) VAD<VAE; Rinne negativo OD, Rinne positivo OE; Weber lateralizado à direita
(B) VAD<VAE; Rinne positivo OD, Rinne negativo OE; Weber lateralizado à direita
(C) VAD<VAE; Rinne negativo OD, Rinne positivo OE; Weber lateralizado à esquerda
(D) VAD<VAE; Rinne positivo OD, Rinne negativo OE; Weber lateralizado à esquerda

---

14. Paciente masculino, de 45 anos, referiu crises breves de vertigem rotatória desencadeadas ao deitar-se sobre o lado esquerdo. Ao exame, a manobra de Dix-Hallpike à esquerda provocou vertigem com nistagmo torsional superior para a esquerda, fatigável e de curta duração. O canal semicircular mais provavelmente acometido é o

(A) lateral esquerdo.
(B) posterior esquerdo.
(C) anterior direito.
(D) posterior direito.

15. Paciente masculino, de 7 anos, vinha apresentando disfonia crônica desde os 3 anos. A mãe referiu piora progressiva da voz. Laringoscopia mostrou múltiplas lesões exofíticas, pediculadas, com aspecto de framboesa, na região glótica e subglótica. Qual o diagnóstico mais provável?

(A) Papiloma laríngeo
(B) Pólipo vocal
(C) Cisto mucoso
(D) Nódulo vocal

---

16. Paciente vinha apresentando epistaxe posterior recorrente de difícil controle. Após falha no tamponamento anterior e posterior, foi realizada endoscopia nasal sob anestesia local, que evidenciou ponto de sangramento na parede nasal superior, medial ao meato superior, na transição entre o septo e o teto da cavidade nasal. Qual o nome anatômico desse ponto?

(A) Plexo de Kiesselbach
(B) Forâmen esfenopalatino
(C) Ramo etmoidal posterior
(D) S-*point* (ponto S)

---

17. Paciente feminina, de 55 anos, previamente saudável, referiu perda auditiva súbita no ouvido esquerdo há 24 horas, associada a zumbido. A otoscopia foi normal. A audiometria evidenciou a perda neurossensorial de 60 dB em todas as frequências no lado esquerdo. Negou outros sintomas. Qual a conduta inicial mais apropriada?

(A) Aguardar espontânea recuperação auditiva.
(B) Antibioticoterapia empírica
(C) Cirurgia exploradora com timpanotomia
(D) Corticosteroide sistêmico precoce

---

18. Menino de 5 anos, previamente saudável, com histórico de 7 episódios de amigdalite nos últimos 12 meses, será submetido a amigdalectomia eletiva. Os pais estavam apreensivos quanto ao risco de sangramento e perguntavam se era necessário realizar exames de coagulação antes da cirurgia. Não havia história pessoal ou familiar de sangramentos ou equimoses, nem de sangramentos dentários ou cirúrgicos. Qual a conduta mais adequada em relação à investigação pré-operatória?

(A) Solicitar coagulograma (TP, TTPa e INR) de rotina.
(B) Avaliar com protocolo clínico de sangramento e, se negativo, não solicitar exames laboratoriais.
(C) Solicitar obrigatoriamente coagulograma e fator de von Willebrand.
(D) Realizar testes laboratoriais apenas se a criança tiver menos de 6 anos.

19. Pesquisadores planejaram avaliar a associação entre duração de viagens aéreas superiores a 8 horas e trombose venosa profunda (TVP). Definiram que um estudo de casos e controles seria apropriado devido à raridade do desfecho. Contudo, para avaliar melhor temporalidade e gradiente biológico, outro grupo sugeriu realizar um estudo de coorte prospectivamente planejado. Qual a principal vantagem do estudo de coorte nesse contexto?

(A) Possibilidade de estimar a incidência da TVP entre pessoas expostas e não expostas.
(B) Menor tempo e menor custo do que o estudo de casos e controles.
(C) Maior eficiência para estudar desfechos incomuns.
(D) Garantia de ausência de vieses de seleção.

---

20. Médica-residente de segundo ano (R2) encontrou no vestiário do Bloco Cirúrgico do Hospital de Clínicas de Porto Alegre uma colega residente (R1). Como já fazia algum tempo que não se viam, R2 perguntou se havia ocorrido algo extraordinário. R1 referiu ter tido H1N1, o que a impossibilitara de vir ao hospital. A conversa evoluiu e, aproveitando o encontro, R1 solicitou um atestado retroativo de 3 dias para R2. Conforme o Código de Ética Médica, do Conselho Federal de Medicina,

(A) é permitido atestar, no receituário do hospital, o período da doença com a data retroativa.
(B) é permitido atestar, no receituário do hospital, o período da doença com a data atual.
(C) é vedado atestar, no receituário do hospital, o período da doença sem ter praticado e registrado o ato da consulta médica.
(D) é vedado atestar, no receituário do hospital ou no pessoal, uma doença passada com data atual, mesmo tendo ocorrido a consulta.

HOSPITAL DE CLÍNICAS DE PORTO ALEGRE

PROCESSO SELETIVO PÚBLICO PARA
PROGRAMAS DE RESIDÊNCIA MÉDICA/2026

ESPECIALIDADES MÉDICAS

CIRURGIA DO APARELHO DIGESTIVO, CIRURGIA PEDIÁTRICA, CIRURGIA PLÁSTICA, CIRURGIA TORÁCICA, CIRURGIA VASCULAR, COLOPROCTOLOGIA E UROLOGIA

Nome: _____

Nº de Inscrição: | | | | | | |

Instruções

- Confira o material recebido (CARTÃO DE RESPOSTAS e CADERNO DE QUESTÕES); se houver falha, solicite a substituição ao fiscal da sala.
- Após conferir seus dados no CARTÃO DE RESPOSTAS (NOME, Nº de INSCRIÇÃO e PROGRAMA DE RESIDÊNCIA MÉDICA), assine no local indicado.
- Este caderno contém **40 questões de múltipla escolha**, com quatro alternativas (**A**, **B**, **C** e **D**).
- Preencha o CARTÃO DE RESPOSTAS, único documento válido para correção da prova objetiva, com bastante atenção, à caneta esferográfica (ponta grossa, tinta azul ou preta), marcando uma única alternativa em cada questão.
- Verifique, no CARTÃO DE RESPOSTAS, as instruções para preenchimento. Sob nenhuma circunstância, o CARTÃO DE RESPOSTAS será substituído devido a erro, desatenção ou falha no preenchimento por parte do candidato.
- Durante a realização da prova, estão vedados o empréstimo de materiais, a comunicação entre candidatos ou terceiros, a utilização de quaisquer dispositivos, como máquina calculadora e/ou similares, livros, anotações, réguas de cálculo, impressos ou qualquer outro material de consulta.
- A prova objetiva terá duração de **até 3 horas**, incluído o tempo para preenchimento do CARTÃO DE RESPOSTAS.
- Após o início da prova, o candidato deverá permanecer na sala pelo **tempo mínimo de 60 minutos**.
- Ao terminar a prova, o candidato devolverá ao fiscal da sala o CARTÃO DE RESPOSTAS.
- O candidato só poderá levar o CADERNO DE QUESTÕES **quando estiver faltando 60 minutos para o término do tempo total de duração da prova**. Por razões de segurança, o candidato que sair antes desse horário não poderá copiar suas respostas.
- Os dois últimos candidatos de cada sala de prova deverão permanecer no recinto, a fim de acompanhar o lacre do material, quando então poderão retirar-se do local após concluído o procedimento.

DIREITOS AUTORAIS RESERVADOS. PROIBIDA A REPRODUÇÃO, AINDA QUE PARCIAL, SEM AUTORIZAÇÃO PRÉVIA.

01. Assinale a assertiva correta sobre a resposta metabólica ao estresse cirúrgico.

(A) A liberação de aldosterona contribui para a hipomagnesemia.
(B) Durante e após a cirurgia, há bloqueio na liberação do hormônio antidiurético.
(C) A administração de grandes volumes de cristaloides pode levar a hipernatremia e hiperpotassemia.
(D) A acidose metabólica é comum, sobretudo em pacientes com vômitos e sonda nasogástrica com drenagem volumosa.

---

02. Assinale a assertiva correta sobre a gastrostomia como via alimentar.

(A) O suporte externo da sonda deve ser bem ajustado à pele, impedindo que ela se movimente.
(B) *Buried bumper syndrome* é uma complicação precoce.
(C) Extravasamento periostomal precoce ou tardio pode ser resolvido com uma sonda mais calibrosa.
(D) Infecção de ferida operatória, sangramento, fasciíte necrotizante e fístula colocutânea são potenciais complicações.

---

03. Paciente masculino, de 28 anos, com história de radioterapia cervical há 2 anos por carcinoma de orofaringe, será submetido a laringoscopia sob anestesia geral para realização de uma biópsia de orofaringe. À avaliação pré-operatória, apresentava abertura bucal limitada, protrusão mandibular restrita, Mallampati classe IV e rigidez cervical. A saturação basal era de 96%. Considerando tratar-se de procedimento eletivo, assinale a assertiva correta.

(A) Uso de videolaringoscópio está contraindicado para pacientes com risco de aspiração, pois não permite ventilação durante o procedimento.
(B) Sequência rápida de intubação é o método de escolha para todos os casos de via aérea difícil previamente identificada.
(C) Técnicas que permitam manutenção da ventilação espontânea, como a intubação com fibroscópio flexível, são as preferidas sempre que viáveis.
(D) Pré-oxigenação é opcional para pacientes jovens e sem comorbidades, pois raramente influencia o tempo de dessaturação durante a indução anestésica.

04. Paciente masculino, de 42 anos, foi trazido à Emergência após envolver-se em uma colisão automobilística. À admissão, estava consciente, agitado e com respiração rápida. Apresentava dor abdominal intensa e sinais de hipoperfusão, com pressão arterial de 80/40 mmHg e frequência cardíaca de 130 bpm. Referiu ter se alimentado pouco antes do acidente. Diante do quadro de instabilidade e necessidade iminente de controle de via aérea, a equipe optou por realizar intubação com técnica de sequência rápida. Sobre a abordagem anestésica nesse contexto, assinale a assertiva correta.

(A) Ventilação com máscara facial deve ser realizada sistematicamente após a indução e antes da intubação, mesmo durante a sequência rápida, para garantir oxigenação adequada.
(B) Bloqueador neuromuscular deve ser administrado após a perda de consciência clínica, sem necessidade de monitor de profundidade anestésica.
(C) Pré-oxigenação não é imprescindível na sequência rápida, uma vez que o paciente já está hiperventilando espontaneamente.
(D) Succinilcolina está contraindicada na sequência rápida devido à possibilidade de fasciculações e aumento da pressão intracraniana.

---

05. Analgesia pós-operatória multimodal é uma estratégia que visa associar fármacos com diferentes mecanismos de ação para promover um melhor controle da dor pós-operatória, reduzindo seus efeitos colaterais. Associe os fármacos (coluna da esquerda) a seus mecanismos de ação (coluna da direita).

1 - Dipirona	( ) Agonismo mü, kapa e delta
2 - Cetorolaco trometamol	( ) Inibição de recaptação da serotonina
3 - Tramadol	
4 - Oxicodona	( ) Inibição da cicloxigenase 3
5 - Buprenorfina	

A sequência numérica correta, de cima para baixo, da coluna da direita, é

(A) 3 – 4 – 2
(B) 3 – 5 – 2
(C) 4 – 3 – 1
(D) 5 – 3 – 1

---

06. Assinale a assertiva correta sobre a dissecção aguda de aorta.

(A) O tratamento cirúrgico deve ser indicado precocemente, principalmente para casos cujo orifício de entrada está localizado após a origem da artéria subclávia esquerda.
(B) A mortalidade reduziu drasticamente após o advento da cirurgia endovascular no caso da dissecção do tipo A de Stanford.
(C) A trombose completa da falsa luz após o implante da endoprótese torácica está associada a pior prognóstico e degeneração aneurismática tardia da aorta torácica descendente.
(D) O tratamento endovascular da dissecção aórtica não complicada do tipo B de Stanford é preferencialmente indicado na fase subaguda para pacientes selecionados de alto risco.

07. Paciente masculino, de 60 anos, com história de hipertensão arterial sistêmica e cardiopatia isquêmica estável, tem confirmado diagnóstico de oclusão trombótica aterosclerótica em membro inferior, com claudicação intermitente não limitante. Além do uso de AAS, qual das intervenções terapêuticas abaixo está associada a redução de eventos adversos cardiovasculares maiores e isquemia aguda de membro inferior, devendo ser indicada na prevenção secundária?

(A) Uso de rivaroxabana
(B) Uso de enoxaparina
(C) Uso de cilostazol
(D) Revascularização endovascular periférica com *stent* farmacológico

08. O índice tornozelo-braquial (ITB) é ferramenta diagnóstica não invasiva útil para o diagnóstico e o acompanhamento do paciente com doença vascular periférica de membro inferior. Assinale a assertiva correta sobre a técnica de medida do ITB.

(A) A medida padronizada para o denominador do cálculo do ITB é a pressão sistólica obtida no membro superior dominante.
(B) A maior pressão sistólica obtida no tornozelo é utilizada para o cálculo do ITB na triagem de doença aterosclerótica no paciente assintomático de alto risco cardiovascular.
(C) A menor pressão sistólica no tornozelo é utilizada para o cálculo do ITB no seguimento do paciente submetido a revascularização.
(D) A maior pressão sistólica no tornozelo é utilizada para o cálculo do ITB para determinar a gravidade da doença arterial periférica.

09. Paciente masculino, de 75 anos, com histórico de tabagismo e revascularização arterial de membro inferior, referiu, na consulta, dor abdominal pós-prandial com evolução de 4 meses, ingestão alimentar progressivamente reduzida e perda ponderal de 10 kg. Negou diarreia e vômitos e não apresentava sinais de infecção sistêmica. Angiotomografia computadorizada abdominal evidenciou estenose de 90% na artéria mesentérica superior, oclusão da artéria mesentérica inferior e estenose moderada de 60% no tronco celíaco. A anatomia foi considerada favorável à abordagem endovascular. O paciente era funcionalmente ativo e não apresentava contraindicações cirúrgicas relevantes. Com base nas diretrizes atuais, qual a conduta terapêutica mais adequada?

(A) Realizar revascularização aberta multivisceral com *by-pass* anterógrado a partir da aorta supracelíaca, considerando o envolvimento trivascular e a expectativa de maior durabilidade frente às taxas de reestenose associadas à abordagem endovascular.
(B) Realizar revascularização endovascular isolada da artéria mesentérica superior com implante de *stent*, devido à menor morbimortalidade periprocedimento e resultados clínicos satisfatórios no médio prazo.
(C) Iniciar terapia nutricional parenteral e acompanhamento clínico ambulatorial, postergando a abordagem intervencionista até a progressão dos sintomas ou desenvolvimento de sinais objetivos de isquemia intestinal.
(D) Realizar angiografia diagnóstica com avaliação hemodinâmica funcional (pressão de gradiente translesional) e decidir posteriormente entre intervenção percutânea ou observação expectante.

10. Paciente masculino, de 74 anos, hipertenso, diabético tipo 2 e ex-tabagista, com histórico de infarto agudo do miocárdio há 14 meses, tratado com angioplastia e implante de *stent* farmacológico, foi encaminhado para avaliação pré-operatória antes de uma cirurgia eletiva de ressecção de tumor de cólon (risco cirúrgico intermediário). Encontrava-se assintomático. Fazia uso regular de AAS, atorvastatina, metformina e losartana. Ecocardiografia recente mostrou fração de ejeção de 50%, sem alterações segmentares. Avaliação clínica revelou capacidade funcional estimada em 5 METs. Eletrocardiografia de repouso não apresentava novas alterações. O cirurgião deseja operar em 2 semanas. Com base nas *Diretrizes de Avaliação Cardiovascular Perioperatória*, da Sociedade Brasileira de Cardiologia (2024), e da *American Heart Association/ American College of Cardiology* (2024), qual a conduta mais apropriada?

(A) Adiar a cirurgia por, pelo menos, 6 meses, uma vez que o paciente tem *stent* farmacológico há menos de 24 meses, e reiniciar dupla antiagregação antes da cirurgia.
(B) Prosseguir com a cirurgia eletiva, mantendo AAS e monitorização clínica, pois o paciente tem boa capacidade funcional e não apresenta sintomas.
(C) Realizar teste de estresse antes da cirurgia para estratificar o risco isquêmico, já que há antecedente de doença arterial coronariana com revascularização.
(D) Suspender AAS 7 dias antes da cirurgia para reduzir o risco de sangramento, visto que o evento coronariano foi há mais de 12 meses.

11. Paciente feminina, de 30 anos, sem outras patologias diagnosticadas, apresentou, ao exame físico, um nódulo único de tireoide, com 2 cm, no lobo direito. Ultrassonografia mostrou nódulo com maior diâmetro de 1,8 cm, sólido, hipoecoico, com margens irregulares, sem comprometimento extratireoideo, classificado como TI-RADS 5. Nesse exame, não foram identificados linfonodos patológicos em região cervical. Foi realizada punção aspirativa com agulha fina, cuja citopatologia foi classificada como Bethesda V. Assinale a assertiva correta em relação ao caso clínico.

(A) Considerando o diâmetro da lesão (< 4 cm), pode-se indicar observação ativa.
(B) A classificação de Bethesda indica risco intermediário para neoplasia, considerando que a mesma inclui classes de I a X (1 a 10).
(C) A investigação deve ser complementada com cintilografia para determinar a atividade metabólica da lesão.
(D) A paciente apresenta indicação de tireoidectomia parcial ou total, dependendo dos achados intraoperatórios.

12. Paciente masculino, de 65 anos, com história de emagrecimento e epigastralgia progressiva, realizou endoscopia digestiva alta, que revelou uma lesão ulcerada em incisura angular do estômago. Biópsia confirmou adenocarcinoma gástrico pouco diferenciado. Tomografia computadorizada mostrou espessamento parietal gástrico e linfonodos perigástricos, sem metástases. O tumor foi classificado como T3N1M0. Com base nos princípios de cirurgia oncológica do trato digestivo alto, qual a conduta cirúrgica inicial mais adequada?

(A) Gastrectomia parcial distal com linfadenectomia D1
(B) Gastrectomia total com linfadenectomia D2
(C) Gastrectomia total com linfadenectomia D3
(D) Gastrectomia subtotal proximal com margens de 2 cm

13. Paciente masculino, de 58 anos, com história de etilismo e tabagismo, teve confirmado diagnóstico de carcinoma epidermoide do terço médio do esôfago (4 cm de extensão). Ecoendoscopia mostrou um tumor T2N1. Tomografia computadorizada de tórax e abdômen não evidenciou metástases à distância. A equipe decidiu por abordagem cirúrgica após avaliação multidisciplinar. Qual dos acessos cirúrgicos abaixo respeita os princípios da cirurgia oncológica do esôfago?

(A) Esofagectomia trans-hiatal sem linfadenectomia torácica
(B) Esofagectomia toracoabdominal com linfadenectomia apenas abdominal
(C) Esofagectomia em 3 campos (torácico, abdominal e cervical)
(D) Esofagectomia por via cervical com anastomose esofagogástrica no pescoço

14. Em um *by-pass* gástrico em Y de Roux, a alça alimentar foi confeccionada com 120 cm, e a alça biliopancreática, com 50 cm. A anastomose gastrojejunal foi feita por técnica manual. Qual a principal vantagem da anastomose gastrojejunal antecolônica e antegástrica em relação a transmesocólica?

(A) Reduz o risco de hérnia interna.
(B) Facilita a drenagem do conteúdo biliar.
(C) Evita compressão do ângulo de Treitz.
(D) Diminui o risco de fístula anastomótica.

15. Paciente masculino, de 38 anos, com IMC de 44 kg/m^2, histórico de tabagismo e uso crônico de inibidores de bomba de prótons, está sendo avaliado para cirurgia bariátrica. Endoscopia digestiva alta revelou esofagite erosiva grau C de Los Angeles e hérnia hiatal. Qual a conduta cirúrgica mais apropriada?

(A) Gastrectomia vertical (*sleeve*)
(B) *By-pass* gástrico em Y de Roux
(C) Balão intragástrico
(D) *Duodenal switch*

16. Paciente masculino, de 82 anos, em tratamento para diabetes melito tipo 2 e hipertensão arterial sistêmica, com diagnóstico de cirrose hepática (MELD 14), veio à consulta para avaliação do laudo da tomografia computadorizada com contraste de abdômen: *Fígado de bordos rombos, apresentando nódulo na região do segmento V do fígado, medindo 3 cm no maior diâmetro, com realce precoce na fase arterial e lavagem do contraste wash out na fase venosa do exame*. Considerando os achados descritos e as opções abaixo, qual o tratamento de escolha para o paciente?

(A) Ablação percutânea da lesão com radiofrequência ou micro-ondas
(B) Embolização percutânea de ramos portais intra-hepáticos próximos da lesão
(C) Alcoolização percutânea da lesão
(D) Ligadura do ramo direito da veia porta através de procedimento cirúrgico

17. Paciente masculino, de 58 anos, com cirrose hepática por hepatite B, submeteu-se a tomografia axial contrastada de abdômen (imagem abaixo), que evidenciou uma lesão nodular única, de cerca de 4,5 cm, sem evidência de invasão vascular ou sinais de metástase à distância. Apresentava função hepática preservada (Child-Pugh A) e MELD de 12. Endoscopia revelou varizes esofágicas de médio calibre. Os resultados dos exames laboratoriais indicaram hemoglobina de 12,8 g/dl, leucócitos de 6.500/mm^3, plaquetas de 75.000/mm^3, bilirrubina total de 1,2 mg/dl, INR de 1,3 e albumina de 3,5 g/dl. Considerando os critérios de Milão para avaliação de transplante hepático por hepatocarcinoma, assinale a assertiva correta.

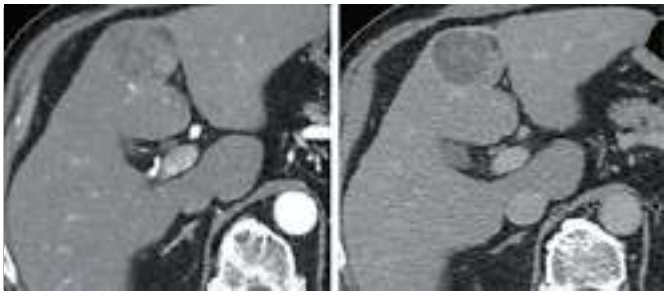

(A) O paciente encontra-se fora dos critérios de Milão, não estando elegível para transplante hepático no momento.
(B) O paciente encontra-se dentro dos critérios de Milão, estando elegível para transplante hepático no momento.
(C) O paciente não deve ser considerado para transplante hepático, pois possui lesão única, devendo ser submetido a ressecção hepática.
(D) O paciente é inelegível para transplante hepático devido ao escore MELD baixo, independentemente dos critérios de Milão.

18. Paciente de 66 anos, ex-tabagista, com hérnia incisional mediana de 15 cm após múltiplas laparotomias, apresentou perda de domicílio abdominal. Planejou-se correção eletiva. Qual a técnica de escolha para o melhor resultado funcional e a menor taxa de recidiva?

(A) Fechamento primário sem uso de prótese, associado a separação anterior de componentes.
(B) Uso de tela em posição pré-aponeurótica (*onlay*), associada a drenagem aspirativa
(C) Uso de tela retromuscular (técnica de Rives Stoppa), associada a separação posterior de componentes.
(D) Uso de tela intraperitoneal sem liberação de componentes.

19. Paciente masculino, de 70 anos, submetido a correção de hérnia incisional com tela intraperitoneal há 3 anos, apresentou dor abdominal crônica e imagem de alça intestinal aderida à tela com saída de secreção purulenta. Análise da secreção demonstrou amilase > 1.000 UI/l. Qual a complicação mais provável?

(A) Infecção de ferida superficial
(B) Seroma estéril tardio
(C) Recidiva herniária sem complicações associadas
(D) Erosão intestinal com fístula entérica

20. Assinale a assertiva correta sobre abordagens terapêuticas do câncer colorretal.

(A) Tumores de cólon sigmoide em estágio III ou com extensão à serosa devem ser tratados inicialmente através de radioterapia neoadjuvante.
(B) Recomendações atuais indicam que, pelo menos, 12 linfonodos devem ser ressecados para se estabelecer com segurança o estágio N0 (ausência de metásteses linfonodais).
(C) Tumores sincrônicos, representando cerca de um quarto dos casos, devem ser tratados preferencialmente através de colectomia total.
(D) Adenocarcinomas em pólipo pediculado em que se demonstra invasão da submucosa têm indicação de ressecção cirúrgica radical, mesmo na ausência de fatores de risco como invasão vascular.

21. Assinale a assertiva correta sobre o manejo dos abscessos anorretais.

(A) A coleta de material para cultura e a prescrição de antibióticos devem ser indicadas de rotina.
(B) Havendo disponibilidade, exames de imagem, como ressonância magnética, devem ser empregados na avaliação dos abscessos perianais, uma vez que possibilitam a abordagem da origem criptoglandular.
(C) Abscessos interesfinctéricos devem ser drenados através do sulco interesfinctérico ou para dentro do canal anal.
(D) Devido à extensão cefálica de um abscesso isquiorretal, abscessos supralevadores não devem ser drenados externamente através da pele perianal, pois evitam a formação de fístulas complexas.

22. Assinale a assertiva que contempla vantagens e desvantagens do enxerto de pele total sobre o enxerto de pele parcial.

(A) Apresenta taxa de integração maior e disponibilidade de grandes áreas doadoras, mas tem contração secundária maior e é menos resistente.
(B) É esteticamente melhor e mais resistente, mas sofre mais contração secundária e necessita do leito receptor bem vascularizado.
(C) É mais resistente e integra mais fácil, mas é inestético e tem contração primária maior.
(D) Apresenta menos contração secundária e tem aspecto estético melhor, mas tem taxa de integração menor e pouca disponibilidade de áreas doadoras.

23. Paciente feminina, de 45 anos, será submetida a uma cirurgia plástica reconstrutiva de mama. Informou realizar atividades físicas regulares, ser ex-tabagista leve e não fazer uso de medicamentos. Considerando o cenário clínico, quais exames pré-operatórios estão indicados?

(A) Não há necessidade de realização de exames pré-operatórios.
(B) Apenas hemograma deverá ser realizado.
(C) Deverão ser realizados hemograma, ECG e creatinina.
(D) Deverão ser realizados hemograma, ECG, creatinina e ergometria.

24. Paciente masculino, de 71 anos, transplantado renal, foi encaminhado para tratamento de uma lesão cutânea na região malar, cuja biópsia por *punch* revelou carcinoma epidermoide moderadamente diferenciado. A lesão tinha 2,5 cm no maior diâmetro, e suas bordas eram mal delimitadas. Que conduta, dentre as abaixo, é a mais adequada?

(A) Avaliação microscópica durante a cirurgia com cortes de fatia de bolo e manutenção do ferimento aberto para cicatrização por segunda intenção.
(B) Excisão com margens determinadas macroscopicamente e retalho cutâneo, evitando a tração da pálpebra inferior.
(C) Excisão com margens determinadas macroscopicamente e enxerto de pele imediatamente após a ressecção.
(D) Excisão com margens determinadas macroscopicamente e extenso descolamento com aproximação linear das bordas.

25. Paciente masculino, de 47 anos, consultou por linfadenomegalia cervical. Informou ser tabagista moderado há 18 anos, não ter tosse, nem apresentar febre ou perda de peso. Ao exame físico, identificou-se nódulo palpável, firme, indolor, com aproximadamente 2,0 cm de diâmetro, na região cervical IIa (grupo jugular superior anterior). Qual a conduta mais adequada?

(A) Realizar punção-biópsia com agulha fina e solicitar exame citopatológico.
(B) Realizar ultrassonografia para confirmar o diagnóstico diferencial de massa cervical.
(C) Excluir causas infecciosas com exames sorológicos e avaliar cavidade oral, faringe e laringe.
(D) Agendar biópsia do linfonodo e solicitar imunofenotipagem da peça.

26. Paciente masculino foi encaminhado do dermatologista para complementar tratamento de melanoma. Biópsia excisional de lesão hipercrômica na região lombar esquerda revelou melanoma tipo espalhamento superficial, microespessura de 2,5 mm (Breslow), invadindo a camada reticular (Clark IV). Ao exame físico, apresentava linfonodo inguinal no mesmo lado da lesão cutânea, com 2,0 cm de diâmetro, fixo profundamente e indolor. Qual a conduta inicial mais indicada?

(A) Realizar ampliação da ressecção cutânea e pesquisa de linfonodo sentinela.
(B) Solicitar *PET-CT* e ressonância magnética cranioencefálica.
(C) Realizar ampliação da lesão de pele seguida de linfadenectomia inguinal.
(D) Obter material para diagnóstico cito ou histopatológico do linfonodo.

---

27. Qual o fator prognóstico pré-natal mais importante para a sobrevida de pacientes com hérnia diafragmática congênita?

(A) Tamanho da hérnia
(B) Relação entre a área pulmonar e a área da cabeça (*LHR*)
(C) Presença de anomalias associadas
(D) Lado da hérnia (esquerdo ou direito)

---

28. Lactente feminina, de 3 meses, foi diagnosticada com atresia de vias biliares, tendo sido submetida a cirurgia de Kasai. Qual o fator mais importante para determinar o prognóstico a longo prazo da paciente?

(A) Idade da paciente no momento da cirurgia
(B) Presença de fibrose hepática avançada no momento da cirurgia
(C) Sucesso na restauração do fluxo biliar após a cirurgia
(D) Presença de anomalias congênitas associadas

---

29. Lactente de 2 semanas de vida apresentou vômitos biliosos e dor abdominal. Radiografia abdominal revelou uma obstrução intestinal alta. Após avaliação diagnóstica com radiografia contrastada e ultrassonografia, sugeriu-se quadro de má rotação intestinal. Qual o principal objetivo do procedimento de Ladd na correção da má rotação intestinal?

(A) Prevenir a necrose intestinal.
(B) Restaurar a perfusão intestinal.
(C) Restaurar a anatomia intestinal normal.
(D) Remover as aderências intestinais.

---

30. Qual o papel da manometria anorretal no diagnóstico e manejo da doença de Hirschsprung?

(A) Avaliar a função do reflexo retoanal inibitório.
(B) Avaliar a presença de células ganglionares no plexo mioentérico.
(C) Medir a pressão do esfíncter anal.
(D) Diagnosticar a enterocolite.

---

31. Paciente masculino, de 70 anos, tabagista ativo, apresentou dor na região medial do membro superior direito e ptose palpebral do mesmo lado. O raio X de tórax mostrou massa no ápice do lobo superior direito, de 5,0 cm de diâmetro. Com base no quadro clínico, assinale a assertiva correta em relação à avaliação por imagem a ser realizada.

(A) Tomografia computadorizada (TC) de tórax é o único método de imagem para definir o diagnóstico de invasão do plexo braquial.
(B) Ressonância magnética (RM) de tórax é superior a TC na definição de comprometimento dos linfonodos hilares.
(C) *PET-CT* com captação positiva pela atividade metabólica aumentada nos linfonodos mediastinais é definitivo para identificação de metástase linfonodal, sem necessidade de confirmação histológica.
(D) RM de tórax pode complementar TC na avaliação da invasão das estruturas vasculares.

---

32. Paciente masculino, de 63 anos, ex-tabagista, com diabetes melito tipo 2, foi submetido a gastrectomia por adenocarcinoma gástrico. No 8º dia pós-operatório, apresentou quadro de dor pleurítica à esquerda, acompanhada de tosse produtiva, dispneia e febre moderada. Radiografia de tórax evidenciou velamento do terço inferior do hemitórax esquerdo compatível com derrame pleural. Toracocentese diagnóstica mostrou um derrame exsudativo com predomínio neutrofílico, pH de 6,95, glicemia do líquido pleural de 28 mg/dl e cocos gram-positivos à bacterioscopia. Levando-se em conta o diagnóstico de empiema pleural, assinale a assertiva correta.

(A) Derrame pleural multiloculado e septado à tomografia computadorizada de tórax é fator de risco para o insucesso da drenagem pleural isolada; nesse caso, deve-se considerar abordagem cirúrgica.
(B) A via toracotômica convencional é a via de acesso preferida para realização de desbridamentos e deloculações pleurais porque a via toracoscópica (VATS) está associada a altos índices de recidiva.
(C) A utilização de agentes fibrinolíticos intrapleurais tem se mostrado superior aos procedimentos cirúrgicos para tratamento de derrames pleurais loculados.
(D) A utilização de drenos finos (< 15 Fr) é contraindicada para o tratamento de derrames pleurais complicados devido à viscosidade do líquido infeccioso; devem ser utilizados, para esse fim, drenos calibrosos (> 28 Fr).

33. Paciente masculino, de 32 anos, previamente saudável, praticante de musculação, veio à consulta por ter apresentado dor leve, edema e sensação de peso no membro superior direito após exercícios repetitivos com os braços elevados. Ao exame, foram observadas discreta cianose distal e circulação colateral no ombro. Exame de imagem demonstrou trombose aguda da veia subclávia direita. Considerando o quadro clínico e o manejo adequado, assinale a assertiva correta.

(A) A forma arterial da síndrome do desfiladeiro torácico é a principal causa de trombose venosa aguda em indivíduos jovens, sendo sempre associada a anomalias ósseas evidentes.
(B) A forma venosa da síndrome do desfiladeiro torácico cursa com dor intensa, parestesias e claudicação do membro superior.
(C) Colocação de próteses endovasculares venosas após trombólise é o tratamento de escolha para reduzir a recorrência e restaurar o fluxo venoso.
(D) Presença de estenose residual da veia subclávia após trombólise é uma indicação frequente para tratamento cirúrgico.

---

34. Paciente masculino, de 62 anos, tabagista, veio à consulta com queixa de sangramento retal intermitente e sensação de massa anal. Ao exame físico, foi identificado tumor palpável no canal anal. A biópsia confirmou carcinoma de células escamosas do canal anal. Exames de imagem mostraram linfonodos inguinais aumentados, sem evidência de metástase à distância. Qual a conduta terapêutica inicial mais apropriada?

(A) Amputação abdominoperineal com linfadenectomia inguinal.
(B) Radioterapia seguida de linfadenectomia inguinal.
(C) Quimioterapia associada a radioterapia.
(D) Tratamento neoadjuvante com radioterapia e quimioterapia.

---

35. Paciente masculino, de 40 anos, com diagnóstico de retocolite ulcerativa extensa há 9 anos, apresentou novo episódio de colite grave. Após 3 dias de corticoterapia intravenosa, não houve melhora clínica significativa. Nesse contexto, qual a próxima conduta mais apropriada?

(A) Iniciar terapia de resgate com infliximabe ou ciclosporina
(B) Iniciar terapia de resgate com azatioprina em dose plena.
(C) Manter o esquema de corticoterapia por mais 5 dias.
(D) Indicar colectomia total de urgência por falha precoce de resposta.

36. Paciente masculino, de 65 anos, tabagista ativo (40 maços-ano), com adenocarcinoma do reto médio, realizou tratamento neoadjuvante com quimioterapia e radioterapia. Após 6 semanas, foi submetido a retossigmoidectomia com excisão total do mesorreto, anastomose colorretal e estoma derivativo. No pré-operatório, apresentava IMC de 34 kg/m^2 e albumina sérica de 3,0 g/dl. Houve perda sanguínea de 500 ml no intraoperatório, sem necessidade de transfusão; o procedimento durou 5 horas e 30 minutos. No pós-operatório, apresentou febre e elevação da proteína C reativa sérica (180 mg/l), sendo diagnosticada deiscência parcial da anastomose, tratada satisfatoriamente com antibioticoterapia. Com base no quadro, assinale a alternativa que contempla a justificativa para indicação de estoma intestinal derivativo.

(A) História de quimioterapia e radioterapia prévias, apesar da ausência de metástases.
(B) Obesidade associada a hipoalbuminemia e tabagismo.
(C) Tempo cirúrgico prolongado e sangramento transoperatório.
(D) Tumor localizado no reto médio e ausência de transfusão sanguínea.

---

37. Paciente masculino, de 45 anos, veio à Emergência por dor no flanco direito, acompanhada de náuseas e vômitos, sem febre, quadro iniciado há 2 dias. Com suspeita clínica de cólica renal, foi realizada tomografia computadorizada de abdômen sem contraste, que evidenciou um cálculo de 0,9 cm no ureter proximal direito, com densidade de 1.100 unidades Hounsfield, e leve dilatação pielocalicial à montante. Hemograma e creatinina estavam dentro da normalidade. Com base no quadro, que conduta inicial, dentre as abaixo, é a mais adequada?

(A) Litotripsia extracorpórea
(B) Terapia expulsiva com tansulosina
(C) Nefrolitotipsia percutânea
(D) Ureteroscopia com litotripsia

---

38. Paciente masculino, de 72 anos, tabagista, apresentou 2 episódios de hematúria macroscópica indolor no último mês. Cistoscopia evidenciou lesão papilífera na bexiga; tomografia computadorizada de abdômen, tratos urinários superiores (rins e ureteres) normais. Após ressecção transuretral da lesão, o exame anatomopatológico revelou carcinoma urotelial de alto grau, com invasão da submucosa (lâmina própria), pT1 alto grau. Que conduta, dentre as abaixo, é a mais adequada?

(A) Vigilância com cistoscopias regulares
(B) Imunoterapia intravesical com BCG (bacilo Calmette-Guérin)
(C) Radioterapia pélvica
(D) Cistectomia radical

39. Paciente masculino, de 58 anos, com diabetes melito tipo 2, relatou disfunção erétil progressiva e gradual nos últimos anos, com piora da resposta a inibidores da fosfodiesterase-5 (tadalafila). O casal não apresentava dificuldade de relacionamento. O paciente referiu libido normal, sem registro de ereções noturnas ou matinais. O exame físico não revelou particularidades. Qual a causa mais provável da disfunção erétil?

(A) Disfunção erétil psicogênica
(B) Disfunção erétil vasculogênica
(C) Hipogonadismo
(D) Hiperprolactinemia

---

40. Paciente masculino, de 30 anos, casado há 3 anos, procurou avaliação urológica para investigação de possível infertilidade (o casal vinha tentando engravidar há 2 anos). Referiu ter vida sexual regular, apesar de perceber certa diminuição da libido no último ano. Ao exame físico, apresentava caracteres sexuais secundários normais e testículos pequenos e firmes. Avaliação laboratorial revelou testosterona no limite inferior da normalidade e FSH elevado; espermograma evidenciou azoospermia. Qual o diagnóstico mais provável?

(A) Síndrome de Klinefelter
(B) Azoospermia obstrutiva
(C) Hipogonadismo hipogonadotrófico
(D) Ejaculação retrógrada

HOSPITAL DE CLÍNICAS
PORTO ALEGRE RS

FundMed
Pesquisa Ensino Inovação

HOSPITAL DE CLÍNICAS DE PORTO ALEGRE

PROCESSO SELETIVO PÚBLICO PARA PROGRAMAS DE RESIDÊNCIA MÉDICA/2026

ESPECIALIDADES MÉDICAS

CARDIOLOGIA, ENDOCRINOLOGIA E METABOLOGIA, GASTROENTEROLOGIA, GERIATRIA, HEMATOLOGIA E HEMOTERAPIA, NEFROLOGIA, ONCOLOGIA CLÍNICA, PNEUMOLOGIA E REUMATOLOGIA

ANO ADICIONAL

CLÍNICA MÉDICA

Nome: _____

Nº de Inscrição: | | | | | | |

Instruções

- Confira o material recebido (CARTÃO DE RESPOSTAS e CADERNO DE QUESTÕES); se houver falha, solicite a substituição ao fiscal da sala.
- Após conferir seus dados no CARTÃO DE RESPOSTAS (NOME, Nº de INSCRIÇÃO e PROGRAMA DE RESIDÊNCIA MÉDICA), assine no local indicado.
- Este caderno contém **40 questões de múltipla escolha**, com quatro alternativas (**A**, **B**, **C** e **D**).
- Preencha o CARTÃO DE RESPOSTAS, único documento válido para correção da prova objetiva, com bastante atenção, à caneta esferográfica (ponta grossa, tinta azul ou preta), marcando uma única alternativa em cada questão.
- Verifique, no CARTÃO DE RESPOSTAS, as instruções para preenchimento. Sob nenhuma circunstância, o CARTÃO DE RESPOSTAS será substituído devido a erro, desatenção ou falha no preenchimento por parte do candidato.
- Durante a realização da prova, estão vedados o empréstimo de materiais, a comunicação entre candidatos ou terceiros, a utilização de quaisquer dispositivos, como máquina calculadora e/ou similares, livros, anotações, réguas de cálculo, impressos ou qualquer outro material de consulta.
- A prova objetiva terá duração de **até 3 horas**, incluído o tempo para preenchimento do CARTÃO DE RESPOSTAS.
- Após o início da prova, o candidato deverá permanecer na sala pelo **tempo mínimo de 60 minutos**.
- Ao terminar a prova, o candidato devolverá ao fiscal da sala o CARTÃO DE RESPOSTAS.
- O candidato só poderá levar o CADERNO DE QUESTÕES **quando estiver faltando 60 minutos para o término do tempo total de duração da prova**. Por razões de segurança, o candidato que sair antes desse horário não poderá copiar suas respostas.
- Os dois últimos candidatos de cada sala de prova deverão permanecer no recinto, a fim de acompanhar o lacre do material, quando então poderão retirar-se do local após concluído o procedimento.

DIREITOS AUTORAIS RESERVADOS. PROIBIDA A REPRODUÇÃO, AINDA QUE PARCIAL, SEM AUTORIZAÇÃO PRÉVIA.

01. Que sinal, dentre os abaixo, em um paciente adulto com insuficiência respiratória aguda, exige avaliação imediata de via aérea para possível intubação orotraqueal?

(A) Retração da musculatura intercostal
(B) Taquipneia
(C) Sibilos expiratórios
(D) Hipocratismo digital

02. Assinale a alternativa que preenche, correta e respectivamente, as lacunas do parágrafo abaixo.

Paciente masculino, de 65 anos, foi internado na Enfermaria por pneumonia aspirativa pós-acidente vascular cerebral, encontrando-se estável clínica e hemodinamicamente. Pesava 60 kg e media 167 cm. Nesse cenário, a prescrição nutricional deverá prever uma dieta de, aproximadamente, **.....**, com **.....** de proteína/dia. Em uma dieta enteral com densidade de 1,2 kcal/ml, o volume infundido será **.....** .

(A) 600 kcal – 124 gramas – 666 ml/24 horas
(B) 800 kcal – 72 gramas – 999 ml/24 horas
(C) 1.800 kcal – 72 gramas – 1.500 ml/24 horas
(D) 2.000 kcal – 124 gramas – 1.500 ml/24 horas

03. Paciente com dispneia foi avaliado com ultrassonografia à beira do leito. O exame revelou consolidação com derrame pleural associado. Que fator, dentre os abaixo, mais sugere atelectasia compressiva?

(A) Derrame pleural com redução do volume pulmonar
(B) Identificação de broncograma dinâmico na consolidação
(C) Perda do movimento sinusoidal do pulmão dentro do derrame pleural
(D) Achado de aereação na profundidade da consolidação de parte do lobo pulmonar (*shred sign*)

04. De acordo com as diretrizes da Sociedade Europeia de Cardiologia (*ESC*, 2024) e da *American Heart Association* (*AHA/ACC*, 2025), assinale a assertiva correta em relação ao diagnóstico e manejo inicial da hipertensão arterial em adultos.

(A) O diagnóstico de hipertensão pode ser confirmado em qualquer paciente com pressão arterial de consultório ≥ 130/80 mmHg, independentemente da média em outras medidas.
(B) Para todos os pacientes com pressão arterial de consultório ≥ 140/90 mmHg, recomenda-se tratamento medicamentoso imediato, sem necessidade de considerar risco cardiovascular ou medidas adicionais.
(C) A confirmação diagnóstica deve, preferencialmente, incluir medidas fora do consultório (MAPA ou MRPA), especialmente quando a pressão arterial de consultório estiver na faixa limítrofe (130-139/80-89 mmHg).
(D) Em pacientes com pressão arterial elevada (120-129/< 80 mmHg), ambas as diretrizes recomendam iniciar tratamento farmacológico de primeira linha para prevenir progressão da hipertensão.

05. Assinale a alternativa que preenche, correta e respectivamente, as lacunas do parágrafo abaixo.

Paciente masculino, de 78 anos, procurou atendimento por dispneia aos esforços, com início há cerca de 1 ano. Com a impressão clínica de insuficiência cardíaca e considerando as possíveis etiologias, a presença de **.....** ao eletrocardiograma, associado(a) ao achado de **.....** ao ecocardiograma, leva à suspeita diagnóstica de **.....** .

(A) alta voltagem – dilatação e hipocinesia difusa do ventrículo esquerdo (VE) – cardiopatia isquêmica
(B) baixa voltagem – aumento de espessuras parietais do VE – amiloidose cardíaca
(C) bloqueio atrioventricular – aumento de espessuras parietais do VE – miocardiopatia dilatada
(D) zona inativa – redução de espessuras parietais e dilatação do VE – miocardiopatia hipertrófica

06. Paciente masculino, de 67 anos, veio à Emergência por dor torácica típica em repouso, com início há 2 horas, que se irradiava para o braço esquerdo, acompanhada de sudorese. Em seu histórico, constavam hipertensão arterial e diabetes melito tipo 2. Todos os exames laboratoriais encontravam-se dentro dos limites da normalidade, exceto a troponina ultrassensível, discretamente aumentada (2,3 vezes o valor de referência). A eletrocardiografia realizada à admissão está reproduzida abaixo. Com base nas diretrizes atuais, qual a conduta inicial mais adequada?

(A) Instituir tratamento clínico conservador e agendar teste ergométrico ambulatorial em 72 horas.
(B) Iniciar dupla antiagregação plaquetária e anticoagulação e encaminhar o paciente para cinecoronariografia em até 72 horas.
(C) Iniciar apenas AAS e observar a evolução clínica, com dosagem de troponina em 6 horas.
(D) Indicar trombólise com alteplase em razão da dor torácica e da troponina elevada.

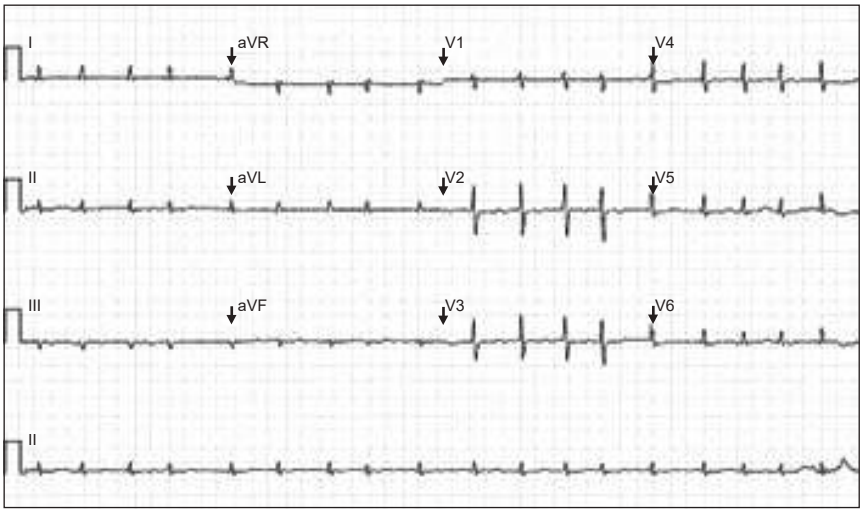

07. Paciente masculino, de 41 anos, com diagnóstico de diabetes melito há 2 anos (em uso irregular de metformina), consultou em razão de erupções cutâneas generalizadas, iniciadas há 2 semanas. Informou que as lesões estavam "se espalhando" por todo o corpo. Vinha fazendo uso de clobetasol tópico por psoríase em placas no couro cabeludo, nos joelhos e nos cotovelos há 10 anos. Referiu que utilizara, há alguns dias, prednisona (1 mg/kg/dia) por dores articulares, suspensa antes do início do quadro. Ao exame dermatológico, apresentava eritema generalizado por todo o corpo com pústulas e descamação. Assinale a alternativa que contempla o diagnóstico e a causa mais provável do cenário atual.

(A) Exacerbação de psoríase vulgar por uso irregular de metformina
(B) Exacerbação de psoríase vulgar por utilização e suspensão de corticosteroide sistêmico
(C) Quadro agudo de psoríase pustulosa por uso irregular de metformina
(D) Quadro agudo de psoríase pustulosa por utilização e suspensão de corticosteroide sistêmico

08. Paciente feminina, de 61 anos, veio à consulta referindo lesões nas pálpebras, no dorso das mãos e no pescoço há 6 meses. Também relatou diminuição de força nos membros superiores em porções proximais e emagrecimento no período. Ao exame dermatológico, apresentava eritema e edema nas regiões palpebrais, pequenas placas e pápulas eritematocianóticas no dorso das articulações interdigitais das mãos e leve eritema no pescoço. Com base no quadro clínico e no diagnóstico nosológico mais provável, assinale a assertiva correta.

(A) O quadro dermatológico descrito pode ser precedido ou surgir concomitantemente a neoplasias viscerais.
(B) O quadro dermatológico não deve estar ligado aos outros sintomas sistêmicos.
(C) A grande maioria de casos como o descrito é causada por infecções fúngicas sistêmicas.
(D) O diagnóstico mais provável é síndrome da imunodeficiência adquirida em paciente com sorologia positiva para HIV.

09. Paciente masculino, de 60 anos, veio à consulta de revisão. Em seu histórico, constavam diabetes melito tipo 2 desde os 40 anos, hipertensão arterial, doença arterial periférica (amputação do hálux direito), retinopatia diabética e doença renal crônica. Além de losartana, anlodipino, furosemida e hidralazina, fazia uso de insulina NPH 24 U antes do café, almoço e janta, e de mais 10 U de insulina regular nos mesmos horários. Referiu hipoglicemia nas madrugadas. Ao exame físico, apresentava IMC de 36 kg/m^2, pressão arterial de 159/80 mmHg, hálux direito amputado e pulsos impalpáveis nos membros inferiores. Os resultados dos exames revelaram HbA1c de 6,0%, glicemia de jejum de 85 mg/dl, creatinina de 2,68 mg/dl (TFG de 26 ml/min/1,73 m^2), potássio de 5,2 mEq/l e albuminúria amostra de 449 mg/l (anterior de 1.928 mg/l). De acordo com a diretriz vigente, assinale a assertiva que contempla a conduta mais adequada.

(A) A dose de insulina deve ser mantida, já que a HbA1c encontra-se em nível adequado.
(B) Está indicada biópsia renal para esclarecer o diagnóstico da doença renal.
(C) Está contraindicado uso de gliflozinas para este nível de função renal.
(D) Está indicado uso de análogos do receptor do GLP-1 (*glucagon-like peptide*).

10. Paciente feminina, de 45 anos, sem comorbidades, procurou atendimento por ter sido descoberto, de forma incidental em exame de imagem, um nódulo tireoidiano. Encontrava-se assintomática. Ao exame físico, palpou-se nódulo no lobo direito da tireoide. Ultrassonografia mostrou um nódulo sólido, hipoecogênico, com margens irregulares, microcalcificações e formato mais largo do que alto, medindo 1,3 cm no maior diâmetro. A dosagem de TSH estava normal. Segundo a classificação TI-RADS, do Colégio Americano de Radiologia (*ACR-TI-RADS*), qual a classificação do nódulo e qual a conduta a ser adotada?

(A) TI-RADS 3 – Manter observação clínica e realizar dosagem semestral de TSH.
(B) TI-RADS 4 – Repetir ultrassonografia em 12 meses.
(C) TI-RADS 5 – Realizar punção aspirativa por agulha fina (PAAF).
(D) TI-RADS 5 – Indicar cirurgia imediata.

11. Paciente feminina, de 65 anos, com histórico de hipertensão arterial, artrite reumatoide, dislipidemia e pré-diabetes, foi trazida à Emergência pela filha, que a encontrou em casa caída e desorientada. A familiar informou ter, há 5 dias, falado por telefone com a mãe e que ela havia referido um pico febril, mas não mal-estar nem diarreia. Informou também não saber ao certo os medicamentos por ela usados, razão pela qual trouxe as caixas que encontrou: sinvastatina (40 mg), enalapril (20 mg), indapamida (1,5 mg), atenolol (25 mg), metformina (500 mg), prednisona (20 mg) e metotrexato (2,5 mg). Exames realizados à admissão indicaram hematócrito de 39%, hemoglobina de 13 g/dl, discreta leucocitose sem desvio, creatinina de 1,2 mg/dl, ureia de 70 mg/dl, sódio de 128 mEq/l, potássio de 5,6 mEq/l e glicemia capilar de 75 mg/dl. Além de instituir hidratação, qual a conduta mais adequada no momento?

(A) Dosar renina e aldosterona.
(B) Administrar glicose hipertônica para tratar a hipoglicemia.
(C) Repetir a dosagem de potássio na gasometria e fazer glicoinsulina.
(D) Administrar hidrocortisona (100 mg).

12. Paciente de 62 anos, com hepatite C crônica, procurou a Emergência devido a confusão mental, aumento de volume abdominal e melena. Ao exame físico, apresentava pressão arterial de 90/50 mmHg, frequência cardíaca de 102 bpm, *flapping*, escleras ictéricas e abdômen globoso com piparote presente. Exames iniciais indicaram hemoglobina de 9,1 g/dl, leucócitos de 4.200/mm^3, plaquetas de 42.000/mm^3, creatinina de 2,1 mg/dl, sódio de 128 mEq/l, bilirrubina total de 3,2 mg/dl, albumina de 2,8 g/dl, tempo de protrombina de 16,8 s 49% e INR de 1,9. Ultrassonografia abdominal mostrou fígado irregular, esplenomegalia e ascite volumosa. Paracentese diagnóstica detectou GASA > 1,1, proteínas totais de 1,2 g/dl e 620 células/mm^3 (90% polimorfonucleares). Endoscopia digestiva alta identificou varizes esofágicas com ponto de ruptura. Com base no quadro, assinale a assertiva correta.

(A) *TIPS* precoce (24-48 horas após a admissão) deve ser considerado no manejo de sangramento varicoso em pacientes de alto risco, porém está contraindicado para pacientes com Child-Pugh C ou com encefalopatia hepática.
(B) O manejo de encefalopatia hepática deve identificar e tratar fatores precipitantes (infecções, alteração de função renal, sangramento digestivo); lactulose é a primeira linha de tratamento com o objetivo de reduzir a produção de amônia intestinal.
(C) Peritonite bacteriana espontânea é estabelecida com celularidade > 150 polimorfonucleares/mm^3 na ascite e ocorre por translocação bacteriana.
(D) Ascite é uma causa comum de descompensação da cirrose e pode estar associada a outras complicações, como hiponatremia e síndrome hepatorrenal (SHR); tratamento específico para SHR consiste de vasodilatadores e albumina.

13. Paciente feminina, de 42 anos, com dor abdominal recorrente, veio encaminhada da UPA para a Emergência por dor abdominal no quadrante superior direito e no epigástrio, com irradiação para o dorso, com duração de mais de 24 horas, sem alívio com analgésico intravenoso, associada a urina escurecida e náuseas. Familiar informou coloração amarelada da esclera no dia anterior. Ao exame físico, apresentava-se anictérica, com pressão arterial de 110/72 mmHg, frequência cardíaca de 94 bpm, temperatura axilar de 36,8º C, abdômen globoso, ruídos hidroaéreos presentes, dor à palpação profunda do hipocôndrio direito e do epigástrio, sem defesa. Exames iniciais indicaram hemoglobina de 12,1 g/dl, leucócitos de 10.200/mm^3, AST de 124 U/l, ALT de 148 U/l, bilirrubina total de 1,7 mg/dl, bilirrubina direta de 1,2 mg/dl, creatinina de 1,1 mg/dl e amilase de 644 U/l. Com base no quadro, assinale a assertiva correta.

(A) Litíase biliar complicada é a principal hipótese diagnóstica; os cálculos biliares, em sua maioria, são pretos (> 50%) por bilirrubinato de cálcio decorrente do aumento da bilirrubina indireta.
(B) Para o diagnóstico de pancreatite aguda, são necessários 3 critérios: dor abdominal, aumento de amilase ou lipase > 5 vezes o limite da normalidade e exame de imagem (tomografia computadorizada ou ressonância magnética) compatível.
(C) A paciente deve ser submetida a colangiopancreatografia retrógrada endoscópica com urgência.
(D) Pancreatite aguda biliar é o diagnóstico provável; a maioria dos casos é leve, estando indicada colecistectomia na mesma internação.

14. Associe os tipos de câncer de esôfago (coluna da esquerda) às suas características (coluna da direita).

1 - Carcinoma escamoso de esôfago	( ) Tem como fator de risco o alcoolismo.
2 - Adenocarcinoma de esôfago	( ) Acomete, mais frequentemente, o esôfago distal.
	( ) Está associado com metaplasia intestinal do esôfago distal.
	( ) Está associado com neoplasias de cabeça e pescoço.
	( ) Tem como fator de risco a obesidade.

A sequência numérica correta, de cima para baixo, da coluna da direita, é

(A) 1 – 2 – 2 – 1 – 2
(B) 1 – 2 – 2 – 2 – 1
(C) 2 – 1 – 2 – 1 – 1
(D) 2 – 2 – 1 – 1 – 2

15. Paciente feminina, de 74 anos, foi trazida ao consultório pela filha por irritabilidade frequente e esquecimentos progressivos, quadro iniciado há cerca de 1 ano. A familiar informou que a mãe frequentemente repetia perguntas, tinha dificuldade para lembrar compromissos recentes e apresentava desorganização em atividades que antes realizava com autonomia. O exame neurológico não evidenciou alterações significativas. Em triagem feita com base no *Montreal Cognitive Assessment* (*MoCA*), apresentou limitação de evocação de memória tardia, falha no teste de trilhas e fluência verbal fonética limitada. Exames laboratoriais iniciais (TSH, B12, hemograma, eletrólitos) estavam normais. Quais elementos diagnósticos estão presentes e qual exame complementar deve ser realizado?

(A) Trata-se de um caso de *delirium*; a paciente tem menos de 75 anos e apresenta desorganização do pensamento, portanto devem ser solicitados exames clínicos mais aprofundados para descartar causas orgânicas.
(B) O teste *MoCA* é suficiente para diagnosticar demência, pois os domínios cognitivos de memória, gnosia e linguagem estão alterados; deve-se solicitar exame de neuroimagem para avaliar atrofia hipocampal e excluir outras causas.
(C) A presença de sintomas neurocomportamentais é comum em pacientes com demência, entretanto a combinação de deterioração cognitiva com comprometimento funcional é chave para o diagnóstico; deve-se solicitar exame de neuroimagem para avaliar atrofia hipocampal e excluir outras causas.
(D) A suspeita de doença de Alzheimer como causa da demência é elevada, portanto a paciente deve ser encaminhada diretamente para realizar *PET/CT* cerebral com marcador β-amiloide para confirmação etiológica.

16. Assinale a assertiva correta sobre o uso do FRAX 2.0 para estimativa do risco de fraturas.

(A) Está recomendada terapia farmacológica específica para pacientes com osteoporose com risco intermediário ou alto de fraturas.
(B) Múltiplos ajustes de probabilidade podem ser realizados para cada paciente.
(C) Adota-se um limiar híbrido de intervenção, variável até a idade de 70 anos e fixo após essa idade.
(D) É necessário conhecer a densidade mineral óssea do colo femoral para o cálculo do FRAX.

17. Doença falciforme é enfermidade genética com a maior prevalência no Brasil. Jovens e adultos que não fizeram o Teste do Pezinho para detecção da doença podem realizar o rastreamento através de exame de sangue chamado eletroforese de hemoglobina, que é oferecido às gestantes e aos parceiros durante o pré-natal, e disponibilizado no SUS para toda a população. Sobre esse exame, associe as hemoglobinas (coluna da esquerda) aos significados de seus achados à eletroforese (coluna da direita).

1 - Hb AA	( ) Níveis aumentados (> 3,5%) podem indicar talassemia beta menor.
2 - Hb A_2	
3 - Hb F	( ) A pessoa apresenta traço falcêmico.
4 - Hb AS	( ) Costuma representar 95-98% da hemoglobina total em adultos.
5 - Hb SS, SC e SD	

A sequência numérica correta, de cima para baixo, da coluna da direita, é

(A) 1 – 4 – 2
(B) 2 – 4 – 1
(C) 2 – 5 – 3
(D) 3 – 5 – 2

18. Paciente masculino, de 67 anos, com histórico de perda de peso, edema de membros inferiores, dispneia progressiva e episódios de diarreia crônica, apresentou macroglossia ao exame físico. Exames laboratoriais mostraram proteinúria nefrótica, e biópsia de gordura abdominal revelou depósitos corados por vermelho Congo. Qual o diagnóstico mais provável?

(A) Amiloidose AL (cadeias leves)
(B) Amiloidose AA (secundária)
(C) Amiloidose hereditária por transtirretina
(D) Nefropatia membranosa

19. Paciente vivendo com HIV apresentou contagem de linfócitos T CD4+ de 50 células/mm^3 e infiltrado pulmonar de padrão miliar à radiografia de tórax. Em relação aos métodos diagnósticos para tuberculose nesse contexto, assinale a assertiva correta.

(A) IGRA ou PPD, se negativos, afastam o diagnóstico de tuberculose ativa.
(B) O teste urinário TB-LAM, apesar da sensibilidade limitada, apresenta melhor desempenho em pacientes com imunossupressão avançada, como no caso.
(C) A baciloscopia de escarro apresenta elevada sensibilidade na forma miliar da tuberculose devido à alta carga bacilar pulmonar.
(D) A cultura para micobactérias em meio sólido deve ser priorizada, por oferecer menor taxa de contaminação e maior rapidez diagnóstica em comparação com o meio líquido.

20. Assinale a assertiva correta sobre vacinação.

(A) A vacinação para HPV está indicada dos 9-45 anos para pessoas vivendo com HIV/AIDS, porém não está prevista para pessoas submetidas a profilaxia pré-exposição (PrEP) ao HIV.
(B) A vacina pneumocócica 13-valente (conjugada) e a 23-valente (polissacarídica) podem ser administradas no mesmo dia, visando melhor adesão ao esquema.
(C) Gestantes previamente vacinadas com esquema completo para covid-19 não necessitam de reforço na gestação.
(D) Infecção prévia por dengue não representa uma contraindicação à vacina.

21. Paciente masculino, de 67 anos, ex-tabagista (40 maços-ano), com doença pulmonar obstrutiva crônica (DPOC) GOLD II, diabetes melito tipo 2 e insuficiência cardíaca classe II, foi trazido à Emergência por febre (38,7º C), tosse produtiva com expectoração purulenta, dispneia progressiva e confusão mental, quadro iniciado há 24 horas. Ao exame, apresentava pressão arterial de 110/60 mmHg, frequência cardíaca de 118 bpm, frequência respiratória de 32 mpm, saturação de oxigênio de 88% em ar ambiente e crepitações na base pulmonar direita. O raio X de tórax demonstrou uma consolidação no lobo inferior direito. O paciente informou que, há 2 meses, fora hospitalizado por exacerbação da DPOC, tendo recebido levofloxacino por 10 dias. Negou alergias a medicamentos. A creatinina sérica era de 1,7 mg/dl (TFG estimada de 45 ml/min/1,73 m^2). Considerando a história clínica, o provável diagnóstico e os potenciais efeitos adversos dos antimicrobianos, assinale a alternativa que apresenta a antibioticoterapia empírica inicial mais adequada e o principal efeito adverso a ser monitorado.

(A) Piperacilina-tazobactam + vancomicina: nefrotoxicidade
(B) Ceftriaxona + azitromicina: prolongamento do intervalo QT
(C) Levofloxacino: tendinopatia
(D) Amoxicilina-clavulanato + claritromicina: colestase

---

22. Paciente masculino, de 62 anos, com diabetes melito tipo 2 há 6 anos, em uso de metformina, consultou por ter observado, há aproximadamente 30 dias, uma lesão ulcerada no pé direito. Relatou ter feito inicialmente uso de tratamento caseiro (*não lembra o nome da pomada*) e, depois, de antibiótico oral por 1 semana, indicado por um farmacêutico. Nos últimos dias, percebeu piora. Ao exame, a úlcera apresentava 4 cm no maior diâmetro com edema e hiperemia dos bordos, secreção amarelada e cheiro fétido. Não havia registro de dor ou febre. Com base no caso clínico, assinale a assertiva correta sobre a hipótese diagnóstica de osteomielite.

(A) A exposição óssea é achado clínico que não auxilia no diagnóstico clínico.
(B) O padrão ouro para o diagnóstico é biópsia óssea com cultura do material obtido.
(C) O tamanho e a profundidade da úlcera são achados clínicos que não se associam com osteomielite.
(D) Culturais de *swab* da úlcera obtidos à beira do leito auxiliam no diagnóstico clínico.

23. Paciente masculino, de 20 anos, com diabetes melito tipo 1, foi trazido à Emergência por vir apresentando poliúria, dor abdominal, náuseas e vômitos há 24 horas. Relatou ter feito, no dia anterior, consumo abusivo de álcool. Ao exame físico, encontrava-se muito desidratado, taquipneico, com respiração de Kussmaul, hálito cetônico e temperatura axilar de 38º C. Os exames laboratoriais revelaram glicemia de 480 mg/dl, pH de 7,15, bicarbonato de 8 mEq/l, cetonemia positiva, leucocitose e elevação do nível de amilase. Considerando o diagnóstico de acidose metabólica por ânion *gap* aumentado, foram prontamente iniciadas reposição volêmica, insulinoterapia intravenosa contínua e monitorização intensiva. Com base no quadro, assinale a assertiva correta.

(A) Pancreatite aguda é a causa mais provável da descompensação da cetoacidose.
(B) Hiperglicemia marcada não ajuda no diagnóstico diferencial entre cetoacidose diabética e cetoacidose alcoólica.
(C) Bicarbonato de sódio deve ser prontamente administrado.
(D) Todo o quadro pode ser explicado pela cetoacidose diabética.

---

24. Assinale a assertiva correta sobre reposição volêmica inicial de paciente com trauma em choque hemorrágico.

(A) O uso de soluções coloides é preferível ao de soluções cristaloides.
(B) O uso de cristaloides deve ser restrito, preferindo-se o uso precoce de hemoderivados.
(C) O uso de ácido tranexâmico aumenta a mortalidade no cenário descrito.
(D) Protocolos de transfusão maciça não têm indicação.

---

25. Paciente feminina, de 81 anos, com hipertensão arterial bem controlada com losartana, consultou por disúria, polaciúria e urgência miccional. Referiu ser o quarto episódio de cistite aguda nos últimos 12 meses. Ao exame físico, encontrava-se afebril e com punho-percussão lombar negativa. Exame pélvico revelou vaginite atrófica. Exames laboratoriais mostraram função renal normal; ultrassonografia abdominal total não revelou alterações. Além de tratar o episódio atual de cistite aguda, a paciente questionou sobre medidas para prevenir novas infecções urinárias. Que medida preventiva, dentre as abaixo, seria a mais apropriada?

(A) Instituir profilaxia antibiótica contínua com levofloxacino por 12 meses.
(B) Iniciar estrogênio por via oral por 3 meses.
(C) Iniciar estrogênio vaginal tópico por 8 semanas.
(D) Indicar a ingestão diária de suco de cranberry por 6 meses.

26. Paciente masculino, de 60 anos, internado por quadro de pneumonia grave, desenvolveu hiponatremia aguda (sódio sérico de 112 mEq/l) e confusão mental. Recebeu 100 ml de solução salina hipertônica 3% em *bolus*. Se após 6 horas, o sódio corrigido estiver em 119 mEq/l, qual deve ser a próxima conduta?

(A) Repetir imediatamente a administração de solução hipertônica em *bolus* para normalizar o sódio.
(B) Iniciar a restrição hídrica e a administração de furosemida para otimizar a resposta ao tratamento.
(C) Suspender a correção, iniciar a administração de desmopressina e a reposição com solução hipotônica para evitar mielinólise.
(D) Prosseguir com a correção da hiponatremia, pois a taxa de correção está abaixo do risco de complicações.

27. Paciente masculino, de 67 anos, com doença renal crônica estágio 4, foi avaliado no Ambulatório. Exames recentes indicaram TFG estimada de 24 ml/min/1,73 m^2, cálcio sérico de 9,0 mg/dl, fósforo de 5,5 mg/dl, 25-hidroxivitamina D de 29 ng/dl e PTH de 410 pg/ml. Radiografia de mãos revelou reabsorção subperiosteal nas falanges distais. Qual o distúrbio mineral mais característico no paciente?

(A) Hipoparatireoidismo secundário à retenção de fósforo
(B) Osteomalacia por deficiência de vitamina D
(C) Doença óssea adinâmica induzida por excesso de cálcio
(D) Hiperparatireoidismo secundário à doença renal crônica

28. Paciente masculino, de 57 anos, consultou por vir apresentando dor do tipo choque, rápida, que ocorria várias vezes ao dia na região torácica direita após uma reativação de herpes-zóster. Informou fazer uso de gabapentina (600 mg, 3 vezes/dia, há cerca de 3 meses), mas não ter conseguido tolerar doses maiores por ficar sonolento. Assinale a alternativa que contempla apenas medicamentos considerados de primeira linha para o manejo da dor crônica do paciente.

(A) Oxcarbamazepina, amitriptilina, trometamol cetorolaco
(B) Oxcarbamazepina, amitriptilina, nortriptilina
(C) Pregabalina, opioides, amitriptilina
(D) Pregabalina, opioides, trometamol cetorolaco

29. Paciente masculino, de 68 anos, com histórico de hipertensão arterial, diabetes melito e tabagismo, foi admitido na Emergência após início súbito (há 1 hora) de hemiparesia direita e afasia. Ao exame, apresentava *NIHSS* 12. Tomografia computadorizada de crânio não mostrou sinais de hemorragia. Angiotomografia revelou oclusão da artéria cerebral média à esquerda. O hospital dispunha de trombólise intravenosa e de equipe capacitada para realização de trombectomia mecânica. Qual a conduta a ser adotada?

(A) Realizar trombólise intravenosa com alteplase, pois trombectomia não traz benefício adicional.
(B) Realizar trombectomia mecânica sem trombólise, pois *NIHSS* elevado já indica benefício.
(C) Iniciar trombólise intravenosa com alteplase e encaminhar o paciente imediatamente para trombectomia mecânica.
(D) Não realizar reperfusão; iniciar apenas administração de antiagregante plaquetário e aguardar a evolução clínica.

30. Paciente masculino, de 75 anos, previamente hígido, consultou por quadro de alteração de marcha caracterizada por passos lentos e titubeantes, declínio cognitivo e incontinência urinária, que vinha progredindo ao longo do último ano. O filho relatou a ocorrência de episódios de congelamento de marcha. A ressonância magnética do cérebro revelou ventrículos aumentados desproporcionalmente à atrofia cortical. Que intervenção, dentre as abaixo, pode melhorar a condição do paciente?

(A) Iniciar tratamento com levodopa.
(B) Iniciar tratamento com inibidores da acetilcolinesterase.
(C) Iniciar tratamento com antidepressivos tricíclicos para a incontinência urinária e para as alterações comportamentais.
(D) Avaliar a possibilidade de derivação ventrículo-peritoneal.

31. Paciente masculino, em quimioterapia por adenocarcinoma de pulmão, veio à Emergência com queixa de náuseas e vômitos, quadro iniciado há 1 semana, além de piora importante da constipação. Com o diagnóstico há 6 meses, informou que o tratamento havia sido substituído há 1 mês porque o câncer progredira. Queixou-se de cansaço progressivo. Ao exame físico, o paciente mostrou-se algo sonolento e confuso. Antiemético parenteral foi iniciado, e exames laboratoriais, solicitados. Qual o diagnóstico mais provável e qual o manejo inicial?

(A) Hiperpotassemia secundária à lise tumoral – Iniciar uma dieta pobre em potássio.
(B) Hipopotassemia secundária à medicação – Prescrever loperamida por via oral.
(C) Hipocalcemia secundária ao uso de bifosfonados – Dosar o nível do PTH para fazer o diagnóstico diferencial.
(D) Hipercalcemia da malignidade – Avaliar a função renal para excluir insuficiência renal aguda.

32. Para uma paciente de 68 anos com dispneia e tosse seca progressiva com evolução ao longo de meses, foi solicitada tomografia computadorizada de alta resolução do tórax (imagem abaixo).

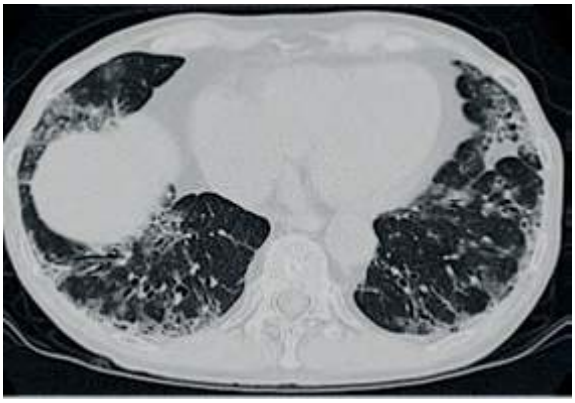

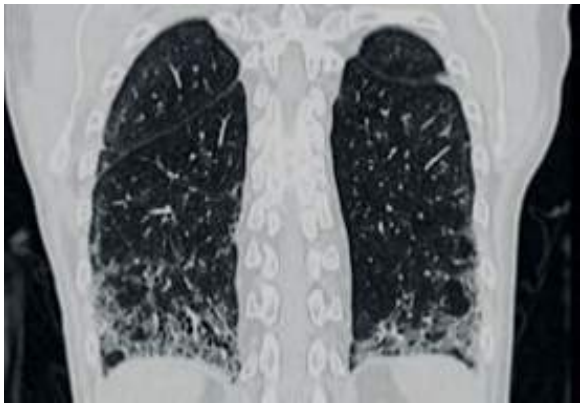

Descrição: Áreas de pulmão normal intercaladas com reticulação e bronquiectasia/bronquiolectasia de tração com predominância subpleural e nos lobos inferiores. Ausência de faveolamento. Pode haver leve granularidade (vidro-fosco) nas áreas de reticulação.

O padrão tomográfico descrito é

(A) de pneumonia intersticial usual.
(B) de próvavel pneumonia intersticial usual.
(C) típico de pneumonia de hipersensibilidade não fibrosante.
(D) alternativo à pneumonia intersticial usual.

33. Paciente masculino, de 65 anos, com doença pulmonar obstrutiva crônica, foi internado na UTI por pneumonia grave da comunidade. Nas primeiras 24 horas, evoluiu com insuficiência ventilatória aguda com necessidade de ventilação mecânica. Nas 48 horas seguintes, controle radiológico evidenciou pequena lâmina de pneumotórax à direita, não existente no dia anterior. Encontrava-se estabilizado, mas às custas de ventilação com altas pressões. Com relação ao pneumotórax, que conduta, dentre as abaixo, é mais adequada?

(A) Observação
(B) Raio X de controle em 6 horas
(C) Aumento da FiO_2 para reabsorção
(D) Drenagem de tórax

34. Paciente feminina, de 39 anos, sem comorbidades, não tabagista, veio à consulta por ter iniciado com dispneia aos esforços há 6 meses, com piora progressiva. Foi tratada para asma e ansiedade, sem melhora. Referiu limitação aos mínimos esforços e ocorrência de 1 episódio de síncope. Durante a investigação, ecocardiografia demonstrou dilatação das cavidades cardíacas direitas e elevação da pressão sistólica da artéria pulmonar (98 mmHg). Em relação à abordagem do caso, assinale a assertiva correta.

(A) Realizar cateterismo cardíaco direito para confirmação da hipertensão pulmonar.
(B) Solicitar teste de caminhada de 6 minutos para avaliar o padrão fisiopatológico de limitação ao esforço.
(C) Repetir o exame ecocardiográfico, pois os achados não são compatíveis com os sintomas.
(D) Iniciar imediatamente o tratamento para hipertensão pulmonar pela gravidade do caso (por exemplo, sildenafila).

35. Paciente feminina, de 24 anos, estudante universitária, veio ao Ambulatório acompanhada pela mãe. Relatou que, desde a infância, apresentava dificuldade em interações sociais (fazia amizades, até que era contrariada por querer falar sobre um único assunto e acabava se afastando das colegas). Sempre foi considerada inteligente por seus familiares e professores e teve boa evolução acadêmica. Interessada por ciências de um modo geral desde o ensino fundamental, se aprofundava muito mais do que as crianças e os jovens da mesma idade em alguns temas. Como lazer, gostava de filmes de comédia e terror específicos, assistidos repetidamente ao longo da vida, e queria que as pessoas com quem convivia assistissem também, não percebendo que os outros não se interessavam por eles. Na entrevista, relatou sofrimento por não entender o porquê de não conseguir manter amizades ou namoro e referiu episódios de ansiedade em ambientes sociais. Ao exame, estabeleceu contato visual, mas apresentou pouca mímica facial e uma fala monótona, sempre no mesmo tom. Em muitos momentos, repetiu a sílaba final da última palavra das frases. Qual o diagnóstico mais provável?

(A) Transtorno de personalidade esquizoide
(B) Transtorno do espectro autista sem deficiência intelectual
(C) Transtorno de ansiedade social
(D) Altas habilidades/superdotação

---

36. Paciente feminina, de 77 anos, com osteoartrite de joelhos, mãos e coluna, apresentou o primeiro episódio de monoartrite aguda no joelho direito, sem intercorrências clínicas recentes. Que achado, dentre os abaixo, mais provavelmente será identificado à investigação complementar?

(A) FR reagente
(B) HLA-B27 presente
(C) Cristais romboides com birrefringência positiva à análise do líquido sinovial
(D) *Escherichia coli* à hemocultura

---

37. Assinale a alternativa que preenche, correta e respectivamente, as lacunas do parágrafo abaixo.

Em paciente feminina, de 42 anos, com poliartrite simétrica crônica de punhos, mãos e pés, **.....** à anamnese e presença de **.....** aos exames complementares confirmam o diagnóstico de **.....** .

(A) tabagismo – anti-CCP – artrite reumatoide
(B) história familiar de psoríase – fator reumatoide – artrite psoriásica
(C) queda de cabelo – anticardiolipinas – lúpus eritematoso sistêmico
(D) xerostomia – FAN – doença de Sjögren

38. Paciente feminina, de 58 anos, veio à consulta referindo dor e edema nas articulações dos dedos das mãos e nos punhos, cotovelos, joelhos e tornozelos, há cerca de 10 anos. Apresentou por muitos anos rigidez matinal com mais de 1 hora de duração. Ao longo do tempo, evoluiu com deformidades em várias articulações e, atualmente, percebeu uma diminuição de força para realização das atividades cotidianas. Ao exame físico, apresentava face com aspecto cushingoide e deformidades nas mãos, como desvio ulnar dos dedos, edema dos punhos e de articulações metacarpofalangianas. O IMC era 23,5 kg/m^2. Com base no quadro, assinale a assertiva correta.

(A) IMC normal afasta a possibilidade de alteração da composição corporal.
(B) Redução da massa magra e aumento da massa gorda são frequentemente encontradas.
(C) Uso crônico de corticosteroide é o principal preditor do aumento da massa magra.
(D) Exercício físico seria insignificante na redução da massa gorda nesse perfil de doença.

---

39. Pesquisadores planejaram avaliar a associação entre duração de viagens aéreas superiores a 8 horas e trombose venosa profunda (TVP). Definiram que um estudo de casos e controles seria apropriado devido à raridade do desfecho. Contudo, para avaliar melhor temporalidade e gradiente biológico, outro grupo sugeriu realizar um estudo de coorte prospectivamente planejado. Qual a principal vantagem do estudo de coorte nesse contexto?

(A) Possibilidade de estimar a incidência da TVP entre pessoas expostas e não expostas.
(B) Menor tempo e menor custo do que o estudo de casos e controles.
(C) Maior eficiência para estudar desfechos incomuns.
(D) Garantia de ausência de vieses de seleção.

---

40. Médica-residente de segundo ano (R2) encontrou no vestiário do Bloco Cirúrgico do Hospital de Clínicas de Porto Alegre uma colega residente (R1). Como já fazia algum tempo que não se viam, R2 perguntou se havia ocorrido algo extraordinário. R1 referiu ter tido H1N1, o que a impossibilitara de vir ao hospital. A conversa evoluiu e, aproveitando o encontro, R1 solicitou um atestado retroativo de 3 dias para R2. Conforme o Código de Ética Médica, do Conselho Federal de Medicina,

(A) é permitido atestar, no receituário do hospital, o período da doença com a data retroativa.
(B) é permitido atestar, no receituário do hospital, o período da doença com a data atual.
(C) é vedado atestar, no receituário do hospital, o período da doença sem ter praticado e registrado o ato da consulta médica.
(D) é vedado atestar, no receituário do hospital ou no pessoal, uma doença passada com data atual, mesmo tendo ocorrido a consulta.

HOSPITAL DE CLÍNICAS
PORTO ALEGRE RS

FundMed
Pesquisa Ensino Inovação

HOSPITAL DE CLÍNICAS DE PORTO ALEGRE

PROCESSO SELETIVO PÚBLICO PARA PROGRAMAS DE RESIDÊNCIA MÉDICA/2026

ÁREA DE ATUAÇÃO

DOR

Nome: _____

Nº de Inscrição: | | | | | | |

Instruções

- Confira o material recebido (CARTÃO DE RESPOSTAS e CADERNO DE QUESTÕES); se houver falha, solicite a substituição ao fiscal da sala.
- Após conferir seus dados no CARTÃO DE RESPOSTAS (NOME, Nº de INSCRIÇÃO e PROGRAMA DE RESIDÊNCIA MÉDICA), assine no local indicado.
- Este caderno contém **20 questões de múltipla escolha**, com quatro alternativas (**A**, **B**, **C** e **D**).
- Preencha o CARTÃO DE RESPOSTAS, único documento válido para correção da prova objetiva, com bastante atenção, à caneta esferográfica (ponta grossa, tinta azul ou preta), marcando uma única alternativa em cada questão.
- Verifique, no CARTÃO DE RESPOSTAS, as instruções para preenchimento. Sob nenhuma circunstância, o CARTÃO DE RESPOSTAS será substituído devido a erro, desatenção ou falha no preenchimento por parte do candidato.
- Durante a realização da prova, estão vedados o empréstimo de materiais, a comunicação entre candidatos ou terceiros, a utilização de quaisquer dispositivos, como máquina calculadora e/ou similares, livros, anotações, réguas de cálculo, impressos ou qualquer outro material de consulta.
- A prova objetiva terá duração de **até 3 horas**, incluído o tempo para preenchimento do CARTÃO DE RESPOSTAS.
- Após o início da prova, o candidato deverá permanecer na sala pelo **tempo mínimo de 60 minutos**.
- Ao terminar a prova, o candidato devolverá ao fiscal da sala o CARTÃO DE RESPOSTAS.
- O candidato só poderá levar o CADERNO DE QUESTÕES **quando estiver faltando 60 minutos para o término do tempo total de duração da prova**. Por razões de segurança, o candidato que sair antes desse horário não poderá copiar suas respostas.
- Os dois últimos candidatos de cada sala de prova deverão permanecer no recinto, a fim de acompanhar o lacre do material, quando então poderão retirar-se do local após concluído o procedimento.

DIREITOS AUTORAIS RESERVADOS. PROIBIDA A REPRODUÇÃO, AINDA QUE PARCIAL, SEM AUTORIZAÇÃO PRÉVIA.

01. Paciente feminina, de 45 anos, foi encaminhada ao Ambulatório por dor musculoesquelética difusa há mais de 6 meses, fadiga constante, sono não reparador, sintomas depressivos, prejuízo de memória e dificuldade de concentração. O caso preenchia os critérios para fibromialgia. Que alternativa, dentre as abaixo, contempla intervenções com maior nível de evidência científica, além da educação em dor, para o manejo da paciente?

(A) Exercício de reforço muscular, terapia de aceitação e compromisso, duloxetina
(B) Exercício aeróbico progressivo, terapia de aceitação e compromisso, tramadol
(C) Exercício de reforço muscular, terapia cognitivo-comportamental, duloxetina
(D) Exercício aeróbico progressivo, terapia de aceitação e compromisso, duloxetina

---

02. Paciente masculino, de 68 anos, com história de herpes-zóster há 4 meses na região torácica esquerda, consultou por vir mantendo, desde então, dor em queimação e hiperalgesia local, associada a alodinia. A dor piorava à noite e comprometia o sono. Já fez uso de dipirona, morfina e pregabalina, sem alívio significativo. Qual a estratégia terapêutica de primeira linha no tratamento da dor neuropática descrita?

(A) Gabapentinoides e antidepressivos inibidores seletivos da recaptação de serotonina
(B) Gabapentinoides e antidepressivos inibidores da recaptação de serotonina e noradrenalina
(C) Tramadol e antidepressivos inibidores da recaptação de serotonina e noradrenalina
(D) Tramadol e antidepressivos inibidores seletivos da recaptação de serotonina e noradrenalina

---

03. Paciente feminina, de 42 anos, consultou por dor nas regiões cervical e escapular à direita há 8 meses, sem história de trauma. Referiu dor constante, com piora ao final do dia, e irradiação difusa para o braço direito. Ao exame físico, apresentava rigidez muscular, dor à palpação profunda em músculos paravertebrais, sem *deficit* neurológico ou sinais inflamatórios. Com base nos achados clínicos, qual o diagnóstico mais provável?

(A) Dor miofascial
(B) Dor neuropática
(C) Dor nociplástica
(D) Dor mista

04. Paciente masculino, de 50 anos, com lombalgia crônica há 2 anos, relatou piora nas últimas semanas. Fez uso de anti-inflamatórios não esteroidais e de antidepressivos, além de sessões de fisioterapia, com alívio parcial. Referiu insônia, humor deprimido e uso ocasional de álcool (o irmão é dependente de álcool e cocaína). Solicitou morfina, alegando falha das demais opções. Exames de imagem (radiografia, tomografia computadorizada e ressonância magnética) não mostraram alterações relevantes. O diagnóstico mais provável é lombalgia inespecífica com componentes nociceptivo e nociplástico. Que fator, dentre os abaixo, representa risco a exigir cautela na prescrição de opioides para o paciente?

(A) Insônia, humor deprimido e solicitação de opioides
(B) Sintomas depressivos não responsivos a antidepressivos
(C) Lombalgia inespecífica com sensibilização central
(D) Histórico familiar de dependência de substâncias

---

05. Paciente feminina, de 66 anos, com câncer de mama metastático em cuidados paliativos, referiu dor lombar intensa e progressiva nas últimas semanas, com limitação funcional e piora ao movimento. Ao exame, apresentava dor à palpação lombar, sem *deficit* neurológico. Ressonância magnética mostrou lesões líticas em L2-L3, sem compressão medular ou instabilidade. A dor era mal controlada com morfina (60 mg, a cada 4 horas) combinada com dipirona (1 g, a cada 6 horas). Qual a conduta mais apropriada para o manejo da dor da paciente?

(A) Indicar radioterapia direcionada às lesões lombares para alívio da dor.
(B) Trocar opioide de ação curta por morfina de liberação prolongada.
(C) Realizar cirurgia de estabilização seguida de radioterapia com intenção curativa.
(D) Instituir terapia com radionuclídeos combinada com metadona.

---

06. O mecanismo fisiopatológico da dor destaca-se dentre os fatores que devem ser considerados na prescrição de analgésicos opioides para o tratamento da dor crônica. Para qual das condições abaixo o uso de opioides deve ser **evitado** devido ao alto risco de dependência e à baixa eficácia terapêutica?

(A) Dor neuropática
(B) Dor nociplástica
(C) Dor nociceptiva
(D) Dor mista

07. Paciente masculino, de 28 anos, consultou por dor lombar de início insidioso há 8 meses, que piorava ao repouso e melhorava com atividade física. Referiu rigidez matinal e fadiga. Ao exame físico, apresentava dor à palpação sacroilíaca e limitação na flexão lombar. Qual dos testes físicos abaixo é mais indicado para identificar dor relacionada a sacroileíte?

(A) Teste de Lasègue
(B) Teste de Schober modificado
(C) Teste de Patrick (FABER)
(D) Teste de Brudzinski

---

08. Paciente feminina, de 40 anos, com dores difusas sem causa definida, vinha em uso regular de morfina oral de liberação controlada (60 mg/dia) há 6 meses. Referiu alívio parcial da dor, mas apresentava efeitos adversos, como sonolência diurna, espasmos musculares, constipação intestinal, episódios de confusão mental e sensação persistente de euforia. Que efeito, dentre os abaixo, **não** é tipicamente associado ao uso crônico de opioides?

(A) Constipação intestinal
(B) Mioclonia
(C) Sonolência
(D) Euforia

---

09. Os antidepressivos tricíclicos e os inibidores da recaptação de serotonina e noradrenalina (duais), utilizados no tratamento da dor crônica, exercem sua eficácia por modularem o sistema

(A) dopaminérgico mesolímbico.
(B) colinérgico espinal.
(C) noradrenérgico descendente.
(D) opioide endógeno.

---

10. Paciente masculino, de 47 anos, com dor lombar crônica há mais de 5 anos, relatou piora progressiva, limitação funcional, insônia, humor deprimido e descrença no tratamento. Na consulta no Serviço de Dor, afirmou esperar "cura total" e referiu dor 10/10 na maior parte do tempo. O médico-residente descreveu os sintomas e sugeriu componente nociplástico, mas o preceptor reforçou que, além de identificar os mecanismos fisiopatológicos da dor (nociceptiva, neuropática ou nociplástica), era essencial realizar uma avaliação multidimensional. Assinale a alternativa com os principais domínios que compõem a avaliação multidimensional da dor crônica, segundo o modelo biopsicossocial.

(A) Intensidade da dor, exames de imagem e resposta à medicação
(B) Intensidade da dor, capacidade funcional e fatores emocionais, cognitivos e sociais
(C) Intensidade da dor, uso de opioides, suporte familiar e comorbidades clínicas
(D) Capacidade funcional, história familiar, diagnóstico clínico e limiar doloroso

11. Que sinal, dentre os abaixo, em um paciente adulto com insuficiência respiratória aguda, exige a avaliação imediata de via aérea para possível intubação orotraqueal?

(A) Retração da musculatura intercostal
(B) Taquipneia
(C) Sibilos expiratórios
(D) Hipocratismo digital

---

12. Paciente masculino, de 69 anos, com história de infarto do miocárdio, hipertensão arterial e dislipidemia, compareceu à consulta de revisão trazendo exames laboratoriais recentes, dentre os quais constava o perfil lipídico alterado. Vinha em uso apenas de AAS e enalapril. Qual das opções abaixo representa a conduta mais adequada para o tratamento da dislipidemia do paciente?

(A) Iniciar estatina de moderada intensidade e reavaliar o perfil lipídico em 6 meses, com meta de LDL-colesterol < 100 mg/dl.
(B) Prescrever estatina de alta intensidade, com meta de LDL-colesterol < 70 mg/dl, e considerar ezetimiba apenas se houver intolerância a estatina.
(C) Iniciar estatina de alta intensidade, com meta de LDL-colesterol < 55 mg/dl e redução de, pelo menos, 50% dos níveis basais; se a meta não for atingida, adicionar ezetimiba.
(D) Tratar apenas se os níveis de LDL-colesterol forem > 130 mg/dl, com foco principal na mudança do estilo de vida e acompanhamento anual.

---

13. Assinale a assertiva correta sobre o diagnóstico do diabetes melito.

(A) O ponto de corte de 209 mg/dl em 1 hora no teste oral com glicose sugere o diagnóstico.
(B) Não é necessário jejum para realização do teste de tolerância à glicose oral.
(C) O valor da glicose plasmática em jejum que sugere a presença de diabetes melito é 136 mg/dl.
(D) Duas dosagens de hemoglobina glicada com resultado ≥ 6% confirmam o diagnóstico.

---

14. Assinale a alternativa que preenche, correta e respectivamente, as lacunas do parágrafo abaixo.

Paciente masculino, de 78 anos, procurou a Emergência por febre, dor e diarreia pastosa, quadro iniciado há 4 dias (8 episódios/dia em pequena quantidade, associados a urgência e incontinência fecais, sem sangue ou pus visíveis). Informou internação recente por infecção urinária, tendo recebido antibioticoterapia de amplo espectro por via intravenosa, seguida de dose equivalente por via oral, tratamento finalizado há 3 dias. À chegada, apresentava temperatura axilar de 37,8º C e pressão arterial de 110/72 mmHg; a oximetria de pulso indicou saturação de oxigênio de 97% em ar ambiente. O exame físico mostrou mucosas coradas, algo desidratadas, e dor somente à palpação profunda do quadrante inferior esquerdo do abdômen. Pode-se afirmar que o quadro clínico é de **.....**, de etiologia **.....**, sendo mandatória coleta de fezes de emergência para excluir **.....** .

(A) diarreia aguda – parasitária – *Cyclospora sp*
(B) diarreia aguda – bacteriana – *Clostridioides difficile*
(C) diarreia persistente – bacteriana – *Bacillus cereus*
(D) diarreia persistente – viral – *Rotavirus*

15. Paciente feminina, de 82 anos, realizou procedimento cirúrgico por fratura de colo de fêmur. No 2º dia pós-operatório, passou a apresentar alteração do estado mental, com flutuação ao longo do dia, e agitação psicomotora. Em seu histórico, constavam diabetes melito, hipertensão arterial e dislipidemia, em tratamento. Fazia também uso de antidepressivos. Com base no quadro, assinale a assertiva correta.

(A) O desenvolvimento de *delirium* nesse cenário é um fator de risco para o desenvolvimento de demência nos próximos anos.
(B) O uso de opioides está contraindicado para o manejo da dor de idosos no contexto hospitalar pelo risco elevado de *delirium*.
(C) O diagnóstico de *delirium* será estabelecido pela documentação de alteração na memória recente por meio da aplicação do Mini Exame do Estado Mental.
(D) Devido à associação de *delirium* com polifarmácia, os medicamentos em uso devem ser suspensos até a elucidação da etiologia mais provável.

---

16. Paciente masculino, de 38 anos, sem comorbidades conhecidas, procurou atendimento após apresentar sangramento nasal espontâneo e gengivorragia ao escovar os dentes. Não havia história de uso de anticoagulantes ou antiagregantes. O exame físico revelou petéquias nos membros inferiores. Considerando o mecanismo da hemostasia, que alteração, dentre as abaixo, é a mais compatível com o quadro apresentado?

(A) Deficiência de fator VIII
(B) Trombocitopenia
(C) Deficiência de vitamina K
(D) Coagulação intravascular disseminada

---

17. Paciente masculino, de 20 anos, com diabetes melito tipo 1, foi trazido à Emergência por vir apresentando poliúria, dor abdominal, náuseas e vômitos há 24 horas. Relatou ter feito, no dia anterior, consumo abusivo de álcool. Ao exame físico, encontrava-se muito desidratado, taquipneico, com respiração de Kussmaul, hálito cetônico e temperatura axilar de 38º C. Os exames laboratoriais revelaram glicemia de 480 mg/dl, pH de 7,15, bicarbonato de 8 mEq/l, cetonemia positiva, leucocitose e elevação do nível de amilase. Considerando o diagnóstico de acidose metabólica por ânion *gap* aumentado, foram prontamente iniciadas reposição volêmica, insulinoterapia intravenosa contínua e monitorização intensiva. Com base no quadro, assinale a assertiva correta.

(A) Pancreatite aguda é a causa mais provável da descompensação da cetoacidose.
(B) Hiperglicemia marcada não ajuda no diagnóstico diferencial entre cetoacidose diabética e cetoacidose alcoólica.
(C) Bicarbonato de sódio deve ser prontamente administrado.
(D) Todo o quadro pode ser explicado pela cetoacidose diabética.

18. Paciente masculino, de 68 anos, com histórico de hipertensão arterial, diabetes melito e tabagismo, foi admitido na Emergência após início súbito (há 1 hora) de hemiparesia direita e afasia. Ao exame, apresentava *NIHSS* 12. Tomografia computadorizada de crânio não mostrou sinais de hemorragia. Angiotomografia revelou oclusão da artéria cerebral média à esquerda. O hospital dispunha de trombólise intravenosa e de equipe capacitada para realização de trombectomia mecânica. Qual a conduta a ser adotada?

(A) Realizar trombólise intravenosa com alteplase, pois trombectomia não traz benefício adicional.
(B) Realizar trombectomia mecânica sem trombólise, pois *NIHSS* elevado já indica benefício.
(C) Iniciar trombólise intravenosa com alteplase e encaminhar o paciente imediatamente para trombectomia mecânica.
(D) Não realizar reperfusão; iniciar apenas administração de antiagregante plaquetário e aguardar a evolução clínica.

---

19. Paciente feminina, de 72 anos, com dislipidemia e hipertensão arterial (uso regular de sinvastatina e hidroclorotiazida), buscou atendimento por dor no joelho direito, iniciada há 6 meses, com limitação funcional. Referiu episódios de dor em ambos os joelhos há mais de 5 anos, com duração de poucas semanas, que aliviavam com repouso. O IMC era de 35 kg/m^2. Ao exame, identificaram-se aumento de volume endurecido em ambos os joelhos, discreto calor local e dor à palpação de linhas articulares, sem dor à mobilização passiva. Com base na principal hipótese diagnóstica, assinale a assertiva correta.

(A) Suplementação com altas doses de vitamina D deve ser iniciada.
(B) Redução de peso deve ser proposta para melhora funcional e da dor.
(C) Exercício físico está contraindicado pelo risco de agravamento da lesão.
(D) Uso regular de palmilhas está indicado para correção do dano estrutural.

---

20. Adolescente de 14 anos com asma consultou por não estar respondendo à medicação de controle (formoterol 6 mcg + budesonida 200 mcg, 1 cápsula, 2 vezes/dia). Assinale a alternativa que descreve uma técnica inalatória inadequada, justificando o mau controle da doença.

(A) Fazer a inalação de forma lenta e gradual.
(B) Esvaziar os pulmões antes da inalação.
(C) Inalar exclusivamente pela boca.
(D) Fazer apneia de 10 segundos após a inalação.

HOSPITAL DE CLÍNICAS DE PORTO ALEGRE

PROCESSO SELETIVO PÚBLICO PARA PROGRAMAS DE RESIDÊNCIA MÉDICA/2026

ÁREA DE ATUAÇÃO

ENDOCRINOLOGIA PEDIÁTRICA

Nome: _____

Nº de Inscrição: | | | | | | |

Instruções

- Confira o material recebido (CARTÃO DE RESPOSTAS e CADERNO DE QUESTÕES); se houver falha, solicite a substituição ao fiscal da sala.
- Após conferir seus dados no CARTÃO DE RESPOSTAS (NOME, Nº de INSCRIÇÃO e PROGRAMA DE RESIDÊNCIA MÉDICA), assine no local indicado.
- Este caderno contém **20 questões de múltipla escolha**, com quatro alternativas (**A**, **B**, **C** e **D**).
- Preencha o CARTÃO DE RESPOSTAS, único documento válido para correção da prova objetiva, com bastante atenção, à caneta esferográfica (ponta grossa, tinta azul ou preta), marcando uma única alternativa em cada questão.
- Verifique, no CARTÃO DE RESPOSTAS, as instruções para preenchimento. Sob nenhuma circunstância, o CARTÃO DE RESPOSTAS será substituído devido a erro, desatenção ou falha no preenchimento por parte do candidato.
- Durante a realização da prova, estão vedados o empréstimo de materiais, a comunicação entre candidatos ou terceiros, a utilização de quaisquer dispositivos, como máquina calculadora e/ou similares, livros, anotações, réguas de cálculo, impressos ou qualquer outro material de consulta.
- A prova objetiva terá duração de **até 3 horas**, incluído o tempo para preenchimento do CARTÃO DE RESPOSTAS.
- Após o início da prova, o candidato deverá permanecer na sala pelo **tempo mínimo de 60 minutos**.
- Ao terminar a prova, o candidato devolverá ao fiscal da sala o CARTÃO DE RESPOSTAS.
- O candidato só poderá levar o CADERNO DE QUESTÕES **quando estiver faltando 60 minutos para o término do tempo total de duração da prova**. Por razões de segurança, o candidato que sair antes desse horário não poderá copiar suas respostas.
- Os dois últimos candidatos de cada sala de prova deverão permanecer no recinto, a fim de acompanhar o lacre do material, quando então poderão retirar-se do local após concluído o procedimento.

DIREITOS AUTORAIS RESERVADOS. PROIBIDA A REPRODUÇÃO, AINDA QUE PARCIAL, SEM AUTORIZAÇÃO PRÉVIA.

01. Menino de 8 anos foi trazido à consulta para avaliação de crescimento, tendo sido constatada a situação registrada no gráfico (Figura **1**). O raio X da mão esquerda solicitado para avaliação da idade óssea está reproduzido na Figura **2**.



Figura **1**: Gráfico de crescimento



Figura **2**: Raio X da idade óssea

A respeito do caso, é correto afirmar que o paciente

(A) tem prognóstico de altura final comprometido pelo avanço da idade óssea quando comparada à idade cronológica.
(B) pode apresentar baixa estatura constitucional, estando a idade óssea atrasada, porém compatível com o canal de crescimento familiar.
(C) pode apresentar hiperplasia adrenal congênita e, em decorrência, avanço da idade óssea.
(D) apresenta hipogonadismo com atraso da idade óssea.

02. Criança nascida de parto vaginal sem intercorrências, com peso ao nascimento normal, foi submetida a triagem neonatal, que demonstrou níveis de TSH de 13 mUI/l, levemente acima do normal (limite superior do normal < 10 mUI/l). Não apresentava sinais clínicos sugestivos de hipotireoidismo. Com base no quadro, assinale a assertiva correta.

(A) O paciente apresenta hipotireoidismo congênito, devendo ser iniciado imediatamente tratamento com tiroxina.
(B) O diagnóstico mais provável é hipertireoidismo, sendo recomendada dosagem de T3 e de anticorpo antirreceptor de TSH.
(C) O resultado pode ser normal, devendo ser confirmado em nova dosagem e nova coleta.
(D) A dosagem é diagnóstica de hipotireoidismo, recomendando-se a realização de ultrassonografia de tireoide.

03. Menina de 5 anos vinha realizando tratamento há vários meses para asma brônquica, com doses elevadas de prednisona. Ao ser suspenso o tratamento, apresentou perda de apetite e de peso, fadiga e dificuldade para realizar atividades habituais. No sentido de verificar a presença de insuficiência adrenal secundária, foram realizadas dosagens hormonais, que confirmaram o distúrbio. Qual dos resultados abaixo representa essa situação?

(A) Cortisol, SDHEA e ACTH em níveis diminuídos
(B) Cortisol diminuído, SDHEA e ACTH normais
(C) Cortisol normal, SDHEA normal e ACTH indetectável
(D) Cortisol normal, SDHEA aumentado e ACTH indetectável

04. Adolescente de 10 anos, com obesidade (IMC de 33 kg/m^2) e dificuldade para perder peso com dieta, foi trazido à consulta pela mãe que solicitou informações sobre os novos medicamentos disponíveis para manejo da obesidade. No sentido de atender à demanda do paciente, qual dos medicamentos abaixo pode ser utilizado considerando sua aprovação pela Anvisa?

(A) Semaglutida
(B) Tirzepatida
(C) Orlistat
(D) Nenhum dos medicamentos acima está aprovado para o paciente.

05. Adolescente de 13 anos, com IMC de 34 kg/m^2, trouxe à consulta resultados de exames realizados para avaliação de perda de peso: glicemia de 136 mg/dl, hemoglobina glicada de 7,6% e cetonemia negativa. Em sua história familiar, constavam pai, tios e avós com diabetes melito tipo 2. Acerca da situação do paciente, assinale a assertiva correta.

(A) Pela faixa etária e pela história familiar, é provável que o paciente apresente diabetes melito tipo 1.
(B) Está indicada insulinoterapia imediata no sentido de evitar evolução para cetoacidose diabética.
(C) Está recomendada realização de teste oral de tolerância à glicose para confirmação do diagnóstico de diabetes melito.
(D) O paciente pode apresentar diabetes melito do tipo MODY.

06. Menina de 6 anos apresentou pubarca precoce e, mais recentemente, acne e odor androgênico. Seu crescimento também se acelerou nos últimos 6 meses, sendo atualmente a mais alta de sua turma. Com relação a essa situação clínica, assinale a assertiva correta.

(A) O quadro é sugestivo de adrenarca normal para a idade da paciente.
(B) Trata-se de adrenarca precoce, sem necessidade de avaliação hormonal.
(C) O quadro pode estar associado a carcinoma adrenal virilizante.
(D) O quadro é característico de puberdade precoce central, estando recomendado o bloqueio puberal.

---

07. Qual das etiologias abaixo **não** está associada a atraso puberal?

(A) Síndrome de Klinefelter
(B) Síndrome de Turner
(C) Síndrome de Kallmann
(D) Síndrome de McCune-Albright

---

08. A taxa de reabsorção tubular renal de fosfato (TRP) em pacientes com raquitismo associado a mutações do gene PHEX está

(A) diminuída.
(B) aumentada.
(C) normal.
(D) pode variar com diversos fatores, não sendo útil para estabelecer o diagnóstico.

---

09. Recém-nascido a termo apresentou crise convulsiva com 6 semanas de vida, tendo sido constatada glicemia de 26 mg/dl. Assinale a alternativa que contempla achados que podem ocorrer na hipoglicemia hiperinsulinêmica.

(A) Glicemia de jejum aumentada e presença de hepatomegalia
(B) Glicemia de jejum normal, cetonemia positiva em jejum e resposta da glicemia ao estímulo do glucagon
(C) Glicemia de jejum < 40 mg/dl, cetonemia positiva em jejum e presença de hepatomegalia
(D) Glicemia de jejum < 40 mg/dl e cetonemia negativa em jejum

---

10. Na desnutrição proteico-calórica grave com retardo de crescimento, ocorrem alterações do eixo GH-IGF-1, sendo característicos níveis

(A) elevados de GH basal e reduzidos de IGF-1.
(B) elevados de GH basal e de IGF-1.
(C) reduzidos de GH basal e elevados de IGF-1.
(D) reduzidos de GH e de IGF-1.

11. A ultrassonografia de rins e vias urinárias, realizada em uma criança de 10 anos com litíase urinária de repetição, revelou cálculos urinários bilaterais. Recentemente, foram observados momentos de hipertensão arterial, associados a taquicardia e sudorese. Ao exame clínico, foi detectado nódulo tireoidiano. Qual das alternativas abaixo contempla a recomendação mais adequada para o manejo do caso?

(A) Dosagem de cálcio, PTH, metanefrinas urinárias de 24 horas e calcitonina sérica.
(B) Punção aspirativa de tireoide, ultrassonografia de tireoide, dosagem de TSH e de anticorpo antirreceptor de TSH (TrAB).
(C) Dosagem de anticorpo anti-TPO, TSH, T3, T4 e T4 livre.
(D) Pesquisa de mutações do P53 que orientará a avaliação posterior.

---

12. A triagem neonatal para hipotireoidismo congênito é feita com a dosagem de TSH em papel filtro entre o 3º e o 5º dias de vida. Utilizando esse método, que diagnóstico de hipotireoidismo congênito, dentre os abaixo, pode deixar de ser triado?

(A) Agenesia de tireoide
(B) Hipotireoidismo transitório
(C) Disormonogênese
(D) Hipotireoidismo central

---

13. Paciente com 24 horas de vida, nascido de parto vaginal, apresenta atipia genital (falo de 2 cm, meato uretral perineal, saliências labioescrotais parcialmente fundidas, enrugadas e pigmentadas; gônada palpável em saliência labioescrotal direita e não palpável à esquerda. A ultrassonografia pélvica mostrou hemiútero à esquerda, mas não se visualizou a gônada. O cariótipo identificado foi 45,X/46,XY. Realizou-se biópsia da gônada esquerda. O exame anatomopatológico revelou túbulos seminíferos e folículos. Com base nesses achados, qual o diagnóstico mais provável?

(A) Disgenesia gonadal pura
(B) Disgenesia gonadal mista
(C) Distúrbio da diferenciação sexual ovotesticular
(D) Síndrome de Turner

14. Menino de 3 meses, nascido de parto vaginal a termo sem intercorrências, em aleitamento materno exclusivo, foi internado por quadro clínico de choque circulatório e acidose metabólica. A mãe informou que, há 15 dias, a alimentação complementar fora iniciada (50 ml da fórmula láctea de partida em alguns períodos do dia) e que, há 1 dia, após uma mamadeira de 180 ml da fórmula láctea, o filho apresentara vômitos, fezes semilíquidas explosivas, esforço respiratório e cianose de extremidades. O hemograma indicou 13.500 leucócitos/mm^3, com 20% de segmentados e 10% de eosinófilos; a proteína C reativa era de 3,5 mg/l. Recebeu tratamento para sepse. Considerando a possibilidade de síndrome da enterocolite induzida por proteína alimentar (FPIES), a conduta diagnóstica mais adequada é realizar

(A) dosagem sérica de IgE específica para caseína, betalactoglobulina e alfalactoalbumina.
(B) teste de exclusão de proteína do leite de vaca e, em momento posterior, provocação oral assistida.
(C) endoscopia de esôfago-estômago-duodeno com biópsias.
(D) teste de contato alérgico (*patch test*) para proteína do leite de vaca.

---

15. Menino de 5 meses foi trazido à consulta de puericultura. Em seu histórico, constavam as seguintes anotações: *Nascido de gestação única com peso ao nascimento de 2.300 g e 35 semanas de idade gestacional; mãe com descolamento de placenta; sem necessidade de internação em UTI neonatal; testes de triagem neonatal normais.* Não havia registro de vômitos ou regurgitações, nem de intercorrências clínicas desde o nascimento, nem de uso de medicamentos ou suplementos. A mãe informou que a alimentação vinha sendo feita exclusivamente com leite materno em livre demanda desde o nascimento, que o filho apresentava boa pega e que ele conseguia esvaziar bem as mamas. A familiar referiu que a criança se mostrava hipoativa em alguns momentos. Verificou-se dificuldade de ganho de peso pela curva na Caderneta da Criança. Considerando a hipótese diagnóstica mais provável, que exame, dentre os abaixo, deve ser solicitado?

(A) Videofluoroscopia da deglutição
(B) Hemograma
(C) Phmetria
(D) Dosagem de TSH e de T4 livre

---

16. Paciente masculino, de 3 anos, tem história de queda tardia do coto umbilical e de infecções de repetição de início precoce (antes dos 4 meses de vida), caracterizadas por osteomielites por *Staphylococcus aureus* e pneumonias por *Aspergillus*. Qual o tipo de imunodeficiência mais provável?

(A) Deficiência celular
(B) Deficiência humoral
(C) Deficiência de fagócitos
(D) Deficiência de complemento

17. Assinale a assertiva correta sobre o diagnóstico do diabetes melito.

(A) O ponto de corte de 209 mg/dl em 1 hora no teste oral com glicose sugere o diagnóstico.
(B) Não é necessário jejum para realização do teste de tolerância à glicose oral.
(C) O valor da glicose plasmática em jejum que sugere a presença de diabetes melito é 136 mg/dl.
(D) Duas dosagens de hemoglobina glicada com resultado ≥ 6% confirmam o diagnóstico.

---

18. Paciente feminina, de 45 anos, sem comorbidades, procurou atendimento por ter sido descoberto, de forma incidental em exame de imagem, um nódulo tireoidiano. Encontrava-se assintomática. Ao exame físico, palpou-se nódulo no lobo direito da tireoide. Ultrassonografia mostrou um nódulo sólido, hipoecogênico, com margens irregulares, microcalcificações e formato mais largo do que alto, medindo 1,3 cm no maior diâmetro. A dosagem de TSH estava normal. Segundo a classificação TI-RADS, do Colégio Americano de Radiologia (*ACR-TI-RADS*), qual a classificação do nódulo e qual a conduta a ser adotada?

(A) TI-RADS 3 – Manter observação clínica e realizar dosagem semestral de TSH.
(B) TI-RADS 4 – Repetir ultrassonografia em 12 meses.
(C) TI-RADS 5 – Realizar punção aspirativa por agulha fina (PAAF).
(D) TI-RADS 5 – Indicar cirurgia imediata.

---

19. Um ensaio clínico randomizado mostrou redução da pressão arterial com uso de um inibidor cotransportador de sódio-glicose tipo 2 (SGLT-2), resultado semelhante ao obtido previamente com outro fármaco da mesma classe. Qual critério de Hill está sendo exemplificado?

(A) Plausibilidade biológica
(B) Consistência
(C) Gradiente biológico
(D) Especificidade

---

20. Médica-residente de segundo ano (R2) encontrou no vestiário do Bloco Cirúrgico do Hospital de Clínicas de Porto Alegre uma colega residente (R1). Como já fazia algum tempo que não se viam, R2 perguntou se havia ocorrido algo extraordinário. R1 referiu ter tido H1N1, o que a impossibilitara de vir ao hospital. A conversa evoluiu e, aproveitando o encontro, R1 solicitou um atestado retroativo de 3 dias para R2. Conforme o Código de Ética Médica, do Conselho Federal de Medicina,

(A) é permitido atestar, no receituário do hospital, o período da doença com a data retroativa.
(B) é permitido atestar, no receituário do hospital, o período da doença com a data atual.
(C) é vedado atestar, no receituário do hospital, o período da doença sem ter praticado e registrado o ato da consulta médica.
(D) é vedado atestar, no receituário do hospital ou no pessoal, uma doença passada com data atual, mesmo tendo ocorrido a consulta.

HOSPITAL DE CLÍNICAS DE PORTO ALEGRE

PROCESSO SELETIVO PÚBLICO PARA PROGRAMAS DE RESIDÊNCIA MÉDICA/2026

ÁREA DE ATUAÇÃO

ENDOSCOPIA DIGESTIVA

Nome: _____

Nº de Inscrição: | | | | | | |

Instruções

- Confira o material recebido (CARTÃO DE RESPOSTAS e CADERNO DE QUESTÕES); se houver falha, solicite a substituição ao fiscal da sala.
- Após conferir seus dados no CARTÃO DE RESPOSTAS (NOME, Nº de INSCRIÇÃO e PROGRAMA DE RESIDÊNCIA MÉDICA), assine no local indicado.
- Este caderno contém **20 questões de múltipla escolha**, com quatro alternativas (**A**, **B**, **C** e **D**).
- Preencha o CARTÃO DE RESPOSTAS, único documento válido para correção da prova objetiva, com bastante atenção, à caneta esferográfica (ponta grossa, tinta azul ou preta), marcando uma única alternativa em cada questão.
- Verifique, no CARTÃO DE RESPOSTAS, as instruções para preenchimento. Sob nenhuma circunstância, o CARTÃO DE RESPOSTAS será substituído devido a erro, desatenção ou falha no preenchimento por parte do candidato.
- Durante a realização da prova, estão vedados o empréstimo de materiais, a comunicação entre candidatos ou terceiros, a utilização de quaisquer dispositivos, como máquina calculadora e/ou similares, livros, anotações, réguas de cálculo, impressos ou qualquer outro material de consulta.
- A prova objetiva terá duração de **até 3 horas**, incluído o tempo para preenchimento do CARTÃO DE RESPOSTAS.
- Após o início da prova, o candidato deverá permanecer na sala pelo **tempo mínimo de 60 minutos**.
- Ao terminar a prova, o candidato devolverá ao fiscal da sala o CARTÃO DE RESPOSTAS.
- O candidato só poderá levar o CADERNO DE QUESTÕES **quando estiver faltando 60 minutos para o término do tempo total de duração da prova**. Por razões de segurança, o candidato que sair antes desse horário não poderá copiar suas respostas.
- Os dois últimos candidatos de cada sala de prova deverão permanecer no recinto, a fim de acompanhar o lacre do material, quando então poderão retirar-se do local após concluído o procedimento.

DIREITOS AUTORAIS RESERVADOS. PROIBIDA A REPRODUÇÃO, AINDA QUE PARCIAL, SEM AUTORIZAÇÃO PRÉVIA.

01. Paciente feminina, de 68 anos, tabagista (52 anos-maço), procurou atendimento por disfagia esofágica progressiva nas últimas 6 semanas (inicialmente para sólidos, progredindo para pastosos e líquidos). Relatou emagrecimento de 8 kg durante o último mês (12% do peso foi perdido em relação ao peso basal) e negou alcoolismo. Referiu pirose 4 vezes/semana e episódios de regurgitação noturna há mais de 20 anos, pelo que fazia uso de antiácidos conforme demanda. Em sua história médica, constavam hipertensão arterial sistêmica e obesidade grau I (IMC de 32 kg/m^2). Endoscopia digestiva alta estabeleceu o diagnóstico. Com base nas informações, qual o diagnóstico mais provável, qual a localização mais comum da doença e quais os fatores de risco que a paciente apresenta?

(A) Adenocarcinoma – esôfago distal – tabagismo, obesidade e doença do refluxo gastroesofágico
(B) Adenocarcinoma – esôfago médio – tabagismo e doença do refluxo gastroesofágico
(C) Carcinoma escamoso – esôfago distal – tabagismo e alcoolismo
(D) Carcinoma escamoso – esôfago médio – tabagismo e doença do refluxo gastroesofágico

---

02. Paciente masculino, de 62 anos, procurou atendimento em razão de uma anemia detectada em exames de rotina. Sem queixas gastrointestinais, informou ter hipertensão arterial sistêmica e fibrilação atrial, pelo que vinha em uso de varfarina (35 mg/semana) (INR de 2,8), metformina XR (1.000 mg/dia), sinvastatina (20 mg à noite) e losartana (100 mg/dia). Hemograma apresentava hemoglobina de 10,9 g/dl, volume corpuscular médio de 75 fl e RDW de 17%. Demais achados de leucograma, plaquetas, glicemia, perfil hepático e função renal encontravam-se nos limites da normalidade. Foram realizadas endoscopia digestiva alta (EDA) e colonoscopia. A EDA era normal. Biópsias gástricas e duodenais estavam normais, e a pesquisa de *Helicobacter pylori* foi negativa. Colonoscopia apresentou angiectasias no ceco e pandiverticulose colônica, mas não houve evidência de sangramento durante o procedimento. Com base no quadro, é correto afirmar que

(A) a causa mais provável de sangramento oculto é a doença diverticular; o tratamento de escolha é clipe endoscópico.
(B) a causa mais provável de sangramento oculto são as angiectasias; a terapia de escolha é aplicação de plasma de argônio.
(C) como não houve sangramento durante a colonoscopia e a endoscopia digestiva alta, sugere-se realização de cápsula endoscópica.
(D) sugere-se angiotomografia para avaliação de possível sangramento oculto.

03. Associe os achados esofágicos de endoscopia digestiva alta – EDA (coluna da esquerda) às assertivas referentes a doenças do esôfago (coluna da direita).

1 - Estenose péptica	( ) Apresenta achados sugestivos de esofagite eosinofílica.
2 - Áreas iodo-negativas no esôfago médio à aplicação de solução de Lugol	( ) Apresenta achados sugestivos de displasia ou carcinoma escamoso do esôfago.
3 - Esôfago normal à endoscopia	( ) Confirma o diagnóstico de doença do refluxo gastroesofágico (DRGE).
4 - Traquealização, estrias longitudinais e exsudatos (pontilhado fino) no esôfago	( ) É o achado mais comum de EDA em pacientes com sintomas de DRGE.
5 - Esofagite grau D de Los Angeles	( ) É complicação de DRGE que pode gerar disfagia e, por vezes, requer dilatações endoscópicas.

A sequência numérica correta, de cima para baixo, da coluna da direita, é

(A) 3 – 1 – 2 – 5 – 4
(B) 3 – 1 – 5 – 2 – 4
(C) 4 – 2 – 3 – 5 – 1
(D) 4 – 2 – 5 – 3 – 1

---

04. Paciente masculino, de 72 anos, com demência secundária à doença de Alzheimer, teve indicação de gastrostomia endoscópica percutânea (PEG) por apresentar disfagia orofaríngea com alto risco de aspiração. Foi submetido a gastrostomia endoscópica por método de tração (*Pull technique*) sem gastropexia. Com base nas informações, assinale a assertiva **incorreta**.

(A) Em caso de retirada inadvertida (“arrancamento”) da sonda em menos de 4 semanas de sua inserção, a recolocação de sonda às cegas não é recomendada.
(B) Em caso de retirada inadvertida (“arrancamento”) da sonda em mais de 4 semanas de sua inserção, a colocação de sonda urinária de mesmo calibre no pertuito pode ser realizada em regime de urgência para evitar o fechamento do mesmo.
(C) Em caso de retirada inadvertida (“arrancamento”) da sonda em mais de 4 semanas de sua inserção, há indicação de deixar fechar o pertuito e realizar nova PEG como fora feito inicialmente.
(D) O uso de gaze entre o anteparo externo e a pele deve ser evitado enquanto o paciente estiver com a sonda de PEG.

Instrução: Para responder às questões de números **05** e **06**, considere o caso abaixo.

Paciente masculino, de 55 anos, foi submetido a colonoscopia de rastreamento, tendo sido diagnosticado um pólipo pediculado de 20 mm de diâmetro, removido com alça de polipectomia. O exame anatomopatológico evidenciou adenocarcinoma bem diferenciado com acometimento da muscular da mucosa restrito ao colo do pólipo sem atingir o pedículo.

05. Qual a classificação de Haggitt desse pólipo e qual a conduta?

(A) Haggitt 1, considerado cura endoscópica
(B) Haggitt 2, considerado cura endoscópica
(C) Haggitt 3, considerado cura endoscópica
(D) Haggitt 4, com indicação cirúrgica complementar

---

06. Considerando o exame inicial completo até o íleo, realizado com preparo adequado, será recomendada nova colonoscopia em

(A) 6 meses.
(B) 1 ano.
(C) 3 anos.
(D) 5 anos.

---

07. Assinale a alternativa que preenche, correta e respectivamente, as lacunas do parágrafo abaixo.

Para o diagnóstico de doença celíaca, o teste sorológico de escolha é **.....** por ser um teste Elisa de alta acurácia. Nos pacientes não secretores de IgA, **.....** é o anticorpo com melhor acurácia. A ausência de **.....** praticamente exclui o diagnóstico.

(A) antitransglutaminase IgA – antigliadina deaminada IgG – HLA DQ2/DQ8
(B) antitransglumatinase IgA – antigliadina deaminada IgG – antiendomísio IgA
(C) antiendomísio IgA – antitransglutaminase IgG – HLA DQ2/DQ8
(D) antiendomísio IgA – antigliadina deaminada IgG – antitransglutaminase IgA

---

08. Durante endoscopia de vigilância em paciente com esôfago de Barrett longo, qual a conduta mais adequada?

(A) Usar cromoendoscopia virtual e só fazer biópsias dirigidas para as áreas suspeitas.
(B) Usar cromoendoscopia com ácido acético e, na ausência de área suspeita, fazer biópsias aleatórias a cada 2 cm nos 4 quadrantes.
(C) Usar somente endoscopia com luz branca e fazer biópsias aleatórias a cada 1 cm nos 4 quadrantes.
(D) Usar cromoendoscopia com ácido acético e só fazer biópsias dirigidas para a área suspeita.

09. Paciente feminina, de 35 anos, foi submetida a endoscopia digestiva alta devido à deficiência de vitamina B12. Durante o exame, visualizaram-se mucosa do corpo gástrico com diminuição do pregueamento mucoso e vasos da submucosa com maior visibilidade, além de 3 pequenas lesões sésseis enantematosas com discreta depressão central, medindo aproximadamente 4, 6 e 8 mm de diâmetro. Os pólipos foram removidos com alça de polipectomia e foi coletado material para biópsias gástricas de antro, incisura e corpo. O exame anatomopatológico e a imuno-histoquímica diagnosticaram gastrite crônica corporal com atrofia acentuada e antro dentro da normalidade com *Helicobacter pylori* positivo – NET gástrico bem diferenciado com Ki67 em 5% das células neoplásicas, com margens de ressecção livres. Trata-se muito provalvelmente de

(A) gastrite atrófica secundária a *Helicobacter pylori* complicada com NET tipo 2 grau 1.
(B) gastrite atrófica secundária a *Helicobacter pylori* complicada com NET gástrico tipo 1 grau 1.
(C) gastrite atrófica autoimune complicada com NET gástrico tipo 1 grau 2.
(D) gastrite atrófica autoimune complicada com NET gástrico tipo 1 grau 1.

---

10. Assinale a alternativa que contempla uma condição com alta probabilidade de malignização de uma neoplasia mucinosa papilar intraductal (IPMN malignizada).

(A) Cisto > 3 cm de diâmetro
(B) Diâmetro do ducto pancreático principal entre 5-9 mm
(C) Pancreatite associada
(D) Nódulo mural > 10 mm de diâmetro com realce do contraste

---

11. Paciente masculino, de 52 anos, foi submetido a colonoscopia para rastreamento de câncer colorretal, realizada por profissional experiente, com taxa de detecção de adenoma adequada e preparo de cólon com escala de Boston 9. O exame identificou duas lesões sésseis, uma medindo 8 mm no cólon ascendente e outra medindo 5 mm no sigmoide, que foram ressecadas com alça de polipectomia. O resultado do exame anatomopatológico de ambas evidenciou adenoma tubular com displasia de baixo grau, com margens de ressecção livres. Com base no quadro, assinale a assertiva correta.

(A) Por se tratar de duas lesões adenomatosas com displasia de baixo grau, com < 10 mm, está indicada a repetição em 7-10 anos.
(B) Está indicada a repetição do exame em 5 anos, pois eram menos de 3 lesões, com < 10 mm, completamente ressecadas, e de histologia adenomatosa com displasia de baixo grau.
(C) Por se tratar de lesões sésseis, múltiplas, de histologia adenomatosa, com displasia, o exame deve ser repetido em 3 anos.
(D) O exame deve ser repetido em 1 ano, já que havia mais de uma lesão de histologia adenomatosa.

12. Assinale a assertiva correta sobre doenças inflamatórias intestinais.

(A) Granulomas submucosos são comumente encontrados em biópsias endoscópicas de pacientes com doença de Crohn.
(B) Criptite e abscesso críptico à biópsia são mais comumente identificados em biópsias de pacientes com retocolite ulcerativa e utilizados como diagnóstico diferencial da doença de Crohn.
(C) Na retocolite ulcerativa, em comparação com o que ocorre na doença de Crohn de cólon com a mesma extensão de acometimento, observa-se risco maior de desenvolvimento de câncer colorretal.
(D) Na classificação de Rutgeerts, mucosa ileal com inflamação difusa e úlceras extensas corresponde a i4.

13. Assinale a assertiva correta sobre o manejo endoscópico do sangramento gastrointestinal com provável origem no intestino delgado.

(A) A cápsula endoscópica deve ser evitada como exame inicial em pacientes com sangramento obscuro ativo, devido ao risco elevado de retenção da cápsula e baixa acurácia diagnóstica nesse contexto.
(B) A enteroscopia por balão único é superior à cápsula endoscópica em sensibilidade diagnóstica inicial em pacientes com sangramento oculto obscuro.
(C) A realização precoce de cápsula endoscópica (idealmente nas primeiras 48 horas) em pacientes com sangramento obscuro contínuo ou recorrente aumenta a taxa de detecção de lesões no intestino delgado.
(D) Em pacientes com sangramento obscuro persistente, a abordagem preferencial é repetir a colonoscopia, mesmo que a anterior tenha sido adequada e completa.

14. Paciente masculino, de 72 anos, em uso de anticoagulação oral para fibrilação atrial (varfarina, INR no momento de 3,2), foi admitido na Emergência com quadro de sangramento digestivo baixo maciço, instabilidade hemodinâmica (pressão arterial de 85/50 mmHg, frequência cardíaca de 120 bpm), palidez intensa e hematócrito em queda rápida. Foi realizada colonoscopia de urgência, mas não se identificou a fonte do sangramento devido à presença de grande quantidade de sangue no cólon. Considerando as diretrizes para manejo endoscópico e clínico de sangramento gastrointestinal, assinale a alternativa que contempla a(s) conduta(s) mais adequada(s).

(A) Suspender anticoagulação, iniciar reposição volêmica agressiva e aguardar normalização do INR antes de realizar qualquer procedimento invasivo.
(B) Reverter anticoagulação com vitamina K e plasma fresco congelado, estabilizar o paciente e realizar angiografia mesentérica ou cirurgia conforme necessidade.
(C) Realizar imediatamente enteroscopia por balão para tentativa de diagnóstico e controle do sangramento no intestino delgado.
(D) Realizar angiografia mesentérica para localização e possível tratamento do sangramento, sem aguardar reversão do anticoagulante.

15. Assinale a assertiva **incorreta** sobre métodos endoscópicos utilizados na avaliação do intestino delgado (intestino médio).

(A) Cápsula endoscópica é um método de triagem útil para pacientes com sangramento obscuro, mas apresenta sensibilidade limitada para pacientes com lesões subepiteliais ou extrínsecas.
(B) Enteroscopia por balão duplo permite não apenas a visualização da mucosa, mas também a realização de intervenções terapêuticas, como polipectomia, dilatação e hemostasia.
(C) A escolha entre a via oral ou a anal na enteroscopia assistida por balão deve considerar o tempo estimado de trânsito da cápsula endoscópica até a lesão suspeita.
(D) Enteroscopia por balão está contraindicada para pacientes com anastomoses intestinais prévias, devido ao risco elevado de perfuração.

16. Paciente masculino, de 61 anos, sem comorbidades relevantes, procurou atendimento queixando-se de episódios recorrentes de melena nos últimos 3 meses. Encontrava-se hemodinamicamente estável, sem queda significativa de hemoglobina. Negou uso de anti-inflamatórios não esteroidais ou anticoagulantes. Endoscopia digestiva alta e colonoscopia, ambas completas e com preparo adequado, não evidenciaram a fonte do sangramento. Pesquisa de sangue oculto nas fezes foi positiva, e dosagem de hemoglobina revelou anemia ferropriva leve (hemoglobina de 10,1 g/dl). Com base nas Diretrizes da *ASGE* (2017) e da *ACG* (2023), qual das condutas endoscópicas abaixo é a mais apropriada no momento?

(A) Solicitar cápsula endoscópica, idealmente dentro de 14 dias do último episódio de melena, como método inicial para avaliação do intestino delgado.
(B) Indicar enteroscopia assistida por balão por via anterógrada, uma vez que sua acurácia diagnóstica é superior à da cápsula endoscópica em pacientes com sangramento obscuro crônico.
(C) Repetir colonoscopia com técnica retrógrada e magnificação cromoscópica, uma vez que angiodisplasias colônicas podem ser subestimadas em exames convencionais.
(D) Realizar arteriografia seletiva de artéria mesentérica superior com injeção de vasoconstritores, mesmo na ausência de sangramento ativo, para diagnóstico e profilaxia de novo sangramento.

17. Paciente masculino, de 55 anos, foi submetido a endoscopia digestiva alta para investigação de dispepsia. Durante o procedimento, foi detectada lesão elevada, recoberta por mucosa íntegra, medindo cerca de 15 mm, localizada no antro gástrico. Assinale a assertiva correta sobre lesões subepiteliais.

(A) O sinal do travesseiro possui baixa especificidade para lipoma.
(B) A ecoendoscopia deve ser realizada em todas as lesões subepiteliais, independentemente do tamanho.
(C) A técnica do destelhamento (biópsia assistida por incisão mucosa) possui baixa acurácia diagnóstica, não devendo ser realizada em nenhuma lesão subepitelial.
(D) O lipoma é caracterizado por lesão hiperecogênica inserida na camada submucosa.

---

18. Paciente feminina, de 72 anos, recebeu um diagnóstico incidental de lesão cística na cauda pancreática, medindo 3 cm no maior diâmetro. Durante a investigação, realizou ecoendoscopia com punção com agulha fina. Que resultado da análise do líquido cístico, dentre os abaixo, favorece o diagnóstico de cistoadenoma seroso?

(A) Glicose baixa
(B) CEA > 200 ng/ml
(C) CEA < 5 ng/ml e glicose alta
(D) Amilase > 2.500 U/l

---

19. Paciente feminina, de 59 anos, será submetida a ecoendoscopia para avaliação de lesão cística pancreática sugestiva de neoplasia mucinosa papilar intraductal (IPMN). Conforme as Diretrizes de Kyoto (2024), são sinais preocupantes (sinais de alerta) nas IPMNs:

(A) paredes do cisto espessadas, nódulo mural < 5 mm e ducto pancreático principal > 5 mm.
(B) ducto pancreático principal > 10 mm, icterícia e elevação de CEA.
(C) icterícia, cisto > 2 cm e alteração abrupta do calibre do ducto pancreático.
(D) nódulo mural > 5 mm, calcificações intraductais e alteração abrupta do calibre do ducto pancreático.

20. Assinale a assertiva correta sobre o diagnóstico de doença do refluxo gastroesofágico (DRGE), de acordo o Consenso de Lyon, atualizado em 2024.

(A) Qualquer grau de esofagite erosiva pela classificação de Los Angeles é suficiente para o diagnóstico de DRGE.
(B) Esofagite erosiva nos graus A e B de Los Angeles não são suficientes para o diagnóstico de DRGE.
(C) Teste terapêutico com inibidores de bombas de prótons por 4 semanas é recomendado para o diagnóstico de DRGE em pacientes que apresentam tosse crônica como sintoma isolado, não necessitando de exames complementares.
(D) Esofagite erosiva em graus B, C e D de Los Angeles, esôfago de Barrett comprovado por biópsia ou estenose péptica do esôfago são suficientes para o diagnóstico de DRGE.

HOSPITAL DE CLÍNICAS DE PORTO ALEGRE

PROCESSO SELETIVO PÚBLICO PARA PROGRAMAS DE RESIDÊNCIA MÉDICA/2026

ÁREA DE ATUAÇÃO

ENDOSCOPIA RESPIRATÓRIA

Nome: _____

Nº de Inscrição: | | | | | | |

Instruções

- Confira o material recebido (CARTÃO DE RESPOSTAS e CADERNO DE QUESTÕES); se houver falha, solicite a substituição ao fiscal da sala.
- Após conferir seus dados no CARTÃO DE RESPOSTAS (NOME, Nº de INSCRIÇÃO e PROGRAMA DE RESIDÊNCIA MÉDICA), assine no local indicado.
- Este caderno contém **20 questões de múltipla escolha**, com quatro alternativas (**A**, **B**, **C** e **D**).
- Preencha o CARTÃO DE RESPOSTAS, único documento válido para correção da prova objetiva, com bastante atenção, à caneta esferográfica (ponta grossa, tinta azul ou preta), marcando uma única alternativa em cada questão.
- Verifique, no CARTÃO DE RESPOSTAS, as instruções para preenchimento. Sob nenhuma circunstância, o CARTÃO DE RESPOSTAS será substituído devido a erro, desatenção ou falha no preenchimento por parte do candidato.
- Durante a realização da prova, estão vedados o empréstimo de materiais, a comunicação entre candidatos ou terceiros, a utilização de quaisquer dispositivos, como máquina calculadora e/ou similares, livros, anotações, réguas de cálculo, impressos ou qualquer outro material de consulta.
- A prova objetiva terá duração de **até 3 horas**, incluído o tempo para preenchimento do CARTÃO DE RESPOSTAS.
- Após o início da prova, o candidato deverá permanecer na sala pelo **tempo mínimo de 60 minutos**.
- Ao terminar a prova, o candidato devolverá ao fiscal da sala o CARTÃO DE RESPOSTAS.
- O candidato só poderá levar o CADERNO DE QUESTÕES **quando estiver faltando 60 minutos para o término do tempo total de duração da prova**. Por razões de segurança, o candidato que sair antes desse horário não poderá copiar suas respostas.
- Os dois últimos candidatos de cada sala de prova deverão permanecer no recinto, a fim de acompanhar o lacre do material, quando então poderão retirar-se do local após concluído o procedimento.

DIREITOS AUTORAIS RESERVADOS. PROIBIDA A REPRODUÇÃO, AINDA QUE PARCIAL, SEM AUTORIZAÇÃO PRÉVIA.

01. Paciente feminina, de 68 anos, com obesidade (IMC de 45 kg/m^2) e histórico de apneia obstrutiva do sono, foi internada para realização de colecistectomia de urgência. Ao exame físico, observaram-se pescoço curto, circunferência cervical aumentada, abertura de boca limitada e classificação de Mallampati IV. Qual a conduta mais apropriada para o manejo da via aérea?

(A) Realizar intubação orotraqueal com sequência rápida padrão sem dispositivos auxiliares.
(B) Optar por máscara laríngea como via aérea definitiva.
(C) Planejar intubação com a paciente acordada com broncoscópio flexível.
(D) Induzir anestesia geral e tentar ventilação com máscara antes da intubação.

---

02. Paciente masculino, de 63 anos, com histórico de tabagismo ativo e doença pulmonar obstrutiva crônica, foi trazido à Emergência por esforço respiratório e sibilância difusa. À radiografia de tórax, não se observaram sinais de pneumonia ou pneumotórax. À gasometria arterial, verificaram-se hipoxemia moderada, hipocapnia e aumento do gradiente alvéolo-arterial. Qual o mais provável mecanismo principal da causa da hipoxemia?

(A) Hipoventilação
(B) Desequilíbrio da relação ventilação-perfusão
(C) Distúrbio da difusão pulmonar
(D) Aumento do espaço morto

---

03. Assinale a assertiva correta sobre transplante pulmonar.

(A) As diretrizes atuais contraindicam a realização de transplante unilateral, independentemente da patologia de base.
(B) Desnutrição e obesidade grau 3 são condições clínicas que não têm impacto relevante para a avaliação de um candidato a transplante pulmonar.
(C) Contexto psicossocial, histórico de adesão a tratamentos e suporte familiar podem ter impacto significativo em desfechos pós-transplante e necessitam de atenção durante avaliação pré-operatória.
(D) Idade superior a 55 anos é aceita universalmente como contraindicação ao transplante pulmonar.

04. Assinale a assertiva correta sobre o rastreamento de câncer de pulmão com tomografia computadorizada de baixa dose (TCBD).

(A) Trata-se de conduta não recomendada atualmente, tendo em vista a ausência de comprovação de benefício na redução de mortalidade por câncer de pulmão.
(B) Pacientes de baixo risco para câncer de pulmão (por exemplo, pessoas que nunca foram tabagistas com idade inferior a 50 anos) são as que têm maior potencial de benefício com o rastreamento.
(C) A grande maioria dos nódulos pulmonares < 6 mm detectados por TCBD é de etiologia maligna.
(D) A atual diretriz brasileira sobre o tema recomenda rastrear pacientes com base em critérios de idade, carga tabágica e tempo de cessação do tabagismo.

---

05. Qual a opção de tratamento mais adequada para paciente com bronquiectasias com *Pseudomonas aeruginosa*, identificada em escarro pela primeira vez?

(A) Tratamento guiado por antibiograma por, no mínimo, 14 dias, podendo ser por via oral ou intravenosa, associado a antibioticoterapia inalatória.
(B) Tratamento isolado com betalactâmico por via oral, por 14 dias.
(C) Tratamento isolado com antibioticoterapia inalatória.
(D) Tratamento isolado com betalactâmico por via oral, por 7 dias, com posterior antibioticoterapia inalatória.

---

06. Paciente masculino, de 68 anos, com histórico de tabagismo ativo e doença pulmonar obstrutiva crônica, veio à consulta por quadro de dor no ombro direito e ptose palpebral ipsilateral. Durante a investigação, foi realizada tomografia computadorizada de tórax, que mostrou lesão expansiva sugestiva de neoplasia pulmonar em sulco superior, com 6 cm de extensão, com linfonodomegalia supraclavicular, nódulo sugestivo de implante neoplásico em pulmão contralateral e sem invasão vertebral ou alteração motora de membro superior. Não foram identificados outros sítios de metástase. Biópsia transtorácica posterior confirmou diagnóstico de carcinoma de não pequenas células. De acordo com a classificação TNM, pode-se estadiar a doença como

(A) T3N3M1a.
(B) T2aN2M1a
(C) T1aN2M1b
(D) T1bN1M1a

07. Paciente masculino, de 62 anos, ex-tabagista, diagnosticado com adenocarcinoma, foi considerado candidato a lobectomia. Espirometria pré-operatória mostrou VEF_1 de 70% do previsto e DLCO de 50% do previsto. O paciente conseguia subir apenas dois lances de escada. O teste de exercício cardiopulmonar demonstrou VO_2 de pico de 13 ml/kg/min (55% do previsto). De acordo com as atuais diretrizes de avaliação antes de ressecção pulmonar, qual a conduta mais adequada?

(A) O paciente é considerado baixo risco, podendo seguir para a cirurgia sem restrições adicionais.
(B) O paciente apresenta risco intermediário, devendo-se considerar ressecção menos extensa ou otimizar o condicionamento aeróbico pré-operatório.
(C) O paciente é considerado alto risco, estando a cirurgia contraindicada.
(D) O VO_2 não acrescenta informação relevante, pois a difusão encontra-se acima de 40% do previsto.

---

08. A dexametasona usada no tratamento de pneumonia por covid-19

(A) reduziu a mortalidade apenas de pacientes com covid-19 leve sem necessidade de oxigênio suplementar.
(B) reduziu a mortalidade de pacientes hospitalizados que necessitavam de oxigênio suplementar ou ventilação mecânica.
(C) aumentou a mortalidade de pacientes em ventilação mecânica invasiva.
(D) apresentou benefício apenas quando administrada nas primeiras 24 horas de internação.

---

09. Paciente masculino, de 67 anos, tabagista ativo com índice tabágico de 40 maços-ano, com diagnóstico de HIV, doença pulmonar obstrutiva crônica, hipertensão arterial sistêmica, insuficiência cardíaca com fração de ejeção reduzida e alergia a penicilina, iniciou há 2 semanas com quadro de tosse seca e dispneia progressiva. Radiografia de tórax evidenciou derrame pleural à direita de moderado volume. Foi realizada toracocentese diagnóstica, que demonstrou proteínas totais de 2,8 g/dl (sérica de 5,0 g/dl), DHL pleural de 220 U/l (sérica de 400 U/l), pH de 7,45 e glicose de 110 mg/dl. Com base no caso, assinale a assertiva correta sobre derrames pleurais.

(A) Um gradiente albumina sérico-pleural > 1,2 g/dl corrobora a suspeita de um falso exsudato, causado pelo uso de diurético em paciente com derrame pleural transudativo por insuficiência cardíaca congestiva.
(B) As principais causas para o derrame pleural eosinofílico (eosinófilos > 10%) em um paciente com HIV/AIDS são as infecções parasitárias ou oportunistas.
(C) A presença de células mesoteliais (> 5%) corrobora a suspeita de tuberculose pleural.
(D) Em derrames pleurais parapneumônicos, aminoglicosídeo constitui uma boa opção para pacientes alérgicos a penicilina visto sua boa penetração no espaço pleural.

10. Paciente de 27 anos, previamente hígido, procurou a Emergência por ter iniciado, há 2 dias, com quadro de tosse produtiva, dor torácica ventilatório-dependente, dispneia e febre. À admissão, os sinais vitais indicavam pressão arterial de 86/57 mmHg, frequência cardíaca de 102 bpm, frequência respiratória 28 mpm, SpO_2 de 93% em ar ambiente e temperatura axilar de 38,7º C. O raio X de tórax evidenciou extensos infiltrados nos lobos inferiores direito e esquerdo. Exames laboratoriais demonstraram leucócitos de 18.500/mm^3, ureia de 68 mg/dl e creatinina de 1,2 mg/dl. Em relação ao diagnóstico de pneumonia adquirida na comunidade, assinale a assertiva correta.

(A) O escore PSI (*Pneumonia Severity Index*) superestima a gravidade da pneumonia em pacientes jovens e sem doenças associadas.
(B) O tratamento com betalactâmico e macrolídeo por tempo prolongado (superior a 7 dias) deve ser mantido, sobretudo após exclusão de *Legionella sp*. como causa da pneumonia.
(C) Antibioticoterapia em monoterapia com betalactâmico e tratamento em Enfermaria estão indicados para o caso.
(D) O paciente apresenta três critérios menores de gravidade de acordo com o escore da *ATS*/*IDSA* e, portanto, deve receber tratamento com internação em terapia intensiva.

---

11. Paciente masculino, de 70 anos, tabagista ativo, apresentou dor na região medial do membro superior direito e ptose palpebral do mesmo lado. O raio X de tórax mostrou massa no ápice do lobo superior direito, de 5,0 cm de diâmetro. Com base no quadro clínico, assinale a assertiva correta em relação à avaliação por imagem a ser realizada.

(A) Tomografia computadorizada (TC) de tórax é o único método de imagem para definir o diagnóstico de invasão do plexo braquial.
(B) Ressonância magnética (RM) de tórax é superior a TC na definição de comprometimento dos linfonodos hilares.
(C) *PET-CT* com captação positiva pela atividade metabólica aumentada nos linfonodos mediastinais é definitivo para identificação de metástase linfonodal, sem necessidade de confirmação histológica.
(D) RM de tórax pode complementar TC na avaliação da invasão das estruturas vasculares.

---

12. Os granulomas mediastinais e a mediastinite fibrosante são usualmente secundários a uma resposta inflamatória exacerbada a um insulto provocado. Qual a etiologia mais comum dessas condições?

(A) Histoplasmose
(B) Micobacterioses
(C) Etiologia regionalmente dependente
(D) Etiologia idiopática

13. A tomografia computadorizada de um paciente de 38 anos, com obesidade, em investigação por perda de fôlego e força, evidenciou lesão bem delimitada no mediastino (região pré-vascular), de 5,0 cm, com densidade parcialmente líquida e parcialmente sólida. Considerando esse achado, qual a conduta mais adequada?

(A) Esternotomia com timectomia/ressecção do tumor de mediastino.
(B) Videotoracoscopia com biópsia da lesão e, se o exame anatomopatológico transoperatório confirmar timoma, proceder à ressecção do tumor.
(C) Punção biópsia transtorácica para diagnóstico e orientação da etapa cirúrgica a seguir.
(D) Avaliação neurológica quanto a *miastenia gravis* e, caso se confirme o diagnóstico, otimização do tratamento antes de qualquer abordagem cirúrgica.

---

14. Paciente masculino de 17 anos, com *pectus excavatum* e índice de Haller de 4,5, vinha sendo avaliado sobre a possibilidade de realização de correção cirúrgica. O exame físico evidenciou boa elasticidade da parede torácica, sem sinais de assimetria grave. Não havia história familiar de doenças do tecido conectivo. Após discussão da equipe multidisciplinar, considerou-se a abordagem cirúrgica. Com base no conhecimento atual sobre as técnicas cirúrgicas disponíveis, assinale a assertiva correta.

(A) A preservação do pericôndrio durante a cirurgia aberta é irrelevante, pois não influencia a regeneração das cartilagens costais ressecadas.
(B) A técnica de Ravitch apresenta menor taxa de complicações, porém maior tempo cirúrgico e menor índice de satisfação a longo prazo em comparação à técnica de Nuss.
(C) A toracoscopia associada à técnica de Nuss auxilia no posicionamento da barra e reduz o risco de lesões cardíacas e pulmonares.
(D) Uma das complicações tardias mais graves da técnica de Nuss é a distrofia torácica adquirida, levando à deformidade restritiva importante da caixa torácica.

---

15. Paciente de 5 anos vinha, desde o nascimento, apresentando episódios recorrentes de infecção respiratória e sibilância. Angiotomografia arterial computadorizada de tórax revelou uma lesão cística multiloculada no lobo inferior do pulmão direito. Qual o diagnóstico mais provável?

(A) Cisto broncogênico
(B) Malformação congênita das vias aéreas pulmonares
(C) Bronquiectasia
(D) Hiperinsuflação lobar congênita

16. Paciente masculino, de 63 anos, ex-tabagista, com diabetes melito tipo 2, foi submetido a gastrectomia por adenocarcinoma gástrico. No 8º dia pós-operatório, apresentou quadro de dor pleurítica à esquerda, acompanhada de tosse produtiva, dispneia e febre moderada. Radiografia de tórax evidenciou velamento do terço inferior do hemitórax esquerdo compatível com derrame pleural. Toracocentese diagnóstica mostrou um derrame exsudativo com predomínio neutrofílico, pH de 6,95, glicemia do líquido pleural de 28 mg/dl e cocos gram-positivos à bacterioscopia. Levando-se em conta o diagnóstico de empiema pleural, assinale a assertiva correta.

(A) Derrame pleural multiloculado e septado à tomografia computadorizada de tórax é fator de risco para o insucesso da drenagem pleural isolada; nesse caso, deve-se considerar abordagem cirúrgica.
(B) A via toracotômica convencional é a via de acesso preferida para realização de desbridamentos e deloculações pleurais porque a via toracoscópica (VATS) está associada a altos índices de recidiva.
(C) A utilização de agentes fibrinolíticos intrapleurais tem se mostrado superior aos procedimentos cirúrgicos para tratamento de derrames pleurais loculados.
(D) A utilização de drenos finos (< 15 Fr) é contraindicada para o tratamento de derrames pleurais complicados devido à viscosidade do líquido infeccioso; devem ser utilizados, para esse fim, drenos calibrosos (> 28 Fr).

---

17. Assinale a assertiva correta sobre tumores da parede torácica.

(A) Tumores benignos ósseos da parede torácica, como osteocondromas, apresentam alta taxa de transformação maligna.
(B) Hemangioma da parede torácica é uma lesão maligna que necessita de quimioterapia como tratamento inicial.
(C) Neurofibromas da parede torácica são invariavelmente malignos e exigem ressecção ampliada.
(D) Tumor desmoide, embora histologicamente benigno, pode ter comportamento localmente agressivo e recorrente.

---

18. Paciente masculino, de 37 anos, tabagista, veio à Emergência por quadro de dispneia há 2 dias, relato de calafrios e dor ventilatório-dependente. Informou que, há 3 semanas, apresentara resfriado forte com muita tosse. Raio X de tórax mostrou derrame pleural comprometendo metade do hemitórax direito, de aspecto livre. Toracocentese revelou glicose de 60 mg/dl, DHL de 951 U/l e proteínas de 2,6 g/dl. Raio X de tórax de controle indicou boa expansão pulmonar. A conduta mais adequada no momento é realizar

(A) controle radiológico.
(B) complementação da avaliação com tomografia computadorizada de tórax.
(C) drenagem de tórax com dreno de pequeno calibre.
(D) pleuroscopia com decorticação.

19. Paciente feminina, de 54 anos, com sequela grave de acidente vascular cerebral, submetida a traqueostomia cervical há 3 meses após diagnóstico de estenose de terço proximal de traqueia com 70% de obstrução (em uso de cânula metálica tamanho 5), foi trazida à Emergência por familiares que relataram haver muita secreção no traqueostoma nos últimos dias, porém com grande redução da secreção nas últimas horas. Ao exame, constataram-se esforço ventilatório e cianose central. Qual a conduta inicial mais adequada?

(A) Retirada da endocânula.
(B) Ventilação manual com sistema bolsa-valva adaptado à cânula de traqueostomia.
(C) Intubação orotraqueal com tubo pediátrico.
(D) Sedação e troca da cânula metálica por balonada.

---

20. Paciente feminina, de 65 anos, ex-tabagista, com doença renal crônica inicial por hipertensão arterial, foi diagnosticada com traqueobroncomalacia, acometendo principalmente a metade distal da traqueia. Houve significativa melhora sintomática com o uso de *stent* traqueal por 3 meses. Nesse período, ocorreram duas infecções respiratórias relacionadas ao dispositivo e um episódio de deslocamento do *stent*. Assinale a assertiva correta sobre a cirurgia para tratamento da traqueobroncomalacia da paciente.

(A) Está indicada apenas se VEF_1 e DLCO < 30% do esperado.
(B) Está indicado o uso de tela na cirurgia.
(C) Está contraindicada, uma vez que houve resolução dos sintomas com o *stent*.
(D) A história tabágica e a doença renal crônica contraindicam a cirurgia.

HOSPITAL DE CLÍNICAS DE PORTO ALEGRE

PROCESSO SELETIVO PÚBLICO PARA PROGRAMAS DE RESIDÊNCIA MÉDICA/2026

ÁREAS DE ATUAÇÃO

ENDOSCOPIA GINECOLÓGICA, MEDICINA FETAL E REPRODUÇÃO ASSISTIDA

ANO ADICIONAL

GINECOLOGIA E OBSTETRÍCIA

Nome: _____

Nº de Inscrição: | | | | | | |

Instruções

- Confira o material recebido (CARTÃO DE RESPOSTAS e CADERNO DE QUESTÕES); se houver falha, solicite a substituição ao fiscal da sala.
- Após conferir seus dados no CARTÃO DE RESPOSTAS (NOME, Nº de INSCRIÇÃO e PROGRAMA DE RESIDÊNCIA MÉDICA), assine no local indicado.
- Este caderno contém **30 questões de múltipla escolha**, com quatro alternativas (**A**, **B**, **C** e **D**).
- Preencha o CARTÃO DE RESPOSTAS, único documento válido para correção da prova objetiva, com bastante atenção, à caneta esferográfica (ponta grossa, tinta azul ou preta), marcando uma única alternativa em cada questão.
- Verifique, no CARTÃO DE RESPOSTAS, as instruções para preenchimento. Sob nenhuma circunstância, o CARTÃO DE RESPOSTAS será substituído devido a erro, desatenção ou falha no preenchimento por parte do candidato.
- Durante a realização da prova, estão vedados o empréstimo de materiais, a comunicação entre candidatos ou terceiros, a utilização de quaisquer dispositivos, como máquina calculadora e/ou similares, livros, anotações, réguas de cálculo, impressos ou qualquer outro material de consulta.
- A prova objetiva terá duração de **até 3 horas**, incluído o tempo para preenchimento do CARTÃO DE RESPOSTAS.
- Após o início da prova, o candidato deverá permanecer na sala pelo **tempo mínimo de 60 minutos**.
- Ao terminar a prova, o candidato devolverá ao fiscal da sala o CARTÃO DE RESPOSTAS.
- O candidato só poderá levar o CADERNO DE QUESTÕES **quando estiver faltando 60 minutos para o término do tempo total de duração da prova**. Por razões de segurança, o candidato que sair antes desse horário não poderá copiar suas respostas.
- Os dois últimos candidatos de cada sala de prova deverão permanecer no recinto, a fim de acompanhar o lacre do material, quando então poderão retirar-se do local após concluído o procedimento.

DIREITOS AUTORAIS RESERVADOS. PROIBIDA A REPRODUÇÃO, AINDA QUE PARCIAL, SEM AUTORIZAÇÃO PRÉVIA.

01. Dentre as dermatoses específicas da gestação, indicadas abaixo, qual a mais frequente?

(A) Erupção polimórfica
(B) Psoríase pustulosa
(C) Penfigoide gestacional
(D) Foliculite pruriginosa

---

02. Assinale a assertiva correta sobre a toxicidade dos compostos do tabaco na gestante e no feto.

(A) O transporte de aminoácidos pela placenta está aumentado nas fumantes, o que interfere na síntese proteica e contribui para o mau desenvolvimento da membrana amniocoriônica.
(B) A nicotina causa vasoconstricção dos vasos do útero e da placenta, reduzindo o fluxo sanguíneo e a oferta de oxigênio e nutrientes para o feto.
(C) O aumento de abortamentos em fumantes pode ser explicado pelo aumento da síntese placentária de óxido nítrico, um potente constritor do miométrio.
(D) A hemoglobina fetal tem uma ligação com o monóxido de carbono mais fraca do que a hemoglobina materna, resultando em níveis de carboxi-hemoglobina mais elevados na circulação fetal, responsáveis pela hipoxemia tecidual.

---

03. Doença falciforme é enfermidade genética com a maior prevalência no Brasil. Jovens e adultos que não fizeram o Teste do Pezinho para detecção da doença podem realizar o rastreamento através de exame de sangue chamado eletroforese de hemoglobina, que é oferecido às gestantes e aos parceiros durante o pré-natal, e disponibilizado no SUS para toda a população. Sobre esse exame, associe as hemoglobinas (coluna da esquerda) aos significados de seus achados à eletroforese (coluna da direita).

1 -	Hb AA	( )	Níveis aumentados (> 3,5%) podem indicar talassemia beta menor.
2 -	Hb A_2	( )	A pessoa apresenta traço falcêmico.
3 -	Hb F	( )	Costuma representar 95-98% da hemoglobina total em adultos.
4 -	Hb AS		
5 -	Hb SS, SC e SD		

A sequência numérica correta, de cima para baixo, da coluna da direita, é

(A) 1 – 4 – 2
(B) 2 – 4 – 1
(C) 2 – 5 – 3
(D) 3 – 5 – 2

04. Primigesta de 35 anos, com 29 semanas de gestação, foi internada por apresentar pré-eclâmpsia há 2 semanas. Ultrassonografia evidenciou feto com peso no percentil 10, dopplervelocimetria das artérias uterinas com IP de 1,39 (> P95), artérias umbilicais com fluxo diastólico ausente e ducto venoso com achados normais. Doppler da artéria oftálmica foi de 0,85. O *fullPIERS* vinha sendo realizado semanalmente com índice crescendo de 1,2 a 1,6%. A hipertensão arterial sistêmica era mantida em níveis de 140/90 mmHg, com metildopa (2 g/dia) e carvedilol (50 mg/dia). Já foi realizada administração de betametasona. O fator de crescimento placentário (*PlGF*) é de 10 pg/ml, e a relação proteinúria/creatininúria, de 0,45. Que conduta, dentre as abaixo, é indicada?

(A) Dosar relação *sFlit-1/PlGF*.
(B) Realizar Doppler (de artérias umbilicais e ducto venoso) e *fullPIERS* a cada 48 horas.
(C) Adicionar hidralazina ao tratamento anti-hipertensivo.
(D) Recomendar a resolução da gestação.

---

05. Assinale a alternativa que preenche, correta e respectivamente, as lacunas do parágrafo abaixo.

Gestante de 22 anos, GIPO, com 25 semanas de gestação, assintomática, veio ao Centro Obstétrico por orientação do médico do pré-natal, trazendo os laudos de exames ultrassonográficos.
Exame 1: *Identifica-se um saco gestacional, contendo dois embriões com vitalidade; o comprimento cabeça-nádegas do embrião à esquerda tem 30 mm, e o do embrião à direita tem 25 mm. Conclusão: gestação gemelar; idade gestacional compatível com 9 semanas + 5 dias.*
Exame 2: *Identificam-se dois fetos com vitalidade; massa placentária na região fúndica do útero; líquido em quantidade normal na cavidade amniótica à esquerda e diminuída à direita. Conclusão: gestação gemelar diamniótica, idade gestacional compatível com 24 semanas; o peso do feto à esquerda encontra-se no percentil 50, e o do feto à direita no percentil 8 para a IG; diferença de peso entre os fetos de 26%.*

Considerando as informações dos laudos trazidos pela gestante e as diretrizes para a realização de ultrassonografia na gestação gemelar, pode-se afirmar que se trata de gestação gemelar **.....** . A datação da gestação foi corretamente realizada pelo embrião de **.....** comprimento cabeça-nádegas. A hipótese diagnóstica é **.....** .

(A) monocoriônica – menor – síndrome de transfusão feto-fetal
(B) monocoriônica – maior – restrição de crescimento fetal seletiva
(C) dicoriônica – menor – restrição de crescimento fetal seletiva
(D) dicoriônica – maior – síndrome de transfusão feto-fetal

06. Associe os medicamentos (coluna da esquerda) aos possíveis efeitos colaterais maternos e/ou neonatais (coluna da direita) quando de seu uso na gestação.

1 - Metildopa	( ) Quando usado(a) a termo e no parto, pode causar anemia hemolítica no recém-nascido.
2 - Nitrofurantoína	
3 - Enoxaparina	
4 - Inibidor da protease	( ) Associa-se a maior risco de depressão pós-parto e *baby blues*.
5 - Indometacina	( ) Pode aumentar a resistência insulínica materna.

A sequência numérica correta, de cima para baixo, da coluna da direita, é

(A) 5 – 3 – 4
(B) 3 – 1 – 5
(C) 2 – 3 – 5
(D) 2 – 1 – 4

07. Assinale a assertiva correta sobre a hidropsia fetal.

(A) Atualmente, a etiologia imunológica (aloimunização materno-fetal) é mais comum (em torno de 85%) do que a não imunológica.
(B) Na hidropsia causada por incompatibilidade Rh, a anemia fetal grave decorrente da doença hemolítica provoca hepatoesplenomegalia e acúmulo de líquido, em que o derrame pleural geralmente surge antes da ascite fetal na evolução do quadro.
(C) Entre as anormalidades cardiovasculares fetais, as bradiarritmias são mais comumente associadas com o desenvolvimento de hidropsia não imune do que as taquiarritmias (como a taquicardia supraventricular).
(D) Os principais agentes infecciosos associados a hidropsia não imune são eritrovírus, citomegalovírus e *Toxoplasma gondii*; eles podem causar anemia aplásica (todos) ou miocardite (no caso do eritrovírus).

08. Associe os testes para investigação da genética fetal (coluna da esquerda) às suas respectivas finalidades e desvantagens (coluna da direita).

1 - NIPT (análise do DNA fetal livre de células)	( ) Detecta alterações cromossômicas microscópicas numéricas ou estruturais (balanceadas e não balanceadas), mosaico e quimera. Necessita de cultivo celular.
2 - Cariótipo em banda G	
3 - Microarranjos (CGH e SNP *array*)	( ) É teste de rastreamento de alta precisão para as principais síndromes cromossômicas (T21, T18, T13 e as ligadas ao X e Y), capaz de identificar variações no número de fragmentos de DNA desses cromossomos.
4 - QF-PCR (reação em cadeia da DNA polimerase)	( ) Detecta deleções e duplicações submicroscópicas (CNVs – variações do número de cópias) em todo o genoma. Não detecta translocações balanceadas.

A sequência numérica correta, de cima para baixo, da coluna da direita, é

(A) 2 – 1 – 3
(B) 3 – 1 – 4
(C) 3 – 2 – 4
(D) 4 – 3 – 2

09. Gestante de 27 anos, G2P1, com 13 semanas de gestação, compareceu à consulta de pré-natal para avaliação e apresentação de resultados de exames, coletados há 2 semanas, ocasião em que apresentara quadro gripal leve. A sorologia para citomegalovírus (CMV) mostrou-se reagente para IgG e IgM. Com relação a citomegalovirose na gestação, assinale a assertiva correta.

(A) O risco de transmissão vertical é maior e as sequelas são mais graves quando a infecção materna ocorre no primeiro trimestre.
(B) Deve-se solicitar teste de avidez para IgG; se o resultado for alta avidez, sugere infecção recente, com risco de transmissão vertical.
(C) O CMV é um membro da família *Herpesviridae*; o ser humano é seu único hospedeiro; ter 1 filho que frequenta creche é um fator de risco para infecção primária na gestação.
(D) Após a infecção primária, o CMV permanece latente nos monócitos, podendo reativar-se periodicamente; a transmissão vertical, porém, está relacionada apenas à primo-infecção, não ocorrendo nos casos de reativação ou reinfecção.

10. Assinale a alternativa que preenche, correta e respectivamente, as lacunas do parágrafo abaixo.

Paciente de 13 anos veio à UBS acompanhada da mãe por quadro de dor abdominal. A mãe suspeitava que a menina estivesse com vermes. Ao exame físico, observou-se aumento do volume abdominal, com fundo uterino palpável 2 cm abaixo da cicatriz umbilical. O teste rápido para gestação foi positivo. A paciente relatou que mantivera relações sexuais desprotegidas e consensuais com um colega da escola, fato desconhecido pela mãe. Durante o atendimento, a paciente e sua mãe questionaram sobre a possibilidade de realização de um aborto. O aborto **.....** . A paciente deverá **.....**; e o profissional deverá **.....** .

(A) é possível, por se tratar de estupro de vulnerável – ser orientada e encaminhada ao serviço de referência em atendimento de crianças vítimas de violência sexual e aborto legal – fazer a notificação de situação de violência no Sistema de Informação de Agravos de Notificação (Sinan)
(B) é possível, desde que a paciente faça um boletim de ocorrência de estupro – ser encaminhada ao serviço de referência em atendimento de crianças vítimas de violência sexual e aborto legal – fazer a notificação de situação de violência no Sinan
(C) não é possível, por se tratar de um relacionamento consensual – ser orientada sobre a possibilidade de encaminhamento da criança para adoção – encaminhar a paciente ao pré-natal de alto risco
(D) não é possível, por não haver previsão de aborto legal – realizar os exames iniciais de pré-natal e agendar retorno em breve à UBS – encaminhar a paciente para acompanhamento no serviço de saúde mental devido à gestação não planejada

11. Gestante de 24 anos, G2P1, com 39 semanas de gestação, entrou em trabalho de parto espontâneo. Há 6 horas, estava com analgesia peridural e membranas rotas. Há 3 horas, encontrava-se em dilatação completa, com apresentação cefálica em posição occipitanterior, plano +2 de DeLee. Durante esse período, realizou puxos eficazes e assistidos, mas sem progressão da apresentação. Não havia sinais de desproporção cefalopélvica grave. O parto vaginal anterior (há 3 anos) fora normal. Qual o diagnóstico mais provável e qual a conduta mais adequada?

(A) Parto precipitado por analgesia – Aguardar mais 1 hora para progressão espontânea.
(B) Fase ativa da dilatação prolongada – Indicar cesariana por falha de progressão.
(C) Distocia de descida por contrações ineficazes – Aumentar a dose de ocitocina e aguardar a evolução.
(D) Período expulsivo prolongado (estacionado) – Indicar parto vaginal operatório se os critérios de segurança estiverem presentes.

---

12. Paciente de 30 anos, G2C1 (cesárea anterior por apresentação pélvica), chegou ao Centro Obstétrico às 3 horas referindo contrações regulares e perda de líquido vaginal claro há 1 hora. Ao exame, a dinâmica uterina era de 3 contrações em 10 minutos, e os batimentos cardiofetais, de 150 bpm; ao toque vaginal, o colo estava fino, centrado, 100% apagado, com 5 cm, e a bolsa, rota. Evoluiu para parto vaginal com laceração posterior de 2º grau às 10 horas e 35 minutos. Após o nascimento, foi administrada uma dose de 10 UI de ocitocina intramuscular e realizado clampeamento oportuno do cordão umbilical. O recém-nascido, do sexo masculino, com peso de 3.550 g e Apgar 9/10, foi levado ao colo da mãe. A dequitação foi de placenta íntegra. Durante a sutura da laceração, a paciente queixou-se de tontura e mal-estar; à avaliação, a frequência cardíaca era de 135 bpm, e a pressão arterial, de 90/60 mmHg. A cama de parto apresentava poça de sangue no lençol. Em relação ao manejo da paciente, assinale a assertiva correta.

(A) O índice de choque da paciente é < 1, indicando apenas a necessidade de reposição volêmica com cristaloides.
(B) O ácido tranexâmico deve ser administrado no momento do diagnóstico da hemorragia pós-parto, independentemente da causa.
(C) Não há necessidade de complementar o uso de ocitocina, visto que a paciente já recebeu as 10 UI no momento do nascimento.
(D) O misoprostol tem um papel importante no controle da atonia uterina, sendo considerado um agente de primeira linha para tratamento.

13. Assinale a alternativa que contempla condutas inadequadas para uma gestante com teste prévio para HIV não reagente e parceria HIV reagente (casal sorodiferente).

(A) Se o resultado do teste para HIV materno for não reagente e a parceria estiver em TARV com carga viral (CV-HIV) indetectável (considerando resultados realizados no período do último trimestre da gestação), manter o aleitamento materno e orientar a PTVHIV no pós-parto, enfatizando a importância das medidas de prevenção, como o uso de preservativo e adesão da parceria à TARV, além do uso de profilaxia pré-exposição ao HIV (PrEP).
(B) Se o resultado do teste para HIV for não reagente e a parceria não estiver em TARV e/ou tiver CV-HIV detectável ou desconhecida, explicar à puérpera o risco de estar em janela imunológica. Coletar a CV-HIV do recém-nascido (RN) e iniciar imediatamente profilaxia combinada para o RN. Também se deve coletar exame de CV-HIV na puérpera, suspender a amamentação temporariamente, até o resultado do teste, mas não inibir a lactação.
(C) A inibição farmacológica da lactação deve ser realizada imediatamente após o parto em puérperas com diagnóstico de infecção pelo HIV e em gestantes com teste prévio para HIV não reagente e com parceria HIV reagente, com CV-HIV indetectável, utilizando-se cabergolina 1,0 mg, via oral, em dose única (2 comprimidos de 0,5 mg por via oral).
(D) Se a CV-HIV materna for detectável, seguir todos os procedimentos para PTVHIV, incluindo inibição da lactação; se a CV-HIV materna for indetectável, suspender a profilaxia e manter o RN em aleitamento materno, reforçando as medidas de proteção e risco de infecção futura, caso a parceria se mantenha com CV-HIV indetectável. Orientar e encaminhar a puérpera para um dos serviços de saúde do SUS que ofereçam a PrEP para avaliação de indicação.

---

14. Paciente feminina, de 45 anos, foi submetida a biópsia por agulha grossa de nódulo palpável, localizado no quadrante superior lateral da mama direita. O resultado do exame indicou hiperplasia ductal atípica. Qual a conduta mais adequada?

(A) Repetir a biópsia com punção por agulha fina.
(B) Repetir a mamografia em 6 meses.
(C) Realizar uma ressonância magnética.
(D) Realizar a exérese cirúrgica da lesão

15. Pesquisadores planejaram avaliar a associação entre duração de viagens aéreas superiores a 8 horas e trombose venosa profunda (TVP). Definiram que um estudo de casos e controles seria apropriado devido à raridade do desfecho. Contudo, para avaliar melhor temporalidade e gradiente biológico, outro grupo sugeriu realizar um estudo de coorte prospectivamente planejado. Qual a principal vantagem do estudo de coorte nesse contexto?

(A) Possibilidade de estimar a incidência da TVP entre pessoas expostas e não expostas.
(B) Menor tempo e menor custo do que o estudo de casos e controles.
(C) Maior eficiência para estudar desfechos incomuns.
(D) Garantia de ausência de vieses de seleção.

---

16. Paciente de 28 anos procurou a Emergência por febre de 39° C, calafrios e dor abdominal, com sinais de irritação peritoneal, 3 dias após parto vaginal. O recém-nascido encontrava-se na UTI neonatal com infecção confirmada por *Streptococcus pyogenes*. Ao exame, o útero estava 2 cm acima da cicatriz umbilical, e o colo uterino era pérvio para 4 cm. A ultrassonografia à beira do leito confirmou presença de 4 cm de material ecogênico na cavidade uterina, sugestivo de restos placentários. O leucograma indicou 15.100 células/mm^3, com 11% de bastões. Qual a sequência de condutas mais apropriada?

(A) Iniciar imediatamente antibioticoterapia intravenosa de largo espectro, colher amostra para hemocultura e, após a primeira dose do antibiótico e medidas de estabilização, realizar a curetagem uterina para esvaziamento do foco infeccioso.
(B) Indicar aspiração manual intrauterina (AMIU) na Sala de Atendimento da Emergência como medida de máxima urgência para remoção imediata do foco infeccioso, iniciando esquema de antibioticoterapia intravenosa ao longo do procedimento de AMIU.
(C) Internar a paciente para receber antibioticoterapia intravenosa de largo espectro, uma vez que o tratamento para endometrite pós-parto vaginal é clínico; a curetagem uterina está indicada se houver falha terapêutica após 48 horas.
(D) Internar a paciente para coleta de amostra para hemocultura e hidratação com ringer lactato (1 litro por via intravenosa), seguida por antibioticoterapia intravenosa, e solicitar ressonância magnética para melhor avaliação pélvica antes de decidir sobre a necessidade de esvaziamento uterino ou histerectomia.

17. Paciente de 48 anos, G1C1, com IMC de 29 kg/m^2, vivendo com HIV, retornou à consulta na UBS para apresentar o laudo de exame citopatológico (CP) de colo uterino: *Satisfatório para avaliação, presença de células escamosas, metaplásicas e endocervicais. Células glandulares atípicas (AGC). Flora mista*. Na primeira consulta, o exame ginecológico foi normal, mas a paciente se queixara de fluxo menstrual aumentado. Assinale a alternativa que contempla a hipótese diagnóstica e a conduta mais adequada.

(A) Alterações citológicas devidas ao HIV – Solicitar ultrassonografia transvaginal e encaminhar a paciente para colposcopia.
(B) Quadros inflamatórios e infecciosos no colo uterino – Repetir o CP em 6 meses e encaminhar a paciente para colposcopia se o resultado estiver alterado.
(C) Neoplasia de endométrio – Repetir o CP em 6 meses e solicitar ultrassonografia transvaginal.
(D) Adenocarcinoma *in situ* – Encaminhar a paciente para colposcopia.

---

18. Paciente de 32 anos, G3P3, consultou por vir apresentando desânimo e cansaço, tendo sido solicitados vários exames para investigação. Informou ter realizado laqueadura tubária há 3 anos e estarem regulares os ciclos menstruais. Referiu ainda ter amamentado o último filho até os 2 anos. Os resultados dos exames estavam normais, exceto a prolactina (PRL de 65 ng/ml; valor de referência: < 25 ng/ml). A ressonância magnética (RM) da hipófise foi compatível com microadenoma hipofisário de 4 mm. Qual a conduta mais adequada?

(A) Acompanhar o aparecimento de sintomas e dosar PRL em 1 ano.
(B) Acompanhar o aparecimento de sintomas e realizar RM em 1 ano.
(C) Prescrever cabergolina (0,25 mg, 2 vezes/semana) e dosar PRL após 30 dias.
(D) Prescrever bromoergocriptina (2,5 mg, 3 vezes/dia) e dosar PRL após 30 dias.

---

19. Assinale a alternativa que preenche, correta e respectivamente, as lacunas do parágrafo abaixo.

O uso de anticoncepcional oral combinado para o tratamento da síndrome dos ovários policísticos melhora os sinais e sintomas de hiperandrogenismo por **.....** as proteínas carreadoras dos hormônios sexuais (SHBG) e, consequentemente, **.....** o estímulo de LH sobre as células da **.....** .

(A) diminuir – aumentar – teca
(B) aumentar – diminuir – teca
(C) diminuir – aumentar – granulosa
(D) aumentar – diminuir – granulosa

20. Paciente de 32 anos, G2C2, com menarca aos 12 anos e ciclos menstruais regulares, veio à consulta muito preocupada com o laudo da ressonância magnética realizada, que informava haver, em região retrouterina, imagem compatível com implante de endometriose (2 cm, em região de ligamento uterossacro à direita). O exame físico não revelou anormalidades. Assintomática, informou não fazer uso de nenhuma medicação. Diante do quadro, qual a conduta mais adequada?

(A) Solicitar ultrassonografia com preparo intestinal.
(B) Solicitar tomografia computadorizada.
(C) Reavaliar a paciente em 6 meses.
(D) Indicar cirurgia.

---

21. Paciente feminina, de 40 anos, veio à consulta por escapes com o uso de contraceptivos há 6 meses. Informou estar com parceiro novo (os escapes atrapalhavam sua vida sexual) e não usarem preservativos. Fazia uso de anticoncepcional oral combinado (ACO), esquema 21 dias/7dias, etinilestradiol 30 mcg + levonorgestrel 0,15 mg, há 8 anos, bem adaptada. Referiu sangramento menstrual no período de pausa. Negou hipertensão arterial e diabetes melito. Além de praticar exercícios físicos regularmente visando perda de peso, o que estava cada vez mais difícil nos últimos anos, disse ter iniciado o uso de tirzepatida há 8 meses. Tinha cefaleia com frequência. Ao exame, apresentava peso de 90 kg, altura de 162 cm e pressão arterial de 160/100 mmHg (em 2 medidas com a paciente sentada). Não foram palpados nódulos nas mamas. O exame especular revelou pequeno sangramento marrom escuro fluindo do orifício cervical externo. Ao toque, não havia dor à mobilização do colo ou defesa à palpação de fossas ilíacas. Os anexos estavam normais. Com base no quadro, assinale a assertiva **incorreta**.

(A) Paciente apresenta contraindicação ao ACO por estar hipertensa, necessitando de investigação e troca de método.
(B) Pacientes em uso de tirzepatida podem ter perda de eficácia do ACO.
(C) Uma alternativa contraceptiva é a troca para método contraceptivo reversível de longa duração (LARC).
(D) O médico deve aumentar a concentração do componente estrogênico de 30 para 35 mcg para controle dos escapes.

---

22. Assinale a assertiva correta.

(A) Candidíase é a vulvovaginite mais comum em meninas pré-púberes.
(B) *Trichomonas vaginalis* pode ser transmitido à recém-nascida pela mãe no parto vaginal.
(C) *Gardnerella vaginalis* não faz parte da microbiota de pré-púberes.
(D) Roupa íntima de algodão favorece as vulvovaginites em meninas não estrogenizadas.

23. Um casal encontra-se em acompanhamento por ausência de gestação após 2 anos de tentativas. À investigação inicial, a paciente de 32 anos foi diagnosticada com síndrome dos ovários policísticos. Demais possíveis fatores de infertilidade feminina foram descartados. O paciente de 37 anos, hígido, apresentou, ao espermograma, os seguintes achados: volume de 3,0 ml, concentração de 8 milhões/ml, motilidade progressiva em 35% e morfologia normal em 4% (critério de Kruger). Diante desse cenário, assinale a alternativa que contempla as condutas mais adequadas.

(A) Iniciar protocolo de indução ovariana com letrozol e realizar inseminação intrauterina heteróloga.
(B) Iniciar protocolo de indução ovariana com letrozol e realizar inseminação intrauterina homóloga.
(C) Iniciar protocolo de indução ovariana com letrozol e prestar orientação para coito programado.
(D) Iniciar protocolo de indução ovariana com citrato de clomifeno e realizar posteriormente inseminação intrauterina heteróloga.

---

24. Assinale a assertiva **incorreta** sobre implantes contraceptivos subdérmicos de etonogestrel, recentemente aprovados para uso nas pacientes do SUS.

(A) Têm duração de 3 anos.
(B) Exigem controle anual com ultrassonografia para avaliar sua posição no braço.
(C) Apresentam eficácia reduzida em pacientes vivendo com HIV usuárias de efavirenz.
(D) Estão contraindicados para pacientes com doença hepática ativa, trombose venosa profunda ativa e câncer de mama.

---

25. Paciente de 58 anos, G3P3, na pós-menopausa, com história de histerectomia abdominal total há 6 anos, procurou atendimento queixando-se de perda urinária aos esforços, especialmente ao tossir, rir ou carregar peso. Negou urgência miccional. Ao exame físico, o IMC era de 27 kg/m$^{2.}$ e não havia prolapso genital evidente. O teste de esforço com a bexiga semirrepleta foi positivo para perda, tendo sido constatada boa força de contração perineal. Foi prescrito tratamento conservador, com exercícios da musculatura pélvica e reeducação miccional. Após 3 meses, a paciente retornou ao consultório referindo as mesmas queixas. Qual a conduta mais adequada neste momento?

(A) Manter fisioterapia por mais 3 meses e reavaliar.
(B) Solicitar avaliação urodinâmica para definir o tratamento cirúrgico.
(C) Iniciar tratamento farmacológico com duloxetina e reavaliar em 3 meses.
(D) Indicar *sling* retropúbico.

26. Paciente de 48 anos, G2P2, sedentária e tabagista (20 cigarros/dia), veio à consulta queixando-se de suores noturnos frequentes e fortes que vinham prejudicando sua qualidade de vida, sono interrompido e irregularidade menstrual (atrasos intercalados com 2 menstruações ao mês, fluxo escasso), quadro iniciado há 5 meses. A data da última menstruação foi há 20 dias. Tinha histórico de câncer de mama (avó materna, aos 60 anos). Trouxe resultados de exames recentes: citopatológico do colo uterino normal, mamografia BI-RADS 2, ultrassonografia transvaginal sem particularidade e alguns exames laboratoriais solicitados na UBS (hemograma normal, colesterol de 240 mg/dl, triglicerídeos de 350 mg/dl, glicemia de 98 mg/dl). Informou adotar *condom* como método anticoncepcional. A conduta mais apropriada é prescrever

(A) fluoxetina devido ao risco aumentado de câncer de mama.
(B) progestagênio de segunda fase para promover regularidade menstrual.
(C) estrogênio por via não oral associado a progestagênio.
(D) pílula contraceptiva hormonal combinada com estrogênio natural.

---

27. Assinale a assertiva **incorreta** sobre a anatomia cirúrgica e suas possíveis complicações.

(A) A lesão do nervo obturador na fossa obturadora, durante a linfadenectomia pélvica, pode resultar em dor e/ou perda da sensibilidade na parte medial da coxa e perda motora dos músculos adutores.
(B) A lesão do plexo hipogástrico durante a histerectomia radical pode resultar em disfunções vesical e sexual.
(C) A lesão da artéria epigástrica inferior, ramo da ilíaca interna, pode ocorrer na colocação de trocarte lateral em cirurgia laparoscópica.
(D) A maioria das lesões ureterais resultam de cirurgias ginecológicas, predominantemente durante a histerectomia laparoscópica.

---

28. Paciente de 46 anos, tabagista, vivendo com HIV (CD4 < 200 células/mm^3 e carga viral detectável > de 50 cópias/ml), em uso irregular de TARV, veio à consulta queixando-se de prurido vulvar intenso. Ao exame, apresentava placas e máculas hipercrômicas, ceratóticas, algumas brancas, entremeadas por máculas eritematosas, estendendo-se para lábios externos e internos, região perineal e perianal. Nessa área, observaram-se também lesões acuminadas. Na aplicação de ácido acético 3%, as placas hipercrômicas adquiriram reatividade, tornando-se acinzentadas. Diante dessa descrição, é correto afirmar que as alterações predominantes caracterizam

(A) neoplasia intraepitelial diferenciada.
(B) carcinoma epidermoide invasor.
(C) condilomatose disseminada.
(D) lesão intraepitelial de alto grau.

29. Nuligesta de 32 anos, tabagista, em uso de anticoncepcional oral, foi encaminhada ao Ambulatório de Patologia do Trato Genital Inferior por citopatológico de colo uterino, que indicou lesão intraepitelial de alto grau (LIEAG) e papilomavírus humano de alto risco (HPV 33). À colposcopia, observaram-se orifício cervical externo em fenda, junção escamoglandular visível, mosaico com relevo no lábio anterior, das 10 às 3 horas, compatível com alteração maior. Foi indicada conização com cirurgia de alta frequência. O resultado anatomopatológico do cone revelou carcinoma epidermoide medindo 6 mm de extensão horizontal e 2 mm de invasão estromal (profundidade), invasão do espaço linfovascular (IELV) não identificada, limites livres de neoplasia e de lesão de alto grau (margens de 5 mm). Qual a conduta seguinte mais apropriada?

(A) Dar orientações para cessação do tabagismo e realizar seguimento com exame clínico, incluindo citopatológico anual.
(B) Indicar pesquisa de linfonodo sentinela ou linfadenectomia e, se ausência de metástase, realizar seguimento.
(C) Indicar reconização a frio (bisturi) e pesquisa de linfonodo sentinela ou linfadenectomia.
(D) Indicar histerectomia tipo A com linfonodo sentinela ou linfadenectomia e, se ausência de metástase, realizar seguimento.

---

30. Assinale a assertiva correta sobre o tratamento do câncer de mama invasor.

(A) No câncer de mama inflamatório, o tratamento primário é cirúrgico.
(B) O carcinoma de mama triplo-negativo tem pouca resposta a quimioterapia neoadjuvante quando comparado a outros tipos de câncer de mama.
(C) Em tumores HER-2 positivos > 1,0 cm, trastuzumabe é sempre adicionado ao tratamento sistêmico.
(D) Em tumores luminais, a terapia com anastrozol pode ser indicada para pacientes na menacme.

HOSPITAL DE CLÍNICAS DE PORTO ALEGRE

PROCESSO SELETIVO PÚBLICO PARA PROGRAMAS DE RESIDÊNCIA MÉDICA/2026

ÁREA DE ATUAÇÃO

INFECTOLOGIA HOSPITALAR

Nome: _____

Nº de Inscrição: | | | | | | |

Instruções

- Confira o material recebido (CARTÃO DE RESPOSTAS e CADERNO DE QUESTÕES); se houver falha, solicite a substituição ao fiscal da sala.
- Após conferir seus dados no CARTÃO DE RESPOSTAS (NOME, Nº de INSCRIÇÃO e PROGRAMA DE RESIDÊNCIA MÉDICA), assine no local indicado.
- Este caderno contém **20 questões de múltipla escolha**, com quatro alternativas (**A**, **B**, **C** e **D**).
- Preencha o CARTÃO DE RESPOSTAS, único documento válido para correção da prova objetiva, com bastante atenção, à caneta esferográfica (ponta grossa, tinta azul ou preta), marcando uma única alternativa em cada questão.
- Verifique, no CARTÃO DE RESPOSTAS, as instruções para preenchimento. Sob nenhuma circunstância, o CARTÃO DE RESPOSTAS será substituído devido a erro, desatenção ou falha no preenchimento por parte do candidato.
- Durante a realização da prova, estão vedados o empréstimo de materiais, a comunicação entre candidatos ou terceiros, a utilização de quaisquer dispositivos, como máquina calculadora e/ou similares, livros, anotações, réguas de cálculo, impressos ou qualquer outro material de consulta.
- A prova objetiva terá duração de **até 3 horas**, incluído o tempo para preenchimento do CARTÃO DE RESPOSTAS.
- Após o início da prova, o candidato deverá permanecer na sala pelo **tempo mínimo de 60 minutos**.
- Ao terminar a prova, o candidato devolverá ao fiscal da sala o CARTÃO DE RESPOSTAS.
- O candidato só poderá levar o CADERNO DE QUESTÕES **quando estiver faltando 60 minutos para o término do tempo total de duração da prova**. Por razões de segurança, o candidato que sair antes desse horário não poderá copiar suas respostas.
- Os dois últimos candidatos de cada sala de prova deverão permanecer no recinto, a fim de acompanhar o lacre do material, quando então poderão retirar-se do local após concluído o procedimento.

DIREITOS AUTORAIS RESERVADOS. PROIBIDA A REPRODUÇÃO, AINDA QUE PARCIAL, SEM AUTORIZAÇÃO PRÉVIA.

01. Assinale a assertiva correta sobre o esquema BPaL (bedaquilina, pretomanida e linezolida), aprovado para tratamento de tuberculose RR, MDR e Pré-XDR.

(A) O esquema é considerado seguro para gestantes e lactantes.
(B) Exposição prévia a qualquer um dos medicamentos por até 60 dias não contraindica seu uso, exceto se comprovada resistência.
(C) Deve ser utilizado com cautela em pacientes com doença cardíaca, principalmente a bedaquilina.
(D) Apresenta boa concentração no sistema nervoso central, podendo ser utilizado em casos de tuberculose meníngea desde que prolongado o tempo de tratamento.

---

02. Assinale a assertiva correta sobre vacinação.

(A) A vacinação para HPV está indicada dos 9-45 anos para pessoas vivendo com HIV/AIDS, porém não está prevista para pessoas submetidas a profilaxia pré-exposição (PrEP) ao HIV.
(B) A vacina pneumocócica 13-valente (conjugada) e a 23-valente (polissacarídica) podem ser administradas no mesmo dia, visando melhor adesão ao esquema.
(C) Gestantes previamente vacinadas com esquema completo para covid-19 não necessitam de reforço na gestação.
(D) Infecção prévia por dengue não representa uma contraindicação à vacina.

---

03. Assinale a assertiva correta sobre infecções por *Stenotrophomonas maltophilia.*

(A) Cefiderocol não é um antimicrobiano ativo.
(B) A combinação de ceftazidima-avibactam + aztreonam é uma opção terapêutica com boa efetividade na maioria dos casos.
(C) Sulfametoxazol-trimetroprima possui atividade bactericida, podendo ser usado com segurança em monoterapia.
(D) A resistência a fluroquinolonas é rara, sendo os agentes preferenciais na primeira linha de tratamento.

---

04. Assinale a assertiva correta sobre infecções causadas por *Acinetobacter baumannii* resistente aos carbapenêmicos.

(A) Dados de PK/PD indicam que uma dose de 9,0 g/dia de sulbactam provavelmente seria efetiva para isolados de *Acinetobacter baumannii* com concentração mínima inibitória (MIC) de sulbactam de até 32 g/ml.
(B) Antibióticos administrados por nebulização estão indicados como terapia associada para casos de infecções respiratórias.
(C) Cefiderocol é um agente promissor no tratamento de primeira linha das infecções.
(D) Terapia combinada não é usualmente recomendada pela ausência de evidência científica.

05. Assinale a assertiva correta sobre o tratamento da sífilis.

(A) A resistência a benzilpenicilina tem sido documentada de forma crescente mundialmente.
(B) O tratamento com doxiciclina é uma alternativa para não gestantes apenas em sífilis primária, secundária e latente recente (com até 1 ano de evolução).
(C) A reação de Jarisch-Herxheimer caracteriza-se por exacerbação das lesões cutâneas, mal-estar geral, febre, cefaleia e artralgia, ocorrendo normalmente 48 horas após a primeira dose de penicilina.
(D) O monitoramento da resposta ao tratamento deve ser feito com teste não treponêmico a cada 3 meses (e mensalmente em gestantes) até o 12º mês.

---

06. Paciente adulto apresentou neutropenia febril após quimioterapia citotóxica para o tratamento de linfoma. Em internação prolongada, não vinha recebendo terapia antimicrobiana no momento. Foi coletado material para hemoculturas (2 amostras) e iniciado meropenem empiricamente. As hemoculturas positivaram em 24 horas para *Morganella morganii*. Teste rápido (*Blue*-carba) indicou a produção de carbapenemase, e teste imunocromatográfico foi positivo para OXA-48. Com esses resultados, que antimicrobiano, dentre os abaixo, é o indicado para o paciente?

(A) Ceftazidima-avibactam
(B) Imipenem-relebactam
(C) Tigeciclina
(D) Polimixina B

---

07. Paciente masculino, de 53 anos, com 80 kg, com história de hipertensão arterial e tabagismo, encontrava-se internado por infarto agudo do miocárdio. No 5º dia, apresentou febre de 38,9º C e calafrios, sem outros sintomas associados. Foram colhidas amostras para hemoculturas do cateter venoso central e de 2 sítios periféricos. Ao hemograma, apresentou 12.500 leucócitos/mm^3 (89% de neutrófilos, sem formas jovens) e 7% de linfócitos. A TFG estimada era de 70 ml/min/1,73 m^2. Raio X de tórax mostrou derrame pleural bilateral; o EQU estava normal. Foi iniciada a administração de cefepima de forma empírica. As três amostras de hemoculturas vieram positivas para *Staphylococcus epidermidis* (posteriormente, confirmada resistência a oxacilina). Foi iniciada vancomicina na dose de 30 mg/kg/dia, de 12/12 horas, e, na sequência, foi retirado o cateter venoso central. Em relação à terapia com vancomicina, assinale a conduta correta.

(A) Dosar o nível sérico de vale após a 5ª dose e ajustar a dose para um alvo de vale de 15-20 mg/l.
(B) Dosar o nível sérico de vale após a 5ª dose e ajustar a dose para um alvo de área sobre a curva em 24 horas de 400 mg/l/h.
(C) Dosar o nível sérico de vale após a 3ª dose e ajustar a dose para um alvo de área sob a curva em 24 horas de 400-600 mg/l/h.
(D) Monitorar resposta clínica e nível sérico de creatinina.

08. Paciente consultou por abscesso na perna direita, que foi drenado e o material enviado para cultura, tendo sido liberado sem antimicrobianos. Retornou após 3 dias por febre, rubor, edema e calor na região da drenagem. Ao exame físico, apresentava-se com sinais vitais normais, em bom estado geral e com a região lateral da perna direita com achados compatíveis com celulite. Resultado do exame de cultura da drenagem indicou *Staphylococcus aureus* sensível a meticilina, com "teste D" positivo. Qual dos antimicrobianos abaixo deveria ser **evitado**?

(A) Amoxicilina-clavulanato
(B) Cefalexina
(C) Clindamicina
(D) Sulfametoxazol-trimetoprima

09. Paciente adulto, natural e procedente da praia de Tramandaí/RS, com histórico de diabetes melito e etilismo pesado, procurou a Emergência por mal-estar geral nas últimas 24 horas, febre e calafrios, associados a eritema no primeiro pododáctilo direito, estendendo-se para o dorso do pé. Na área da falange distal, havia extensa bolha de aparência necro-hemorrágica. Referiu pequeno acidente perfurocortante com anzol durante pescaria no mar 2 dias antes do início do quadro. Instituiu-se esquema com cefepima, metronidazol e vancomicina empíricos. Foi levado para cirurgia para amputação da falange distal. Qual o micro-organismo mais provavelmente associado ao quadro?

(A) *Pseudomonas aeruginosa*
(B) *Clostridium perfringens*
(C) *Vibrio vulnificus*
(D) *Mycobacterium marinum*

10. Paciente feminina, de 18 anos, consultou por dor de garganta, febre baixa, tosse seca leve, com início há 4 dias. Referiu ter feito uso de "analgésicos", mas não lembrava os nomes. Além de os sintomas não melhorarem, hoje apareceram lesões eritematosas em alvo no tronco e nos membros, edema labial, hiperemia em toda a orofaringe e eritema conjuntival. Que patógeno, dentre os abaixo, está mais provavelmente associado ao quadro?

(A) *Streptococcus pyogenes*
(B) *Mycoplasma pneumoniae*
(C) *Rinovirus*
(D) *Metapneumovirus*

11. Paciente masculino, de 58 anos, em tratamento para prostatite após manipulação de via urinária, iniciou com diarreia e dor abdominal na segunda semana de terapia antimicrobiana. Realizou coleta de fezes para pesquisa de *Clostridioides difficile*. Com base no quadro, assinale a assertiva correta.

(A) A pesquisa de GDH negativa torna o diagnóstico improvável.
(B) A detecção através de teste molecular não necessita de teste confirmatório.
(C) Presença de leucócitos fecais define doença fulminante.
(D) Detecção de toxinas A e B não é recomendada atualmente, mesmo como teste confirmatório.

12. Paciente feminina, de 43 anos, foi encaminhada ao Ambulatório após sorologia reagente para doença de Chagas (método Elisa) em amostra coletada para doação de sangue (paciente assintomática). Com base no quadro, assinale a assertiva correta.

(A) Avaliação de gota espessa ou esfregaço sanguíneo são métodos que podem ser utilizados como alternativas ao diagnóstico sorológico nesse caso.
(B) A paciente deve ser classificada como portadora da forma crônica indeterminada, sem necessidade de exames adicionais.
(C) Não há necessidade de confirmação diagnóstica através de outro método sorológico, uma vez que a sorologia foi realizada pelo método Elisa.
(D) Bloqueio de ramo direito e bloqueio divisional anterossuperior (BDAS) ao eletrocardiograma são sugestivos de comprometimento cardíaco e requerem investigação cardiológica adicional.

13. Que condição, dentre as abaixo, **não** necessita de profilaxia para pneumocistose?

(A) Leucemia linfocítica aguda em quimioterapia
(B) Hemoglobinúria paroxística noturna em uso de eculizumabe
(C) Transplante renal há 4 meses
(D) Transplante de células-tronco hematopoiéticas alogênico

14. Paciente de 16 anos, com fibrose cística, foi encaminhado ao Serviço de Infectologia devido ao diagnóstico de infecção pulmonar por *Mycobacterium abscessus* subsp *abscessus*. Teste de sensibilidade demonstrou resistência a amicacina, cefoxitina, imipenem, além de detecção do gene *erm* funcional. Assinale a assertiva correta sobre a conduta terapêutica para o caso.

(A) Deve-se considerar um esquema com 3 medicamentos ativos, sendo um deles um macrolídeo.
(B) Amicacina, cefoxitina e azitromicina seguem sendo esquema válido para o tratamento, independentemente do teste de sensibilidade demonstrar resistência *in vitro*.
(C) Linezolida, clofazimina e bedaquilina são opções terapêuticas válidas em caso de sensibilidade ao antibiograma.
(D) A detecção do gene *erm* compromete a atividade de imunomodulação dos macrolídeos.

15. Assinale a assertiva correta sobre o tratamento de citomegalovírus (CMV) após transplante de órgão sólido.

(A) Letermovir é uma excelente opção para tratamento de CMV refratário.
(B) Valganciclovir possui menos efeitos adversos do que ganciclovir, sendo o medicamento de escolha para tratamento de infecções graves.
(C) A ausência de queda da DNAemia (carga viral) na primeira semana caracteriza doença refratária.
(D) Maribavir e foscarnet são as terapias de escolha em caso de CMV resistente a ganciclovir.

16. O antirretroviral que, na maioria das vezes, exige o acúmulo de mais de uma mutação no HIV para que ocorra resistência de alto nível é

(A) tenofovir.
(B) nevirapina.
(C) etravirina.
(D) raltegravir.

---

17. Paciente vivendo com HIV apresentou contagem de linfócitos T CD4+ de 50 células/mm^3 e infiltrado pulmonar de padrão miliar à radiografia de tórax. Em relação aos métodos diagnósticos para tuberculose nesse contexto, assinale a assertiva correta.

(A) IGRA ou PPD, se negativos, afastam o diagnóstico de tuberculose ativa.
(B) O teste urinário TB-LAM, apesar da sensibilidade limitada, apresenta melhor desempenho em pacientes com imunossupressão avançada, como no caso.
(C) A baciloscopia de escarro apresenta elevada sensibilidade na forma miliar da tuberculose devido à alta carga bacilar pulmonar.
(D) A cultura para micobactérias em meio sólido deve ser priorizada, por oferecer menor taxa de contaminação e maior rapidez diagnóstica em comparação com o meio líquido.

---

18. *Diretriz da IDSA* (2024) para o tratamento de infecções por bactérias gram-negativas resistentes desencoraja o uso de acrônimos tradicionais (como SPACE ou CESP) para identificar produtoras de AmpC, pois esses grupos não refletem com precisão o risco real de indução cromossômica da β-lactamase AmpC, que varia entre as espécies. Com base nessa diretriz, assinale a alternativa que apresenta espécies com risco moderado a alto de indução cromossômica de AmpC, o que pode impactar na escolha do antibiótico.

(A) *Proteus mirabilis – Serratia marcescens – Providencia stuartii*
(B) *Citrobacter freundii – Enterobacter cloacae – Klebsiella aerogenes*
(C) *Escherichia coli – Klebsiella pneumoniae – Morganella morganii*
(D) *Citrobacter koseri – Proteus vulgaris – Serratia marcescens*

19. Assinale a assertiva correta sobre a paracoccidioidomicose.

(A) A forma juvenil da doença está associada à resposta imune predominantemente Th1, com intensa formação de granulomas e evolução insidiosa.
(B) *Paracoccidioides lutzii* pode apresentar a forma filamentosa em tecidos humanos, assim como no tatu-galinha, seu reservatório.
(C) O tratamento de escolha para casos graves inclui itraconazol em altas doses por, pelo menos, 12 meses, seguido de manutenção com sulfametoxazol-trimetroprima.
(D) A reativação endógena da infecção pode ocorrer décadas após a exposição inicial, especialmente em pacientes submetidos a imunossupressão.

---

20. Assinale a assertiva correta sobre a criptococose em pacientes imunocompetentes.

(A) A infecção por *Cryptococcus gattii* frequentemente cursa com lesões expansivas cerebrais (criptococomas).
(B) A positividade do antígeno criptocócico no líquor é baixa em razão da menor carga fúngica nesses pacientes, tornando a cultura o principal método diagnóstico.
(C) O tratamento de indução com fluconazol em altas doses é suficiente para a maioria dos casos, em razão da menor virulência de *Cryptococcus gattii* em imunocompetentes.
(D) A infecção pulmonar primária por *Cryptococcus gattii* em imunocompetentes é autolimitada, não havendo indicação de tratamento antifúngico.

HOSPITAL DE CLÍNICAS DE PORTO ALEGRE

PROCESSO SELETIVO PÚBLICO PARA PROGRAMAS DE RESIDÊNCIA MÉDICA/2026

ESPECIALIDADE MÉDICA

MASTOLOGIA

Nome: _____

Nº de Inscrição: | | | | | | |

Instruções

- Confira o material recebido (CARTÃO DE RESPOSTAS e CADERNO DE QUESTÕES); se houver falha, solicite a substituição ao fiscal da sala.
- Após conferir seus dados no CARTÃO DE RESPOSTAS (NOME, Nº de INSCRIÇÃO e PROGRAMA DE RESIDÊNCIA MÉDICA), assine no local indicado.
- Este caderno contém **20 questões de múltipla escolha**, com quatro alternativas (**A**, **B**, **C** e **D**).
- Preencha o CARTÃO DE RESPOSTAS, único documento válido para correção da prova objetiva, com bastante atenção, à caneta esferográfica (ponta grossa, tinta azul ou preta), marcando uma única alternativa em cada questão.
- Verifique, no CARTÃO DE RESPOSTAS, as instruções para preenchimento. Sob nenhuma circunstância, o CARTÃO DE RESPOSTAS será substituído devido a erro, desatenção ou falha no preenchimento por parte do candidato.
- Durante a realização da prova, estão vedados o empréstimo de materiais, a comunicação entre candidatos ou terceiros, a utilização de quaisquer dispositivos, como máquina calculadora e/ou similares, livros, anotações, réguas de cálculo, impressos ou qualquer outro material de consulta.
- A prova objetiva terá duração de **até 3 horas**, incluído o tempo para preenchimento do CARTÃO DE RESPOSTAS.
- Após o início da prova, o candidato deverá permanecer na sala pelo **tempo mínimo de 60 minutos**.
- Ao terminar a prova, o candidato devolverá ao fiscal da sala o CARTÃO DE RESPOSTAS.
- O candidato só poderá levar o CADERNO DE QUESTÕES **quando estiver faltando 60 minutos para o término do tempo total de duração da prova**. Por razões de segurança, o candidato que sair antes desse horário não poderá copiar suas respostas.
- Os dois últimos candidatos de cada sala de prova deverão permanecer no recinto, a fim de acompanhar o lacre do material, quando então poderão retirar-se do local após concluído o procedimento.

DIREITOS AUTORAIS RESERVADOS. PROIBIDA A REPRODUÇÃO, AINDA QUE PARCIAL, SEM AUTORIZAÇÃO PRÉVIA.

01. Assinale a assertiva **incorreta** sobre o diagnóstico de gestação.

(A) Atraso menstrual de 10-14 dias, mastalgia, aparecimento de colostro, coloração violácea da vulva, linha *nigra*, náuseas e vômitos, polaciúria e percepção de movimentos fetais pela paciente são considerados sinais e sintomas de presunção de gestação.
(B) Nas condições normais da gestação, os níveis de β-hCG crescem exponencialmente nas primeiras semanas, atingindo um pico de até 150.000 mUI/ml em torno da 10ª semana; entre a 10ª e a 20ª semanas, os níveis tendem a cair, mantendo-se estáveis a partir da 20ª semana.
(C) À ultrassonografia transvaginal, vesícula vitelínica, visível a partir do 35º dia de gestação, é a primeira estrutura a aparecer dentro do saco gestacional e indica uma gestação intrauterina com valor preditivo positivo de 100%.
(D) À ultrassonografia transvaginal, comprimento cabeça-nádegas ≥ 5 mm sem batimentos cardíacos e diâmetro médio do saco gestacional ≥ 20 mm sem embrião são critérios de gestação inviável.

02. Assinale a assertiva correta sobre a infecção por sífilis na gestação.

(A) A transmissão vertical será maior quanto mais avançada for a gestação, sendo também maior nas fases primária e secundária do que nas fases latente e terciária.
(B) Apenas um teste não é suficiente para concluir o diagnóstico, pois testes sorológicos, principalmente os treponêmicos, estão associados a resultados falsos positivos por condições como drogadição, doenças reumáticas e até a própria gestação.
(C) Em gestante que se encontra assintomática e sem história de tratamento ou conhecimento da infecção, o diagnóstico é de sífilis primária, devendo ser tratada com penicilina G benzatina, 2,4 milhões UI, por via intramuscular, em dose única (1,2 milhão UI em cada glúteo).
(D) O tratamento deve ser realizado o mais precocemente possível e, para as gestantes alérgicas a penicilina, pode-se utilizar, como medicamento alternativo, doxiciclina (100 mg, por via oral, 2 vezes/dia, por 15 dias).

03. Primigesta de 35 anos, com 29 semanas de gestação, foi internada por apresentar pré-eclâmpsia há 2 semanas. Ultrassonografia evidenciou feto com peso no percentil 10, dopplervelocimetria das artérias uterinas com IP de 1,39 (> P95), artérias umbilicais com fluxo diastólico ausente e ducto venoso com achados normais. Doppler da artéria oftálmica foi de 0,85. O *fullPIERS* vinha sendo realizado semanalmente com índice crescendo de 1,2 a 1,6%. A hipertensão arterial sistêmica era mantida em níveis de 140/90 mmHg, com metildopa (2 g/dia) e carvedilol (50 mg/dia). Já foi realizada administração de betametasona. O fator de crescimento placentário (*PlGF*) é de 10 pg/ml, e a relação proteinúria/creatininúria, de 0,45. Que conduta, dentre as abaixo, é indicada?

(A) Dosar relação *sFlit-1/PlGF*.
(B) Realizar Doppler (de artérias umbilicais e ducto venoso) e *fullPIERS* a cada 48 horas.
(C) Adicionar hidralazina ao tratamento anti-hipertensivo.
(D) Recomendar a resolução da gestação.

04. Assinale a assertiva correta sobre a amamentação.

(A) O leite maduro, em comparação com o colostro, contém mais sais minerais, aminoácidos e proteínas, embora menos componentes imunes, açúcar e gordura.
(B) Muitas vitaminas estão presentes no leite humano, destacando-se os altos níveis de vitamina K e vitamina D; outros componentes fundamentais são lactoferrina, melatonina, oligossacarídeos e ácidos graxos essenciais.
(C) A ejeção do leite, ou reflexo de descida, é promovida principalmente pela sucção do bebê, que estimula a hipófise posterior a secretar prolactina.
(D) A amamentação está associada à diminuição do risco de câncer de mama, câncer de ovário, diabetes melito tipo 2 e doença cardíaca hipertensiva em mulheres, além de auxiliar na recuperação do peso pós-gestação.

05. Paciente de 28 anos procurou a Emergência por febre de 39° C, calafrios e dor abdominal, com sinais de irritação peritoneal, 3 dias após parto vaginal. O recém-nascido encontrava-se na UTI neonatal com infecção confirmada por *Streptococcus pyogenes*. Ao exame, o útero estava 2 cm acima da cicatriz umbilical, e o colo uterino era pérvio para 4 cm. A ultrassonografia à beira do leito confirmou presença de 4 cm de material ecogênico na cavidade uterina, sugestivo de restos placentários. O leucograma indicou 15.100 células/mm^3, com 11% de bastões. Qual a sequência de condutas mais apropriada?

(A) Iniciar imediatamente antibioticoterapia intravenosa de largo espectro, colher amostra para hemocultura e, após a primeira dose do antibiótico e medidas de estabilização, realizar a curetagem uterina para esvaziamento do foco infeccioso.
(B) Indicar aspiração manual intrauterina (AMIU) na Sala de Atendimento da Emergência como medida de máxima urgência para remoção imediata do foco infeccioso, iniciando esquema de antibioticoterapia intravenosa ao longo do procedimento de AMIU.
(C) Internar a paciente para receber antibioticoterapia intravenosa de largo espectro, uma vez que o tratamento para endometrite pós-parto vaginal é clínico; a curetagem uterina está indicada se houver falha terapêutica após 48 horas.
(D) Internar a paciente para coleta de amostra para hemocultura e hidratação com ringer lactato (1 litro por via intravenosa), seguida por antibioticoterapia intravenosa, e solicitar ressonância magnética para melhor avaliação pélvica antes de decidir sobre a necessidade de esvaziamento uterino ou histerectomia.

---

06. Assinale a assertiva correta sobre o sangramento uterino anormal.

(A) O sangramento uterino anormal por disfunção ovulatória (SUA-O) está associado a alterações do eixo hipotálamo-hipófise-ovário ou a endocrinopatias.
(B) O sangramento uterino anormal por adenomiose (SUA-A) é classificado como não estrutural.
(C) A investigação inicial do sangramento uterino anormal deve incluir dosagem de TSH, T4, FSH, LH e estradiol.
(D) A biópsia de endométrio está indicada para paciente na menacme que apresenta espessura endometrial com mais de 5 mm pela ultrassonografia transvaginal

07. Paciente de 32 anos, G2C2, com menarca aos 12 anos e ciclos menstruais regulares, veio à consulta muito preocupada com o laudo da ressonância magnética realizada, que informava haver, em região retrouterina, imagem compatível com implante de endometriose (2 cm, em região de ligamento uterossacro à direita). O exame físico não revelou anormalidades. Assintomática, informou não fazer uso de nenhuma medicação. Diante do quadro, qual a conduta mais adequada?

(A) Solicitar ultrassonografia com preparo intestinal.
(B) Solicitar tomografia computadorizada.
(C) Reavaliar a paciente em 6 meses.
(D) Indicar cirurgia.

---

08. Paciente de 48 anos, G2P2, sedentária e tabagista (20 cigarros/dia), veio à consulta queixando-se de suores noturnos frequentes e fortes que vinham prejudicando sua qualidade de vida, sono interrompido e irregularidade menstrual (atrasos intercalados com 2 menstruações ao mês, fluxo escasso), quadro iniciado há 5 meses. A data da última menstruação foi há 20 dias. Tinha histórico de câncer de mama (avó materna, aos 60 anos). Trouxe resultados de exames recentes: citopatológico do colo uterino normal, mamografia BI-RADS 2, ultrassonografia transvaginal sem particularidades e alguns exames laboratoriais solicitados na UBS (hemograma normal, colesterol de 240 mg/dl, triglicerídeos de 350 mg/dl, glicemia de 98 mg/dl). Informou adotar *condom* como método anticoncepcional. A conduta mais apropriada é prescrever

(A) fluoxetina devido ao risco aumentado de câncer de mama.
(B) progestagênio de segunda fase para promover regularidade menstrual.
(C) estrogênio por via não oral associado a progestagênio.
(D) pílula contraceptiva hormonal combinada com estrogênio natural.

09. Nuligesta de 32 anos, tabagista, em uso de anticoncepcional oral, foi encaminhada ao Ambulatório de Patologia do Trato Genital Inferior por citopatológico de colo uterino, que indicou lesão intraepitelial de alto grau (LIEAG) e papilomavírus humano de alto risco (HPV 33). À colposcopia, observaram-se orifício cervical externo em fenda, junção escamoglandular visível, mosaico com relevo no lábio anterior, das 10 às 3 horas, compatível com alteração maior. Foi indicada conização com cirurgia de alta frequência. O resultado anatomopatológico do cone revelou carcinoma epidermoide medindo 6 mm de extensão horizontal e 2 mm de invasão estromal (profundidade), invasão do espaço linfovascular (IELV) não identificada, limites livres de neoplasia e de lesão de alto grau (margens de 5 mm). Qual a conduta seguinte mais apropriada?

(A) Dar orientações para cessação do tabagismo e realizar seguimento com exame clínico, incluindo citopatológico anual.
(B) Indicar pesquisa de linfonodo sentinela ou linfadenectomia e, se ausência de metástase, realizar seguimento.
(C) Indicar reconização a frio (bisturi) e pesquisa de linfonodo sentinela ou linfadenectomia.
(D) Indicar histerectomia tipo A com linfonodo sentinela ou linfadenectomia e, se ausência de metástase, realizar seguimento.

---

10. Paciente feminina, de 50 anos, trouxe à consulta mamografia classificada como BI-RADS 4B. Nesse caso, a suspeita de malignidade da lesão

(A) é ≤ 2%.
(B) situa-se entre 10 e 50%.
(C) situa-se entre 50 e 95%.
(D) é ≥ 95%.

---

11. Paciente feminina, de 45 anos, foi submetida a biópsia por agulha grossa de nódulo palpável, localizado no quadrante superior lateral da mama direita. O resultado do exame indicou hiperplasia ductal atípica. Qual a conduta mais adequada?

(A) Repetir a biópsia com punção por agulha fina.
(B) Repetir a mamografia em 6 meses.
(C) Realizar uma ressonância magnética.
(D) Realizar a exérese cirúrgica da lesão

---

12. Paciente feminina, de 60 anos, veio à consulta queixando-se de nódulo palpável no quadrante superior externo (QSE) da mama esquerda. A mamografia mostrou uma assimetria focal em QSE (BI-RADS 0), e a ultrassonografia, um nódulo irregular, com sombra acústica (BI-RADS 5) (imagem abaixo). Ao exame físico, visualizou-se área de retração no QSE e palpou-se nódulo endurecido com limites imprecisos. A paciente foi submetida a biópsia por agulha grossa guiada por ultrassonografia. O exame anatomopatológico indicou *tecido mamário benigno com alterações fibrocísticas e hiperplasia ductal – sem evidência de malignidade*.

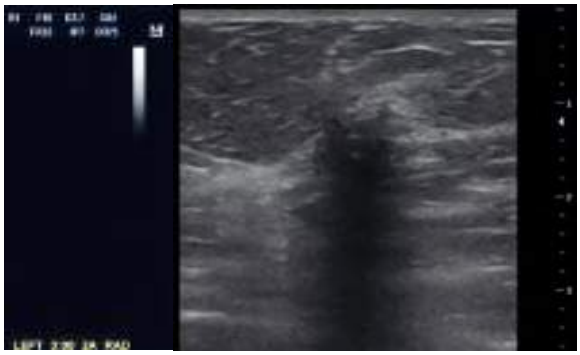

O manejo mais apropriado para a paciente é realizar

(A) revisão anual de rotina.
(B) ultrassonografia mamária em 6 meses.
(C) punção aspirativa com agulha fina guiada por ultrassonografia.
(D) excisão cirúrgica ou solicitar nova biópsia com agulha grossa.

---

13. Assinale a assertiva correta sobre o tratamento do câncer de mama invasor.

(A) No câncer de mama inflamatório, o tratamento primário é cirúrgico.
(B) O carcinoma de mama triplo-negativo tem pouca resposta a quimioterapia neoadjuvante quando comparado a outros tipos de câncer de mama.
(C) Em tumores HER-2 positivos > 1,0 cm, trastuzumabe é sempre adicionado ao tratamento sistêmico.
(D) Em tumores luminais, a terapia com anastrozol pode ser indicada para pacientes na menacme.

---

14. Paciente de 40 anos na menacme veio à consulta após tratamento cirúrgico conservador da mama esquerda e biópsia de linfonodo sentinela, procedimentos realizados por meio do Sistema Único de Saúde. O estadiamento patológico foi pT1apN0M0. Qual a sequência de tratamentos a ser iniciada após o procedimento cirúrgico?

(A) Radioterapia, quimioterapia e anastrozol
(B) Radioterapia e tamoxifeno
(C) Quimioterapia e tamoxifeno
(D) Quimioterapia e anastrozol

15. Gestante com 20 semanas de gestação veio à consulta com diagnóstico de carcinoma ductal invasor grau 3, apresentando receptores hormonais positivos, expressão de HER-2 três cruzes e Ki-67 de 90%. Ao exame, palpou-se nódulo de 4,5 cm no quadrante superior medial da mama esquerda. Na axila, foram palpados linfonodos fusionados. Após exames de estadiamento, não foi identificada disseminação sistêmica. Em relação ao tratamento da paciente, assinale a assertiva correta.

(A) A sequência de tratamento compreende cirurgia conservadora, quimioterapia com trastuzumabe e radioterapia.
(B) A quimioterapia neoadjuvante não deve incluir o trastuzumabe.
(C) Está indicada mastectomia com esvaziamento axilar.
(D) Está indicada mastectomia com biópsia de linfonodo sentinela com uso de azul patente.

---

16. Que sinal, dentre os abaixo, em um paciente adulto com insuficiência respiratória aguda, exige avaliação imediata de via aérea para possível intubação orotraqueal?

(A) Retração da musculatura intercostal
(B) Taquipneia
(C) Sibilos expiratórios
(D) Hipocratismo digital

---

17. Assinale a assertiva correta sobre distúrbios eletrolíticos moderados a graves no pós-operatório.

(A) A reposição enteral ocorre de forma mais confiável e mais rápida do que a reposição intravenosa.
(B) Irrigação vesical contínua, íleo adinâmico e terapia nutricional parenteral são causas remotas desses distúrbios.
(C) Potássio pode ser pouco tolerado em reposição por via oral devido a náuseas, vômitos e dor abdominal.
(D) Cálcio e magnésio podem ser pouco tolerados em reposição por via oral devido a náuseas e constipação.

---

18. Assinale a assertiva correta sobre a resposta metabólica ao estresse cirúrgico.

(A) A liberação de aldosterona contribui para a hipomagnesemia.
(B) Durante e após a cirurgia, há bloqueio na liberação do hormônio antidiurético.
(C) A administração de grandes volumes de cristaloides pode levar a hipernatremia e hiperpotassemia.
(D) A acidose metabólica é comum, sobretudo em pacientes com vômitos e sonda nasogástrica com drenagem volumosa.

19. Assinale a assertiva **incorreta** sobre a anatomia cirúrgica e suas possíveis complicações.

(A) A lesão do nervo obturador na fossa obturadora, durante a linfadenectomia pélvica, pode resultar em dor e/ou perda da sensibilidade na parte medial da coxa e perda motora dos músculos adutores.
(B) A lesão do plexo hipogástrico durante a histerectomia radical pode resultar em disfunções vesical e sexual.
(C) A lesão da artéria epigástrica inferior, ramo da ilíaca interna, pode ocorrer na colocação de trocarte lateral em cirurgia laparoscópica.
(D) A maioria das lesões ureterais resultam de cirurgias ginecológicas, predominantemente durante a histerectomia laparoscópica.

---

20. Pesquisadores planejaram avaliar a associação entre duração de viagens aéreas superiores a 8 horas e trombose venosa profunda (TVP). Definiram que um estudo de casos e controles seria apropriado devido à raridade do desfecho. Contudo, para avaliar melhor temporalidade e gradiente biológico, outro grupo sugeriu realizar um estudo de coorte prospectivamente planejado. Qual a principal vantagem do estudo de coorte nesse contexto?

(A) Possibilidade de estimar a incidência da TVP entre pessoas expostas e não expostas.
(B) Menor tempo e menor custo do que o estudo de casos e controles.
(C) Maior eficiência para estudar desfechos incomuns.
(D) Garantia de ausência de vieses de seleção.

HOSPITAL DE CLÍNICAS DE PORTO ALEGRE

PROCESSO SELETIVO PÚBLICO PARA PROGRAMAS DE RESIDÊNCIA MÉDICA/2026

ÁREA DE ATUAÇÃO

MEDICINA PALIATIVA

Nome: _____

Nº de Inscrição: | | | | | | |

Instruções

- Confira o material recebido (CARTÃO DE RESPOSTAS e CADERNO DE QUESTÕES); se houver falha, solicite a substituição ao fiscal da sala.
- Após conferir seus dados no CARTÃO DE RESPOSTAS (NOME, Nº de INSCRIÇÃO e PROGRAMA DE RESIDÊNCIA MÉDICA), assine no local indicado.
- Este caderno contém **20 questões de múltipla escolha**, com quatro alternativas (**A**, **B**, **C** e **D**).
- Preencha o CARTÃO DE RESPOSTAS, único documento válido para correção da prova objetiva, com bastante atenção, à caneta esferográfica (ponta grossa, tinta azul ou preta), marcando uma única alternativa em cada questão.
- Verifique, no CARTÃO DE RESPOSTAS, as instruções para preenchimento. Sob nenhuma circunstância, o CARTÃO DE RESPOSTAS será substituído devido a erro, desatenção ou falha no preenchimento por parte do candidato.
- Durante a realização da prova, estão vedados o empréstimo de materiais, a comunicação entre candidatos ou terceiros, a utilização de quaisquer dispositivos, como máquina calculadora e/ou similares, livros, anotações, réguas de cálculo, impressos ou qualquer outro material de consulta.
- A prova objetiva terá duração de **até 3 horas**, incluído o tempo para preenchimento do CARTÃO DE RESPOSTAS.
- Após o início da prova, o candidato deverá permanecer na sala pelo **tempo mínimo de 60 minutos**.
- Ao terminar a prova, o candidato devolverá ao fiscal da sala o CARTÃO DE RESPOSTAS.
- O candidato só poderá levar o CADERNO DE QUESTÕES **quando estiver faltando 60 minutos para o término do tempo total de duração da prova**. Por razões de segurança, o candidato que sair antes desse horário não poderá copiar suas respostas.
- Os dois últimos candidatos de cada sala de prova deverão permanecer no recinto, a fim de acompanhar o lacre do material, quando então poderão retirar-se do local após concluído o procedimento.

DIREITOS AUTORAIS RESERVADOS. PROIBIDA A REPRODUÇÃO, AINDA QUE PARCIAL, SEM AUTORIZAÇÃO PRÉVIA.

01. Paciente masculino, de 68 anos com câncer de pulmão metastático, em cuidados paliativos, vinha fazendo uso de morfina oral (30 mg, a cada 4 horas) e morfina de resgate. Após 10 dias com essa posologia, apresentou náuseas, constipação (há 4 dias), sonolência e confusão mental. Qual a conduta mais adequada?

(A) Não prescrever laxantes, pois devem ser usados apenas se houver distensão abdominal.
(B) Suspender a morfina de resgate para evitar acúmulo e piora da sedação.
(C) Reduzir a dose de morfina e considerar rotação de opioides se os sintomas persistirem.
(D) Aumentar a dose basal de morfina para garantir analgesia contínua e evitar resgates.

---

02. Com base na Resolução CFM nº 1.995/2012, que regulamenta as diretivas antecipadas de vontade (DAV), assinale a assertiva correta.

(A) O desejo dos familiares deve prevalecer sobre a DAV se o paciente estiver inconsciente.
(B) O médico pode desconsiderar a DAV se ela contrariar princípios do Código de Ética Médica.
(C) O médico só pode seguir a DAV se houver designação formal de representante legal.
(D) Em caso de conflito entre familiares, o médico deve seguir a opinião do parente mais próximo.

---

03. A Escala de Avaliação de Dor em Demência Avançada (*PAINAD*) é indicada para avaliar dor em pacientes com demência avançada que não conseguem se expressar verbalmente. Baseia-se na observação de comportamentos. Assinale a alternativa que contém apenas itens da Escala *PAINAD*.

(A) Expressão facial, frequência cardíaca, resposta pupilar, rigidez muscular
(B) Pressão arterial, vocalização, nível de consciência, adaptação à rotina
(C) Frequência respiratória, postura, interação social, expressão facial
(D) Respiração, vocalização negativa, expressão facial, linguagem corporal, consolabilidade

---

04. Paciente masculino, de 76 anos, com neoplasia avançada e internação prolongada, apresentou início súbito de agitação, inquietação, inversão do ciclo sono-vigília e fala desconexa. Ao exame, estava desorientado no tempo e espaço, com flutuação da atenção ao longo do dia. Qual a conduta mais adequada?

(A) Iniciar antipsicótico típico e investigar causas reversíveis.
(B) Aumentar sedação com benzodiazepínicos e investigar causas reversíveis.
(C) Tratar como depressão e iniciar antidepressivo.
(D) Reforçar contenção física e postergar investigação.

05. Paciente masculino, de 72 anos, com doença pulmonar obstrutiva crônica avançada, em cuidados paliativos, apresentou dispneia intensa em repouso, sem hipoxemia significativa. Após início de morfina em baixa dose, relatou melhora do desconforto respiratório. Assinale a alternativa que contempla o principal mecanismo pelo qual a morfina reduz a sensação de dispneia.

(A) Aumentar o débito cardíaco e melhorar a perfusão pulmonar.
(B) Reduzir a frequência respiratória e a resposta ventilatória ao CO_2.
(C) Atuar como broncodilatador nos receptores beta-adrenérgicos.
(D) Melhorar diretamente a oxigenação tecidual periférica.

---

06. Hipodermóclise é uma técnica eficaz que utiliza a via subcutânea para administração de fármacos em pacientes em cuidados paliativos. Entretanto, há situações clínicas que contraindicam seu uso. Qual das condições abaixo representa uma **contraindicação** a hipodermóclise?

(A) Paciente em uso de antieméticos para controle de sintomas
(B) Paciente desidratado, sem acesso venoso periférico
(C) Paciente com edema leve em extremidade superior
(D) Paciente em caquexia extrema

---

07. Paciente masculino, de 68 anos, com câncer pancreático avançado e expectativa de vida inferior a 2 meses, está lúcido e relata tristeza profunda, anedonia, insônia e desejo de morrer. Qual a conduta farmacológica mais adequada para esse cenário?

(A) Iniciar sertralina em dose plena para resposta em médio prazo.
(B) Prescrever haloperidol para controle da ideação depressiva.
(C) Utilizar escitalopram em dose baixa com foco em melhora sintomática.
(D) Evitar antidepressivos, pois sintomas fazem parte do luto antecipatório.

---

08. Paciente oncológico em cuidados paliativos exclusivos está sendo avaliado. Para auxiliar nas decisões clínicas e prognósticas, utilizou-se a Escala de Performance Paliativa (*PPS*), que avalia cinco domínios: deambulação, atividade, autocuidados, ingesta e nível de consciência. Com base na Escala, qual das opções abaixo representa corretamente um paciente com *PPS* de 30%?

(A) Deambula com ajuda, faz parte dos autocuidados e ingere dieta sólida.
(B) Acamado, dependente total para autocuidados, consciente e com ingesta restrita a líquidos.
(C) Sentado na maior parte do dia, realiza parte dos autocuidados e ingere normalmente.
(D) Totalmente acamado, inconsciente e sem ingesta.

09. Paciente feminina, de 62 anos, com câncer de colo uterino localmente avançado, com invasão para estruturas pélvicas e compressão ureteral bilateral, foi internada por dor intensa na pelve inferior e região hipogástrica, de padrão contínuo, em cólica, com irradiação para região sacral e medial das coxas. Relatou que a dor piorava ao evacuar e ao caminhar, prejudicando seu sono e sua mobilidade. Recebeu opioides em altas doses por via oral, associados a anticonvulsivantes e antidepressivos, com alívio apenas parcial. A equipe de Cuidados Paliativos foi consultada devido à dor refratária. Considerando a falha das estratégias farmacológicas e a localização da dor, qual das intervenções abaixo é a mais apropriada no manejo do caso?

(A) Rizotomia lombossacral percutânea
(B) Bloqueio do nervo pudendo bilateral
(C) Bloqueio do plexo celíaco
(D) Bloqueio do plexo mesentérico inferior

---

10. Paciente masculino, de 85 anos, internado com diagnóstico recente de câncer de reto, metástases hepáticas extensas e ascite abdominal, apresentou náuseas, vômitos e dor abdominal intermitentes. As equipes de Cirurgia e Oncologia determinaram que nenhuma intervenção modificadora da doença ou dos sintomas era viável, considerando a doença avançada e o estado clínico debilitado do paciente. Ao exame, o IMC era de 18 kg/m^2; a frequência cardíaca, de 102 bpm; a frequência respiratória, de 22 mpm, e a pressão arterial, de 88/64 mmHg. A última evacuação ocorrera há 3 dias. O paciente estava alerta e orientado. O escore da Escala de Performance Paliativa (*PPS*) era de 40%. A equipe de Cuidados Paliativos foi acionada pelo cirurgião responsável, que solicitou uma reunião com a família. Qual das seguintes ações da equipe de Cuidados Paliativos é mais importante durante essa reunião?

(A) Discutir o prognóstico com o paciente e a família.
(B) Explorar os valores e desejos do paciente em relação ao final de vida.
(C) Oferecer paracentese paliativa.
(D) Revisar com a família as decisões das equipes cirúrgica e oncológica.

---

11. Que sinal, dentre os abaixo, em um paciente adulto com insuficiência respiratória aguda, exige a avaliação imediata de via aérea para possível intubação orotraqueal?

(A) Retração da musculatura intercostal
(B) Taquipneia
(C) Sibilos expiratórios
(D) Hipocratismo digital

---

12. Paciente masculino, de 69 anos, com história de infarto do miocárdio, hipertensão arterial e dislipidemia, compareceu à consulta de revisão trazendo exames laboratoriais recentes, dentre os quais constava o perfil lipídico alterado. Vinha em uso apenas de AAS e enalapril. Qual das opções abaixo representa a conduta mais adequada para o tratamento da dislipidemia do paciente?

(A) Iniciar estatina de moderada intensidade e reavaliar o perfil lipídico em 6 meses, com meta de LDL-colesterol < 100 mg/dl.
(B) Prescrever estatina de alta intensidade, com meta de LDL-colesterol < 70 mg/dl, e considerar ezetimiba apenas se houver intolerância a estatina.
(C) Iniciar estatina de alta intensidade, com meta de LDL-colesterol < 55 mg/dl e redução de, pelo menos, 50% dos níveis basais; se a meta não for atingida, adicionar ezetimiba.
(D) Tratar apenas se os níveis de LDL-colesterol forem > 130 mg/dl, com foco principal na mudança do estilo de vida e acompanhamento anual.

---

13. Assinale a assertiva correta sobre o diagnóstico do diabetes melito.

(A) O ponto de corte de 209 mg/dl em 1 hora no teste oral com glicose sugere o diagnóstico.
(B) Não é necessário jejum para realização do teste de tolerância à glicose oral.
(C) O valor da glicose plasmática em jejum que sugere a presença de diabetes melito é 136 mg/dl.
(D) Duas dosagens de hemoglobina glicada com resultado ≥ 6% confirmam o diagnóstico.

---

14. Assinale a alternativa que preenche, correta e respectivamente, as lacunas do parágrafo abaixo.

Paciente masculino, de 78 anos, procurou a Emergência por febre, dor e diarreia pastosa, quadro iniciado há 4 dias (8 episódios/dia em pequena quantidade, associados a urgência e incontinência fecais, sem sangue ou pus visíveis). Informou internação recente por infecção urinária, tendo recebido antibioticoterapia de amplo espectro por via intravenosa, seguida de dose equivalente por via oral, tratamento finalizado há 3 dias. À chegada, apresentava temperatura axilar de 37,8º C e pressão arterial de 110/72 mmHg; a oximetria de pulso indicou saturação de oxigênio de 97% em ar ambiente. O exame físico mostrou mucosas coradas, algo desidratadas, e dor somente à palpação profunda do quadrante inferior esquerdo do abdômen. Pode-se afirmar que o quadro clínico é de **.....**, de etiologia **.....**, sendo mandatória coleta de fezes de emergência para excluir **.....** .

(A) diarreia aguda – parasitária – *Cyclospora sp*
(B) diarreia aguda – bacteriana – *Clostridioides difficile*
(C) diarreia persistente – bacteriana – *Bacillus cereus*
(D) diarreia persistente – viral – *Rotavirus*

15. Paciente feminina, de 82 anos, realizou procedimento cirúrgico por fratura de colo de fêmur. No 2º dia pós-operatório, passou a apresentar alteração do estado mental, com flutuação ao longo do dia, e agitação psicomotora. Em seu histórico, constavam diabetes melito, hipertensão arterial e dislipidemia, em tratamento. Fazia também uso de antidepressivos. Com base no quadro, assinale a assertiva correta.

(A) O desenvolvimento de *delirium* nesse cenário é um fator de risco para o desenvolvimento de demência nos próximos anos.
(B) O uso de opioides está contraindicado para o manejo da dor de idosos no contexto hospitalar pelo risco elevado de *delirium*.
(C) O diagnóstico de *delirium* será estabelecido pela documentação de alteração na memória recente por meio da aplicação do Mini Exame do Estado Mental.
(D) Devido à associação de *delirium* com polifarmácia, os medicamentos em uso devem ser suspensos até a elucidação da etiologia mais provável.

---

16. Paciente masculino, de 38 anos, sem comorbidades conhecidas, procurou atendimento após apresentar sangramento nasal espontâneo e gengivorragia ao escovar os dentes. Não havia história de uso de anticoagulantes ou antiagregantes. O exame físico revelou petéquias nos membros inferiores. Considerando o mecanismo da hemostasia, que alteração, dentre as abaixo, é a mais compatível com o quadro apresentado?

(A) Deficiência de fator VIII
(B) Trombocitopenia
(C) Deficiência de vitamina K
(D) Coagulação intravascular disseminada

---

17. Paciente masculino, de 20 anos, com diabetes melito tipo 1, foi trazido à Emergência por vir apresentando poliúria, dor abdominal, náuseas e vômitos há 24 horas. Relatou ter feito, no dia anterior, consumo abusivo de álcool. Ao exame físico, encontrava-se muito desidratado, taquipneico, com respiração de Kussmaul, hálito cetônico e temperatura axilar de 38º C. Os exames laboratoriais revelaram glicemia de 480 mg/dl, pH de 7,15, bicarbonato de 8 mEq/l, cetonemia positiva, leucocitose e elevação do nível de amilase. Considerando o diagnóstico de acidose metabólica por ânion *gap* aumentado, foram prontamente iniciadas reposição volêmica, insulinoterapia intravenosa contínua e monitorização intensiva. Com base no quadro, assinale a assertiva correta.

(A) Pancreatite aguda é a causa mais provável da descompensação da cetoacidose.
(B) Hiperglicemia marcada não ajuda no diagnóstico diferencial entre cetoacidose diabética e cetoacidose alcoólica.
(C) Bicarbonato de sódio deve ser prontamente administrado.
(D) Todo o quadro pode ser explicado pela cetoacidose diabética.

18. Paciente masculino, de 68 anos, com histórico de hipertensão arterial, diabetes melito e tabagismo, foi admitido na Emergência após início súbito (há 1 hora) de hemiparesia direita e afasia. Ao exame, apresentava *NIHSS* 12. Tomografia computadorizada de crânio não mostrou sinais de hemorragia. Angiotomografia revelou oclusão da artéria cerebral média à esquerda. O hospital dispunha de trombólise intravenosa e de equipe capacitada para realização de trombectomia mecânica. Qual a conduta a ser adotada?

(A) Realizar trombólise intravenosa com alteplase, pois trombectomia não traz benefício adicional.
(B) Realizar trombectomia mecânica sem trombólise, pois *NIHSS* elevado já indica benefício.
(C) Iniciar trombólise intravenosa com alteplase e encaminhar o paciente imediatamente para trombectomia mecânica.
(D) Não realizar reperfusão; iniciar apenas administração de antiagregante plaquetário e aguardar a evolução clínica.

---

19. Paciente feminina, de 72 anos, com dislipidemia e hipertensão arterial (uso regular de sinvastatina e hidroclorotiazida), buscou atendimento por dor no joelho direito, iniciada há 6 meses, com limitação funcional. Referiu episódios de dor em ambos os joelhos há mais de 5 anos, com duração de poucas semanas, que aliviavam com repouso. O IMC era de 35 kg/m^2. Ao exame, identificaram-se aumento de volume endurecido em ambos os joelhos, discreto calor local e dor à palpação de linhas articulares, sem dor à mobilização passiva. Com base na principal hipótese diagnóstica, assinale a assertiva correta.

(A) Suplementação com altas doses de vitamina D deve ser iniciada.
(B) Redução de peso deve ser proposta para melhora funcional e da dor.
(C) Exercício físico está contraindicado pelo risco de agravamento da lesão.
(D) Uso regular de palmilhas está indicado para correção do dano estrutural.

---

20. Adolescente de 14 anos com asma consultou por não estar respondendo à medicação de controle (formoterol 6 mcg + budesonida 200 mcg, 1 cápsula, 2 vezes/dia). Assinale a alternativa que descreve uma técnica inalatória inadequada, justificando o mau controle da doença.

(A) Fazer a inalação de forma lenta e gradual.
(B) Esvaziar os pulmões antes da inalação.
(C) Inalar exclusivamente pela boca.
(D) Fazer apneia de 10 segundos após a inalação.

HOSPITAL DE CLÍNICAS DE PORTO ALEGRE

PROCESSO SELETIVO PÚBLICO PARA PROGRAMAS DE RESIDÊNCIA MÉDICA/2026

ÁREA DE ATUAÇÃO

NEUROFISIOLOGIA CLÍNICA

Nome: _____

Nº de Inscrição: | | | | | | |

Instruções

- Confira o material recebido (CARTÃO DE RESPOSTAS e CADERNO DE QUESTÕES); se houver falha, solicite a substituição ao fiscal da sala.
- Após conferir seus dados no CARTÃO DE RESPOSTAS (NOME, Nº de INSCRIÇÃO e PROGRAMA DE RESIDÊNCIA MÉDICA), assine no local indicado.
- Este caderno contém **20 questões de múltipla escolha**, com quatro alternativas (**A**, **B**, **C** e **D**).
- Preencha o CARTÃO DE RESPOSTAS, único documento válido para correção da prova objetiva, com bastante atenção, à caneta esferográfica (ponta grossa, tinta azul ou preta), marcando uma única alternativa em cada questão.
- Verifique, no CARTÃO DE RESPOSTAS, as instruções para preenchimento. Sob nenhuma circunstância, o CARTÃO DE RESPOSTAS será substituído devido a erro, desatenção ou falha no preenchimento por parte do candidato.
- Durante a realização da prova, estão vedados o empréstimo de materiais, a comunicação entre candidatos ou terceiros, a utilização de quaisquer dispositivos, como máquina calculadora e/ou similares, livros, anotações, réguas de cálculo, impressos ou qualquer outro material de consulta.
- A prova objetiva terá duração de **até 3 horas**, incluído o tempo para preenchimento do CARTÃO DE RESPOSTAS.
- Após o início da prova, o candidato deverá permanecer na sala pelo **tempo mínimo de 60 minutos**.
- Ao terminar a prova, o candidato devolverá ao fiscal da sala o CARTÃO DE RESPOSTAS.
- O candidato só poderá levar o CADERNO DE QUESTÕES **quando estiver faltando 60 minutos para o término do tempo total de duração da prova**. Por razões de segurança, o candidato que sair antes desse horário não poderá copiar suas respostas.
- Os dois últimos candidatos de cada sala de prova deverão permanecer no recinto, a fim de acompanhar o lacre do material, quando então poderão retirar-se do local após concluído o procedimento.

DIREITOS AUTORAIS RESERVADOS. PROIBIDA A REPRODUÇÃO, AINDA QUE PARCIAL, SEM AUTORIZAÇÃO PRÉVIA.

01. Paciente masculino, de 25 anos, vinha apresentando, desde os 15 anos, episódios recorrentes de sensação epigástrica ascendente desagradável, alteração de consciência caracterizada por ficar parado com olhar fixo, acompanhada de movimentos automatizados nas extremidades, principalmente nas mãos e na boca. Eletroencefalogramas (EEGs) interictais revelaram descargas epileptiformes em ambas as regiões temporais. Já fez uso de doses máximas toleradas de fenitoína e, posteriormente, de carbamazepina, sem controle das crises. Qual a próxima conduta?

(A) Início de etossuximida, considerando prováveis crises de ausência.
(B) Avaliação pré-operatória para possibilidades cirúrgicas, considerando epilepsia do lobo temporal.
(C) Associação de levetiracetam, topiramato ou lamotrigina ao esquema terapêutico, sem necessidade de investigação para tratamento cirúrgico, uma vez que o paciente apresenta descargas bilaterais aos EEGs.
(D) O diagnóstico é crise não epiléptica (CNEP), sem necessidade de tratamento com medicamentos anticonvulsivos.

---

02. Criança de 7 anos vinha apresentando crises de tipo mioclônicas ao acordar que, às vezes, evoluíam para crises tônico-clônicas generalizadas. Eletroencefalogramas interictais mostraram descargas do tipo poli-ponta-onda, difusas, simétricas e bilaterais de 4-6 Hz, com predominância frontocentral. Qual o diagnóstico mais provável?

(A) Doença de Lennox-Gastaut
(B) Epilepsia de ausência infantil
(C) Epilepsia de lobo frontal
(D) Epilepsia mioclônica juvenil precoce

---

03. Durante estudo polissonográfico, qual achado diferencial é o mais específico para o distúrbio comportamental do sono REM?

(A) Presença de episódios de agitação motora com movimentos complexos durante o sono REM, com eletroencefalograma (EEG) preservado
(B) Exclusão de episódios de parassonia durante o sono profundo
(C) EEG com padrão de ondas de alta frequência durante episódios de agressividade
(D) Redução da atividade do sono REM

---

04. Paciente de 72 anos, previamente hígido, vinha apresentando declínio intelectual gradual e alucinações visuais complexas. A esposa referiu a ocorrência de episódios de movimentos bruscos durante o sono. Qual o diagnóstico mais provável?

(A) Doença de Alzheimer
(B) Demência vascular
(C) Demência com corpos de Lewy
(D) Doença de Huntington

---

05. Paciente masculino, de 17 anos, foi trazido à consulta por atraso no desenvolvimento neuropsicomotor, dificuldades de aprendizagem, deficiência intelectual e crises epilépticas. Ao exame, apresentava pequenos nódulos na face, especialmente na região maxilar, compatíveis com angiofibromas, e manchas hipopigmentadas no tórax. A ressonância magnética do cérebro revelou tubérculos corticais e nódulos subependimários. Que alteração eletroencefalográfica, dentre as abaixo, mais provavelmente será encontrada no paciente?

(A) Pontas-onda fantasmas de 6 Hz
(B) Ondas agudas multifocais
(C) Atividade de ponta-onda centrotemporal benigna
(D) Ondas delta simétricas bioccipitais

---

06. Qual tipo de epilepsia é caracteristicamente suscetível a fotossensibilidade, especialmente em adolescentes?

(A) Epilepsia mioclônica juvenil
(B) Epilepsia de ausência da infância
(C) Epilepsia rolândica benigna
(D) Epilepsia de lobo frontal

---

07. Paciente feminina, de 25 anos, previamente hígida, veio à consulta por ter acordado com diplopia. Ao exame neurológico, identificou-se uma alteração no movimento ocular que diminuía a capacidade de o olho esquerdo abduzir quando ela realizava a mirada para o lado direito. A abdução do olho direito estava preservada, porém apresentava nistagmo. Qual a principal hipótese diagnóstica?

(A) *Miastenia gravis*
(B) Síndrome de Lambert-Eaton
(C) Esclerose múltipla
(D) Glioma de baixo grau de tronco cerebral

---

08. Qual a principal vantagem que a videoeletroencefalografia prolongada oferece sobre os métodos tradicionais de eletroencefalografia de curta duração?

(A) Reduzir a necessidade de imagens de ressonância magnética.
(B) Aumentar a detecção de crises não epilépticas psicogênicas.
(C) Poder localizar com exatidão a zona epileptogênica.
(D) Eliminar a necessidade de eletrocorticografia.

---

09. Em um paciente com dermatomiosite, qual achado cutâneo clássico pode preceder a fraqueza muscular e serve como marcador clínico diagnóstico?

(A) Pápulas de Gottron
(B) Púrpura linear
(C) Eritema nodoso
(D) Urticária

10. Paciente feminina, de 53 anos, foi trazida à consulta em razão de queixas de perda de memória, que pioraram rapidamente, associadas a mioclonias. Os familiares informaram que em alguns meses não era mais capaz de autocuidados. Os exames séricos iniciais usuais solicitados em quadros de demência e o exame do líquor foram normais. Ressonância magnética evidenciou áreas de alto sinal no córtex cerebral, putâmen e núcleo caudado, nas sequências FLAIR e DWI. Que alteração de eletroencefalografia, dentre as abaixo, é mais comumente vista em pacientes com essa doença?

(A) Padrão de ritmo alfa monomorfo
(B) Atividade beta difusa
(C) Atividade theta frontotemporal
(D) Complexos periódicos de ponta-onda

---

11. Ao realizar-se eletromiografia com estimulação repetitiva de baixa frequência em um paciente com suspeita de síndrome miastênica de Lambert-Eaton, qual alteração esperada dos potenciais de ação muscular compostos pode auxiliar no diagnóstico?

(A) Aumento gradual das amplitudes dos potenciais de ação
(B) Queda incrementada < 10% nas amplitudes
(C) Aumento das latências motoras
(D) Diminuição progressiva nas amplitudes dos potenciais de ação

---

12. Paciente masculino, de 75 anos, que sofrera um acidente cerebrovascular hemorrágico há 1 ano, veio à consulta de revisão no Ambulatório, quando apresentou uma crise tônico-clônica generalizada, com 4 minutos de duração. Foi rapidamente atendido e submetido a um exame eletroencefalográfico logo a seguir. Qual o padrão mais esperado para esse exame, realizado no período pós-ictal imediato?

(A) Atividade delta generalizada
(B) Ritmo alfa aumentado
(C) Um padrão de surto-supressão
(D) Um padrão de ponta-onda lenta contínuo

---

13. Paciente masculino, de 62 anos, com hipertensão arterial e diabetes melito, foi trazido à Emergência queixando-se de vertigem, perda de sensibilidade dolorosa no lado direito da face, rouquidão e dificuldade para deglutir. Ao exame neurológico, foram observados leve ptose palpebral à direita, nistagmo e diminuição de sensibilidade álgica no lado esquerdo do corpo. Esses achados são característicos da

(A) Síndrome de Millard-Gubler.
(B) Síndrome de Weber.
(C) Síndrome de Horner.
(D) Síndrome de Wallenberg.

14. Paciente masculino, de 60 anos, veio à consulta por perda progressiva de força ao caminhar e perda de peso. Ao exame neurológico, apresentava fraqueza com reflexos tendinosos profundos aumentados e espasticidade em alguns músculos, além de diminuição de reflexos associada à atrofia muscular em outros. Havia fasciculações generalizadas. Não foram constatadas outras alterações ao exame neurológico. Considerando a hipótese diagnóstica de esclerose lateral amiotrófica (ELA), qual dos achados clínicos abaixo reflete o envolvimento dos neurônios motores superiores no paciente?

(A) Fasciculações generalizadas
(B) Hipertrofia muscular
(C) Espasticidade
(D) Miotonia

---

15. Paciente feminina, de 50 anos, com história de enxaqueca, veio à Emergência queixando-se de fraqueza súbita e transitória do membro superior esquerdo. Informou que os sintomas haviam sido precedidos por uma forte dor de cabeça hemicraniana direita, náuseas e vômitos, além de aura visual. A ressonância magnética do cérebro não revelou anormalidades. A paciente foi internada e submetida a uma extensa investigação neurológica, que foi normal. Uma ultrassonografia transesofágica evidenciou forâmen oval patente. Qual o diagnóstico mais provável?

(A) Acidente vascular cerebral cardioembólico
(B) Enxaqueca complicada
(C) Tromboangeíte obliterante
(D) Síndrome da encefalopatia posterior reversível

---

16. Paciente alcoolista, de 57 anos, com cirrose, foi internado na UTI com confusão mental e diminuição do sensório após sangramento digestivo. Considerando a hipótese diagnóstica de encefalopatia hepática, foi solicitada uma eletroencefalografia (EEG) para auxiliar na confirmação. Nessa situação, qual o achado mais provável dessa EEG?

(A) Descargas epileptiformes laterais periódicas (PLED)
(B) Padrão de surto-supressão
(C) Descarga do tipo ponta-onda generalizada
(D) Desorganização dos ritmos de base com ondas trifásicas generalizadas

---

17. Qual das características abaixo é distintiva do padrão de fraqueza muscular em pacientes com *miastenia gravis*, podendo auxiliar no diagnóstico clínico dessa patologia?

(A) Fraqueza facial e ocular, predominantemente
(B) Fraqueza distal simétrica, predominantemente
(C) Fraqueza rizomélica, predominantemente
(D) Fraqueza predominante da musculatura escapular e pélvica

18. Paciente masculino, de 75 anos, previamente hígido, consultou por quadro de alteração de marcha caracterizada por passos lentos e titubeantes, declínio cognitivo e incontinência urinária, que vinha progredindo ao longo do último ano. O filho relatou a ocorrência de episódios de congelamento de marcha. A ressonância magnética do cérebro revelou ventrículos aumentados desproporcionalmente à atrofia cortical. Que intervenção, dentre as abaixo, pode melhorar a condição do paciente?

(A) Iniciar tratamento com levodopa.
(B) Iniciar tratamento com inibidores da acetilcolinesterase.
(C) Iniciar tratamento com antidepressivos tricíclicos para a incontinência urinária e para as alterações comportamentais.
(D) Avaliar a possibilidade de derivação ventrículo-peritoneal.

---

19. Na narcolepsia, que alteração, dentre as abaixo, é característica da disfunção do sistema de sono-vigília?

(A) Aumento de serotonina no tronco encefálico
(B) Perda de neurônios produtores de orexina no hipotálamo lateral
(C) Excessiva liberação de GABA nas áreas corticais
(D) Aumento da atividade de canais de potássio ATP-dependentes

---

20. Qual dos biomarcadores abaixo é o mais comumente encontrado nas encefalites autoimunes?

(A) Aumento dos níveis de lactato no LCR
(B) Presença de anticorpos antirreceptor de GABA
(C) Presença de anticorpos antirreceptor de glutamato do tipo NMDA
(D) Presença de anticorpos anti-LGI1

HOSPITAL DE CLÍNICAS DE PORTO ALEGRE

PROCESSO SELETIVO PÚBLICO PARA

PROGRAMAS DE RESIDÊNCIA MÉDICA/2026

ESPECIALIDADE MÉDICA

ONCOLOGIA PEDIÁTRICA

ÁREAS DE ATUAÇÃO

EMERGÊNCIA PEDIÁTRICA, GASTROENTEROLOGIA PEDIÁTRICA, HEMATOLOGIA E HEMOTERAPIA PEDIÁTRICA, MEDICINA INTENSIVA PEDIÁTRICA, NEONATOLOGIA, NEUROLOGIA PEDIÁTRICA, PNEUMOLOGIA PEDIÁTRICA E REUMATOLOGIA PEDIÁTRICA

Nome: _____

Nº de Inscrição: | | | | | | |

Instruções

- Confira o material recebido (CARTÃO DE RESPOSTAS e CADERNO DE QUESTÕES); se houver falha, solicite a substituição ao fiscal da sala.
- Após conferir seus dados no CARTÃO DE RESPOSTAS (NOME, Nº de INSCRIÇÃO e PROGRAMA DE RESIDÊNCIA MÉDICA), assine no local indicado.
- Este caderno contém **30 questões de múltipla escolha**, com quatro alternativas (**A**, **B**, **C** e **D**).
- Preencha o CARTÃO DE RESPOSTAS, único documento válido para correção da prova objetiva, com bastante atenção, à caneta esferográfica (ponta grossa, tinta azul ou preta), marcando uma única alternativa em cada questão.
- Verifique, no CARTÃO DE RESPOSTAS, as instruções para preenchimento. Sob nenhuma circunstância, o CARTÃO DE RESPOSTAS será substituído devido a erro, desatenção ou falha no preenchimento por parte do candidato.
- Durante a realização da prova, estão vedados o empréstimo de materiais, a comunicação entre candidatos ou terceiros, a utilização de quaisquer dispositivos, como máquina calculadora e/ou similares, livros, anotações, réguas de cálculo, impressos ou qualquer outro material de consulta.
- A prova objetiva terá duração de **até 3 horas**, incluído o tempo para preenchimento do CARTÃO DE RESPOSTAS.
- Após o início da prova, o candidato deverá permanecer na sala pelo **tempo mínimo de 60 minutos**.
- Ao terminar a prova, o candidato devolverá ao fiscal da sala o CARTÃO DE RESPOSTAS.
- O candidato só poderá levar o CADERNO DE QUESTÕES **quando estiver faltando 60 minutos para o término do tempo total de duração da prova**. Por razões de segurança, o candidato que sair antes desse horário não poderá copiar suas respostas.
- Os dois últimos candidatos de cada sala de prova deverão permanecer no recinto, a fim de acompanhar o lacre do material, quando então poderão retirar-se do local após concluído o procedimento.

DIREITOS AUTORAIS RESERVADOS. PROIBIDA A REPRODUÇÃO, AINDA QUE PARCIAL, SEM AUTORIZAÇÃO PRÉVIA.

01. Prematuro, pesando 1.200 g, com doença da membrana hialina e manifestações de insuficiência respiratória, necessitou de ventilação mecânica. A evolução clínica inicial foi satisfatória, com diminuição dos parâmetros do respirador. No 4º dia de vida, subitamente apresentou taquipneia, estertores crepitantes difusos e bilaterais, sopro sistólico na área infraclavicular esquerda (2+/4+) e má perfusão periférica. Tinha pulso periférico amplo. O fígado era facilmente palpável 5 cm abaixo do rebordo costal direito. Essa descompensação clínica provavelmente foi causada pela presença de

(A) padrão de circulação fetal.
(B) comunicação interatrial.
(C) persistência de canal arterioso.
(D) tetralogia de Fallot.

---

02. Recém-nascido apresentou leve desconforto respiratório nas primeiras horas de vida. Radiografia de tórax mostrou aumento da transparência no lobo superior esquerdo, com leve desvio do mediastino para o lado oposto. Qual o provável diagnóstico e qual a conduta inicial?

(A) Hiperinsuflação lobar congênita – observação
(B) Hérnia diafragmática – cirurgia de urgência
(C) Sequestro pulmonar – embolização arterial
(D) Malformação congênita das vias aéreas pulmonares – cirurgia de urgência

---

03. A triagem neonatal para hipotireoidismo congênito é feita com a dosagem de TSH em papel filtro entre o 3º e o 5º dias de vida. Utilizando esse método, que diagnóstico de hipotireoidismo congênito, dentre os abaixo, pode deixar de ser triado?

(A) Agenesia de tireoide
(B) Hipotireoidismo transitório
(C) Disormonogênese
(D) Hipotireoidismo central

---

04. Paciente com 24 horas de vida, nascido de parto vaginal, apresenta atipia genital (falo de 2 cm, meato uretral perineal, saliências labioescrotais parcialmente fundidas, enrugadas e pigmentadas; gônada palpável em saliência labioescrotal direita e não palpável à esquerda. A ultrassonografia pélvica mostrou hemiútero à esquerda, mas não se visualizou a gônada. O cariótipo identificado foi 45,X/46,XY. Realizou-se biópsia da gônada esquerda. O exame anatomopatológico revelou túbulos seminíferos e folículos. Com base nesses achados, qual o diagnóstico mais provável?

(A) Disgenesia gonadal pura
(B) Disgenesia gonadal mista
(C) Distúrbio da diferenciação sexual ovotesticular
(D) Síndrome de Turner

05. Criança com 2 dias de vida, nascida de parto vaginal sem intercorrências (idade gestacional de 39 semanas, peso ao nascimento de 2.200 g) apresentou icterícia, hepatoesplenomegalia, petéquias difusas e fontanela anterior abaulada. A mãe de 25 anos, G2P2, informou não ter feito pré-natal de forma adequada e ter tido quadro de febre e exantema não investigado durante a gestação. Os exames do neonato indicaram hemoglobina de 11 g/dl, 4.800 leucócitos/mm^3 (sem desvio à esquerda) e 98.000 plaquetas/mm^3. A ultrassonografia transfontanelar evidenciou diversas pequenas calcificações periventriculares. Com base no quadro, assinale a assertiva correta.

(A) O diagnóstico mais provável é toxoplasmose congênita, e o tratamento indicado é espiramicina.
(B) O quadro é compatível com sífilis congênita precoce, e o tratamento indicado é penicilina cristalina, intravenosa, por 10 dias.
(C) Os achados são compatíveis com citomegalovirose congênita, e o tratamento pode incluir ganciclovir ou valganciclovir.
(D) O diagnóstico mais provável é herpes congênito, e o tratamento indicado é aciclovir, intravenoso, por 21 dias.

---

06. Assinale a assertiva correta com base na recomendação da Sociedade Brasileira de Pediatria (SBP) para o uso de anticorpo monoclonal (nirsevimabe) na prevenção de infecções pelo vírus sincicial respiratório (VSR) em lactentes.

(A) A imunização deve ser realizada com a administração do anticorpo ao nascer, independentemente da sazonalidade.
(B) Crianças com menos de 2,0 kg devem receber dose de reforço 1 mês após primeira dose.
(C) A imunização com o anticorpo não deve ser coadministrada com outras vacinas do Calendário de Vacinação.
(D) Na segunda sazonalidade, a imunização deve ser realizada apenas em crianças de até 3 anos com maior risco.

---

07. Lactente masculino, de 2 meses, nascido a termo de parto vaginal sem intercorrências, foi trazido à Emergência por desconforto respiratório, quadro iniciado há 2 dias. A mãe informou ter percebido congestão nasal e tosse antes do surgimento de sinais de esforço respiratório. Negou febre e contato com pessoas com sintomas respiratórios. Ao exame físico, a criança encontrava-se em bom estado geral, com secreção mucopurulenta em ambos os olhos, boa perfusão periférica e leve tiragem subcostal; à ausculta pulmonar, constataram-se estertores crepitantes bilaterais. Radiografia de tórax revelou hiperinsuflação e opacidades intersticiais difusas. Leucograma não demonstrou leucocitose, mas mostrava eosinofilia (600 eosinófilos/mm^3). Que tratamento, dentre os abaixo, é o mais indicado?

(A) Lavagem nasal e ocular com soro fisiológico
(B) Nitazoxanida 15 mg/kg/dia, por via oral
(C) Amoxicilina 90 mg/kg/dia, por via oral
(D) Azitromicina 20 mg/kg/dia, por via oral

08. Lactente masculino, de 3 meses, foi trazido à consulta pelos pais por terem percebido que, em algumas ocasiões, os olhos do filho pareciam desalinhados. Relataram que o desvio era mais evidente quando a criança estava cansada ou olhando para objetos muito próximos. Ao exame, o reflexo de Brückner (Teste do Reflexo Vermelho) era simétrico, e o reflexo corneano, central em ambos os olhos. Não foram constatados sinais de anomalias oculares ou neurológicas. Qual a conduta mais apropriada?

(A) Orientar os pais sobre o estrabismo fisiológico e observar a evolução.
(B) Encaminhar a criança ao oftalmologista para prescrição de óculos com correção de hipermetropia total.
(C) Encaminhar a criança ao oftalmologista para realizar cirurgia de estrabismo.
(D) Solicitar ressonância magnética de crânio para excluir lesão intracraniana.

---

09. Menino de 3 meses, nascido de parto vaginal a termo sem intercorrências, em aleitamento materno exclusivo, foi internado por quadro clínico de choque circulatório e acidose metabólica. A mãe informou que, há 15 dias, a alimentação complementar fora iniciada (50 ml da fórmula láctea de partida em alguns períodos do dia) e que, há 1 dia, após uma mamadeira de 180 ml da fórmula láctea, o filho apresentara vômitos, fezes semilíquidas explosivas, esforço respiratório e cianose de extremidades. O hemograma indicou 13.500 leucócitos/mm^3, com 20% de segmentados e 10% de eosinófilos; a proteína C reativa era de 3,5 mg/l. Recebeu tratamento para sepse. Considerando a possibilidade de síndrome da enterocolite induzida por proteína alimentar (FPIES), a conduta diagnóstica mais adequada é realizar

(A) dosagem sérica de IgE específica para caseína, betalactoglobulina e alfalactoalbumina.
(B) teste de exclusão de proteína do leite de vaca e, em momento posterior, provocação oral assistida.
(C) endoscopia de esôfago-estômago-duodeno com biópsias.
(D) teste de contato alérgico (*patch test*) para proteína do leite de vaca.

10. Menino de 5 meses foi trazido à consulta de puericultura. Em seu histórico, constavam as seguintes anotações: *Nascido de gestação única com peso ao nascimento de 2.300 g e 35 semanas de idade gestacional; mãe com descolamento de placenta; sem necessidade de internação em UTI neonatal; testes de triagem neonatal normais.* Não havia registro de vômitos ou regurgitações, nem de intercorrências clínicas desde o nascimento, nem de uso de medicamentos ou suplementos. A mãe informou que a alimentação vinha sendo feita exclusivamente com leite materno em livre demanda desde o nascimento, que o filho apresentava boa pega e que ele conseguia esvaziar bem as mamas. A familiar referiu que a criança se mostrava hipoativa em alguns momentos. Verificou-se dificuldade de ganho de peso pela curva na Caderneta da Criança. Considerando a hipótese diagnóstica mais provável, que exame, dentre os abaixo, deve ser solicitado?

(A) Videofluoroscopia da deglutição
(B) Hemograma
(C) Phmetria
(D) Dosagem de TSH e de T4 livre

---

11. Criança de 6 meses foi trazida à Emergência com história de febre há 3 dias, sem identificação de foco. A mãe negou tosse, coriza, diarreia e alteração de humor. Ao exame físico, encontrava-se ativa, hidratada e corada, com temperatura axilar de 39,4º C; à oroscopia e otoscopia, não foram identificadas alterações; à ausculta cardíaca, o ritmo era regular, sem sopros; à ausculta respiratória, os pulmões estavam limpos; à palpação, o abdômen estava flácido e sem visceromegalias. As extremidades estavam com bons pulsos e boa perfusão periférica. Com base no quadro, assinale a alternativa que contempla o conjunto de condutas recomendado no momento.

(A) Coleta de sangue para hemograma, hemocultura e PCR – início de antibiótico
(B) Coleta de sangue para hemograma, hemocultura e PCR – realização de raio X de tórax – sem antibiótico até os resultados dos exames
(C) Coleta de urina para EQU com urocultura – sem antibiótico até o resultado do exame
(D) Coleta de urina para EQU com urocultura – realização de raio X de tórax – coleta de secreção nasal para pesquisa de vírus respiratórios – início de antibiótico

12. Lactente masculino, de 8 meses, previamente hígido, foi trazido à UPA por febre baixa, cólicas e prostração intermitente há 1 dia. Os familiares referiram que a criança vinha apresentando episódios de palidez, que duravam cerca de 3 minutos, seguidos de choro inconsolável. Logo após, espontaneamente, retornava a seu estado habitual de acalmia. Negaram náuseas, vômitos ou diarreia, mas as evacuações eram rosadas, mucoides e as últimas pareciam ter sangue. Ao exame físico, o paciente encontrava-se sonolento, com frequência cardíaca de 110 bpm e frequência respiratória de 20 mpm; o abdômen estava flácido e havia dor à palpação periumbilical e do hipocôndrio direito. Diante das manifestações clínicas, qual a hipótese diagnóstica mais provável?

(A) Alergia à proteína do leite de vaca
(B) Dengue hemorrágica
(C) Intussuscepção intestinal
(D) Divertículo de Meckel

13. Lactente feminina, de 9 meses, foi trazida à consulta de puericultura, sem queixas. Ao exame físico, detectou-se sopro cardíaco sistólico de curta duração, audível no terço médio da borda esternal esquerda, sem irradiação, de qualidade vibratória, com intensidade de 1+, que se tornava mais audível em decúbito dorsal (em comparação com a posição sentada). Qual o diagnóstico mais provável?

(A) Sopro inocente
(B) Persistência do canal arterial
(C) Defeito do septo interventricular
(D) Mixoma atrial

14. Lactente de 20 meses iniciou com quadro de febre, prostração e exantema no abdômen e nos membros inferiores. A mãe teve confirmado o diagnóstico de dengue há alguns dias. O teste de antígeno NS1 da criança apresentou resultado positivo; a prova do laço, resultado negativo. Não havia outras alterações ao exame físico, além do exantema. Os sinais vitais estavam normais e estáveis. Em que grupo de risco o paciente se enquadra?

(A) Grupo A
(B) Grupo B
(C) Grupo C
(D) Grupo D

15. Menina de 2 anos foi trazida à consulta por febrículas e persistência da tosse em acessos, principalmente à noite, que chegava a provocar palidez de extremidades e em torno dos lábios. A expectoração era clara e viscosa. No pescoço anterior e nas pálpebras, havia várias petéquias. O quadro teve início com resfriado e congestão nasal há cerca de 4 semanas, com piora progressiva. A paciente não possuía a Caderneta da Criança (sem história de vacinação). Considerando a provável hipótese diagnóstica, assinale a alternativa que contempla as mais frequentes alterações hematológicas que a acompanham.

(A) Leucocitose e linfocitoses absoluta e relativa
(B) Leucopenia e eosinofilia relativa
(C) Leucocitose e monocitose
(D) Linfopenia absoluta e neutrofilia

16. Menino de 2 anos foi hospitalizado por febre alta, mau estado geral, taquicardia e dispneia rapidamente progressiva. Ao exame físico, foram observadas petéquias difusas no tórax, no dorso e no abdômen, com sufusões hemorrágicas maiores nos membros inferiores do que nos superiores. O paciente evoluiu rapidamente com choque séptico, disfunção multiorgânica e coagulação intravascular disseminada. Havia relato de que outra criança da mesma escola também apresentara febre, sufusões similares nas pernas e se encontrava hospitalizada em UTI pediátrica. A partir das manifestações clínicas, da principal hipótese diagnóstica e de seu agente etiológico, assinale a assertiva correta.

(A) O paciente deve permanecer em isolamento respiratório com pressão negativa durante 5 dias após o início da antibioticoterapia.
(B) O tratamento inicial de primeira escolha deve incluir cefepima ou meropenem.
(C) Todos os contatos hospitalares e escolares do paciente devem receber quimioprofilaxia, por via oral, por 4 dias sequenciais.
(D) A taxa de letalidade da doença é menor quando acompanhada de meningite simultaneamente.

17. Menino de 2 anos e 6 meses foi trazido pelos pais para avaliação na UBS por apresentar atraso na fala, não responder a chamado, evitar contato visual e preferir brincar sozinho, organizando objetos repetidamente. O médico de família aplicou a Escala M-CHAT (*Modified Checklist for Autism in Toddlers*) e encaminhou a criança para avaliação com neuropediatra. Com base no quadro, assinale a assertiva correta.

(A) O transtorno do espectro autista nível I de apoio é caracterizado por não apresentar todos os critérios diagnósticos para o transtorno.
(B) M-CHAT é um instrumento diagnóstico para não especialistas, amplamente recomendado e utilizado.
(C) O diagnóstico de transtorno do espectro autista só é possível após os 3 anos.
(D) Nesta idade (30 meses), existe elevada estabilidade diagnóstica, principalmente nos casos mais graves.

18. Paciente masculino, de 3 anos, tem história de queda tardia do coto umbilical e de infecções de repetição de início precoce (antes dos 4 meses de vida), caracterizadas por osteomielites por *Staphylococcus aureus* e pneumonias por *Aspergillus*. Qual o tipo de imunodeficiência mais provável?

(A) Deficiência celular
(B) Deficiência humoral
(C) Deficiência de fagócitos
(D) Deficiência de complemento

19. Menino de 3 anos foi transportado até a UPA por ter apresentado episódio convulsivo, tônico-clônico, generalizado, em sua escola. A crise havia ocorrido há 1 hora e, segundo a professora, não durara mais de 4 minutos. O paciente, previamente hígido, apresentava desenvolvimento neuromotor normal. Ao exame físico admissional, estava febril, levemente taquicárdico, mas eupneico. Respondia adequadamente aos comandos verbais. O restante do exame físico não evidenciou alterações. Com base nas manifestações clínicas, assinale a assertiva correta.

(A) O paciente deve receber imediatamente diazepam intravenoso ou midazolan intramuscular.
(B) O diagnóstico mais provável é convulsão febril, devendo o paciente permanecer em observação clínica e fazer exame eletroencefalográfico após 24 horas da crise.
(C) Pelo risco de recorrência do episódio e pela idade do paciente, deve-se prescrever o uso profilático de medicamento anticonvulsivante.
(D) A família deve ser informada sobre o fato de que a evolução clínica esperada é benigna, e o prognóstico, favorável.

---

20. Menino de 3 anos e 6 meses, previamente hígido, foi trazido, pela mãe à UBS por febre de até 38º C e cansaço acima do habitual, quadro iniciado há cerca de 5 dias. Na noite anterior, relatou ter percebido manchas roxas em pernas e braços. Ao exame físico, a criança encontrava-se um pouco prostrada, com palidez cutaneomucosa, equimoses e petéquias nas faces interna e externa dos membros superiores e inferiores. O fígado era palpável 3 cm abaixo do rebordo costal direito. Demais aspectos do exame não revelaram particularidades. Considerando a principal hipótese diagnóstica, qual a conduta mais adequada?

(A) Solicitar sorologias para hepatite, enzimas hepáticas e perfil de coagulação.
(B) Solicitar hemograma, leucograma e contagem de plaquetas.
(C) Solicitar ultrassonografia abdominal, pesquisa de sangue oculto nas fezes e EQU.
(D) Encaminhar o caso para a assistente social por suspeita de maus-tratos.

---

21. Pré-escolar de 5 anos, previamente hígida, foi trazida à consulta por apresentar, há 3 dias, secreção nasal inicialmente hialina e, há 1 dia, espessa e esbranquiçada. A febre associada, de até de 37,8º C, foi controlada com antitérmicos. À oroscopia, constataram-se leve hiperemia faríngea e gota pós-nasal; à rinoscopia, edema e hiperemia de mucosa, além de secreção turva e espessa bilateralmente. Com esses dados clínicos, qual o diagnóstico mais provável?

(A) Rinossinusite aguda bacteriana
(B) Rinossinusite aguda viral
(C) Rinossinustie aguda pós-viral
(D) Rinossinustie aguda alérgica complicada

22. Menino de 6 anos foi trazido à UPA por apresentar diarreia há 3 dias, sem sangue ou muco, e vômitos alimentares (3 vezes antes da consulta). Ao exame físico, encontrava-se prostrado, com olhos encovados e pele com turgor diminuído e com temperatura axilar de 37,5º C. A ausculta pulmonar não mostrou alterações; a ausculta cardíaca revelou ritmo regular, com frequência cardíaca de 100 bpm. À palpação, o abdômen encontrava-se globoso, depressível e com ruídos hidroaéreos aumentados; os pulsos eram palpáveis, e as extremidades estavam aquecidas. Com base no quadro, assinale o conjunto de condutas recomendado no momento.

(A) Manter a criança em observação na UPA e iniciar soro de reidratação oral, na dose de 100 ml/kg a cada 4 horas.
(B) Manter a criança em observação na UPA e administrar soro fisiológico intravenoso, na dose de 20 ml/kg.
(C) Encaminhar a criança para avaliação em ambiente hospitalar e administrar soro fisiológico intravenoso, na dose de 30 ml/kg em 1 hora.
(D) Encaminhar a criança para casa e, se constatados sinais de piora clínica, retornar à UPA e administrar soro de reidratação oral a cada evacuação.

---

23. Menino de 6 anos, com atraso motor e dificuldade para correr e subir escadas desde os 3 anos, foi trazido à consulta. Familiar relatou que ele subia escadas apoiando-se com as mãos nos joelhos. O desenvolvimento cognitivo era limítrofe para a idade. Ao exame, observaram-se hipertrofia de panturrilhas, sinal de Gowers positivo e marcha anserina. Com base no quadro, assinale a assertiva correta.

(A) A hipótese diagnóstica mais provável é distrofia de Duchenne, estando indicada coleta de creatinoquinase (CPK); se CPK elevada, indicar teste genético molecular para o gene da distrofina.
(B) A hipótese diagnóstica mais provável é distrofia de Duchenne, estando indicada coleta de creatinoquinase (CPK); se CPK elevada, indicar eletroneuromiografia para guiar biópsia muscular.
(C) A probabilidade de distrofia de Duchenne é baixa, pois com essa idade a criança não conseguiria mais deambular.
(D) A probabilidade de distrofia de Duchenne é baixa, por ser essa uma doença neuromuscular que não afeta o desenvolvimento cognitivo.

24. Adolescente de 10 anos iniciou, há 1 semana, com mialgia, principalmente nos membros superiores, e cansaço, mesmo sem esforços; passou a apresentar há 3 dias, febre e dificuldade para engolir alimentos sólidos por dores na garganta e no pescoço. Foi trazido à UPA, tendo-lhe sido prescrita amoxicilina (90 mg/kg/dia) por orofaringe hiperemiada, ambas as tonsilas com exsudato e linfadenopatia cervical posterior. Após 24 horas, não teve mais febre, porém apresentou erupção exantemática macular na face, no abdômen e no tórax anterior. Assinale a alternativa que contempla a hipótese diagnóstica mais provável, os achados laboratoriais relacionados e a conduta mais adequada.

(A) Mononucleose – linfocitose com presença de linfócitos atípicos – Manter amoxicilina e associar aciclovir.
(B) Mononucleose – linfocitose com presença de linfócitos atípicos – Suspender amoxicilina e iniciar com medicamentos sintomáticos e repouso.
(C) Amigdalite bacteriana – leucocitose com neutrofilia – Substituir amoxicilina por macrolídeo devido à alergia causada pelo medicamento betalactâmico.
(D) Amigdalite bacteriana – leucopenia – Substituir amoxicilina por amoxicilina-clavulanato.

25. Menino de 12 anos, assintomático, foi trazido ao ortopedista após achado radiológico incidental de uma lesão pediculada, com continuidade da cortical e do canal medular, na metáfise do fêmur distal. Qual o diagnóstico mais provável?

(A) Osteossarcoma
(B) Osteoma osteoide
(C) Cisto ósseo aneurismático
(D) Osteocondroma

26. Adolescente de 14 anos com asma consultou por não estar respondendo à medicação de controle (formoterol 6 mcg + budesonida 200 mcg, 1 cápsula, 2 vezes/dia). Assinale a alternativa que descreve uma técnica inalatória inadequada, justificando o mau controle da doença.

(A) Fazer a inalação de forma lenta e gradual.
(B) Esvaziar os pulmões antes da inalação.
(C) Inalar exclusivamente pela boca.
(D) Fazer apneia de 10 segundos após a inalação.

27. Assinale a alternativa que preenche, correta e respectivamente, as lacunas do parágrafo abaixo.

Infecção do trato urinário (ITU) é a **.....** infecção bacteriana mais prevalente em Pediatria. Entre as crianças com menos de 7 anos, acomete proporcionalmente mais **.....** . Das manifestações clínicas relatadas, a piúria apresenta maior probabilidade de ocorrência quando a ITU tem como agente etiológico **.....** .

(A) primeira – meninas – *Klebsiella sp*
(B) primeira – meninos – *Escherichia coli*
(C) segunda – meninas – *Escherichia coli*
(D) segunda – meninos – *Klebsiella sp*

28. Conforme o Calendário de Vacinação 2025, do Ministério da Saúde, qual o esquema de vacinação contra HPV?

(A) Dose única entre 9 e 14 anos apenas em meninas
(B) Dose única entre 9 e 14 anos em meninas e meninos
(C) Duas doses entre 9 e 14 anos em meninas e meninos
(D) Duas doses entre 9 e 14 anos em meninas e dose única em meninos

29. No âmbito da Atenção Primária a crianças e adolescentes, todo médico é responsável pela orientação preventiva de injúrias por causas externas. Nesse sentido, é correto afirmar que há evidências científicas suficientes de que

(A) a estatura mínima para uma criança ocupante do banco traseiro de veículo automotor usar o cinto de segurança do carro isoladamente, sem a necessidade do uso de dispositivo de retenção, independentemente de sua idade, é 1,35 metro segundo o padrão europeu e 1,45 metro segundo o padrão estadunidense.
(B) a orientação antecipatória é factível e comprovadamente eficaz na melhora do conhecimento sobre segurança, na mudança do comportamento para um estilo mais seguro e na redução efetiva de ocorrências de todos os tipos de injúrias por causas externas.
(C) o ensino de natação não é uma medida considerada eficaz na prevenção do afogamento de crianças e jovens, devendo-se dar preferência ao uso de dispositivos pessoais de flutuação, como as boias, e ao cercamento de piscinas com grades com altura mínima de 1,0 metro e portões com mola e tranca automática.
(D) a supervisão deficiente por parte de cuidadores é o fator de risco mais relevante para injúrias por causas externas, sobretudo não intencionais, havendo à disposição bons programas preventivos, especificamente focados em melhorá-la.

30. Assinale a assertiva correta sobre lesão pulmonar associada a uso de cigarro eletrônico (EVALI).

(A) Corticosteroide inalatório em dose alta está indicado para tratamento de casos refratários.
(B) Náusea, vômito e diarreia não fazem parte das manifestações clínicas descritas.
(C) O diagnóstico é clínico, não sendo necessários exames de imagem para investigação.
(D) Pode evoluir para insuficiência respiratória com necessidade de ventilação mecânica.

HOSPITAL DE CLÍNICAS DE PORTO ALEGRE

PROCESSO SELETIVO PÚBLICO PARA PROGRAMAS DE RESIDÊNCIA MÉDICA/2026

ÁREAS DE ATUAÇÃO

PSICOTERAPIA, PSIQUIATRIA DA INFÂNCIA E ADOLESCÊNCIA E PSIQUIATRIA FORENSE

ANO ADICIONAL

PSIQUIATRIA (ADIÇÃO)

Nome: _____

Nº de Inscrição: | | | | | | |

Instruções

- Confira o material recebido (CARTÃO DE RESPOSTAS e CADERNO DE QUESTÕES); se houver falha, solicite a substituição ao fiscal da sala.
- Após conferir seus dados no CARTÃO DE RESPOSTAS (NOME, Nº de INSCRIÇÃO e PROGRAMA DE RESIDÊNCIA MÉDICA), assine no local indicado.
- Este caderno contém **30 questões de múltipla escolha**, com quatro alternativas (**A**, **B**, **C** e **D**).
- Preencha o CARTÃO DE RESPOSTAS, único documento válido para correção da prova objetiva, com bastante atenção, à caneta esferográfica (ponta grossa, tinta azul ou preta), marcando uma única alternativa em cada questão.
- Verifique, no CARTÃO DE RESPOSTAS, as instruções para preenchimento. Sob nenhuma circunstância, o CARTÃO DE RESPOSTAS será substituído devido a erro, desatenção ou falha no preenchimento por parte do candidato.
- Durante a realização da prova, estão vedados o empréstimo de materiais, a comunicação entre candidatos ou terceiros, a utilização de quaisquer dispositivos, como máquina calculadora e/ou similares, livros, anotações, réguas de cálculo, impressos ou qualquer outro material de consulta.
- A prova objetiva terá duração de **até 3 horas**, incluído o tempo para preenchimento do CARTÃO DE RESPOSTAS.
- Após o início da prova, o candidato deverá permanecer na sala pelo **tempo mínimo de 60 minutos**.
- Ao terminar a prova, o candidato devolverá ao fiscal da sala o CARTÃO DE RESPOSTAS.
- O candidato só poderá levar o CADERNO DE QUESTÕES **quando estiver faltando 60 minutos para o término do tempo total de duração da prova**. Por razões de segurança, o candidato que sair antes desse horário não poderá copiar suas respostas.
- Os dois últimos candidatos de cada sala de prova deverão permanecer no recinto, a fim de acompanhar o lacre do material, quando então poderão retirar-se do local após concluído o procedimento.

DIREITOS AUTORAIS RESERVADOS. PROIBIDA A REPRODUÇÃO, AINDA QUE PARCIAL, SEM AUTORIZAÇÃO PRÉVIA.

01. Paciente feminina, de 32 anos, chegou à Emergência referindo ter tido um episódio agudo de falta de ar, palpitação, sudorese, parestesias, acompanhado da sensação de estranheza quanto à sua pessoa e quanto ao local onde estava (*parecia diferente do que era na realidade*). Informou que a crise durara poucos minutos. Muito assustada, disse que estava enlouquecendo e perdendo o controle de sua mente. Queria ser examinada e fazer exames, por acreditar que poderia estar tendo algo grave. Disse encontrar-se em um período de grande estresse na vida, estudando muito para um concurso público, e ter medo de não conseguir se concentrar nos estudos e falhar. Em relação ao quadro, assinale a assertiva correta.

(A) O diagnóstico mais provável é episódio dissociativo, e o tratamento deve ser realizado com antidepressivos inibidores seletivos de recaptação de serotonina.
(B) O diagnóstico mais provável é transtorno do pânico, e o tratamento deve ser iniciado ainda na Emergência com algum antidepressivo dual.
(C) Os benzodiazepínicos devem ser utilizados sempre que possível no manejo de ataques de pânico em função da rápida ação e de seu perfil de efeitos adversos.
(D) Embora o diagnóstico mais provável seja ataque de pânico, exames complementares podem ter utilidade no diagnóstico diferencial e no manejo; na Emergência, devem ser ofertadas psicoeducação e orientação para evitar a hiperventilação.

---

02. Paciente em acompanhamento psiquiátrico ambulatorial há aproximadamente 18 meses solicitou ao médico um laudo para apresentação em uma audiência judicial. Assinale a assertiva correta sobre essa situação.

(A) O médico assistente poderá emitir apenas atestado médico, pois a emissão de laudo é prerrogativa do médico perito.
(B) O médico assistente deve emitir um documento com descrição detalhada do quadro, com informações como início do quadro, exames complementares realizados, tratamentos instituídos e seus resultados e situação atual.
(C) Atestado e laudo são sinônimos, ambos referindo-se ao documento cuja finalidade é afastar o paciente de suas atividades laborais ou escolares por um determinado período.
(D) A principal diferença entre atestado e laudo é a finalidade: enquanto o atestado afirma o estado mórbido ou hígido de um paciente, o laudo tem a finalidade de comprovação oficial da condição de saúde de um paciente no contexto judicial.

03. Paciente masculino, de 55 anos, chegou à Emergência acompanhado por policiais. Fora encontrado na via pública, gritando, inquieto, dizendo querer matar a própria mãe e cometer suicídio após. O paciente resistiu à abordagem dos policiais e dos profissionais do SAMU, negando qualquer motivo para ser avaliado. À chegada, encontrava-se agitado, dizendo estar sendo prejudicado pela mãe: ela lhe implantara um *chip* e queria roubar seu dinheiro. Assinale a assertiva correta quanto à abordagem inicial da situação clínica relatada.

(A) O médico plantonista deve evitar fazer contato visual, a fim de não aumentar a raiva do paciente.
(B) A técnica de desescalada verbal é dispensável no caso.
(C) Medicamentos por via oral, incluindo soluções e comprimidos dissolvidos, devem ser preferíveis se o paciente aceitar tal intervenção.
(D) O principal objetivo do tratamento farmacológico deve ser sedar rapidamente o paciente agitado.

---

04. Paciente feminina, de 34 anos, encontrava-se em atendimento em uma Emergência por suspeita de síndrome serotoninérgica, após ingestão intencional de altas doses de fluoxetina e tranilcipromina. Assinale a assertiva correta com base no quadro.

(A) A ingestão de fármaco serotoninérgico, associada à presença de tremores e hiper-reflexia, é suficiente para confirmação diagnóstica de síndrome serotoninérgica.
(B) No manejo da agitação relacionada à síndrome serotoninérgica, os antipsicóticos são preferíveis aos benzodiazepínicos.
(C) O uso de antagonistas 5-HT, como a ciproeptadina, está indicado para todos os casos após confirmação diagnóstica de síndrome serotoninérgica.
(D) A taquicardia relacionada à síndrome serotoninérgica deve ser manejada com propranolol.

---

05. Assinale a alternativa que completa, correta e respectivamente, as lacunas do parágrafo abaixo.

Enquanto a **.....** cursa com hiperexcitabilidade e irritabilidade e costuma ser desprovida de propósito, a **.....** é definida pelo dano físico ou psicológico.

(A) agitação – violência
(B) agitação – agressividade
(C) agressividade – violência
(D) agressividade – agitação

06. Considere a figura abaixo, que compara intervenções psicológicas e psicossociais no tratamento da esquizofrenia resistente.



Salahuddin NH, Schütz A, PitschelWalz G, Mayer SF, Chaimani A, Siafis S, Priller J, Leucht S, Bighelli I. Psychological and psychosocial interventions for treatmentresistant schizophrenia: a systematic review and network metaanalysis. *Lancet Psychiatry*. 2024 Jul;11(7):545553. doi:10.1016/S22150366(24)001366. PMID: 38879276

ACT = Terapia de Aceitação e Compromisso; BOI = Intervenção Corporal Orientada; CBTp = Terapia Cognitivo-Comportamental para Psicoses; CT = Treinamento Cognitivo; IC = Controle Inativo; II = Intervenção Integrada; MT = Musicoterapia; OT = Terapia Ocupacional; SST = Treinamento de Habilidades Sociais. ST = Terapia de Apoio; TAU = Tratamento Usual; VRI = Intervenção de Realidade Virtual. *Significativo.

Com base nas informações da figura, é correto afirmar que, em relação às intervenções disponíveis,

(A) a terapia cognitivo-comportamental para psicoses é superior se comparada à musicoterapia.
(B) a intervenção de realidade virtual é superior ao treinamento de habilidades sociais.
(C) a musicoterapia é a intervenção com maior tamanho de efeito se comparada ao tratamento usual.
(D) a intervenção de realidade virtual não é nem superior nem inferior ao tratamento usual.

07. Paciente feminina, em psicoterapia por transtorno de ansiedade generalizada, relatou que está muito preocupada com seu filho de 15 anos. Contou que ele havia recebido uma notificação da escola por mau comportamento e, desde então, ela se sentia muito mal, muito triste e preocupada com o futuro dele. Achava que ela era totalmente responsável pelo comportamento do filho. Quando o terapeuta perguntou qual o percentual de responsabilidade era atribuível a ela, a paciente respondeu 100%. O terapeuta resolveu, então, psicoeducá-la a respeito de distorções cognitivas. Qual das seguintes distorções cognitivas melhor descreve o quadro?

(A) Supergeneralização
(B) Catastrofização
(C) Personalização
(D) Minimização

08. Assinale a assertiva correta sobre o manejo psicoterápico dos transtornos de ansiedade.

(A) Tanto a terapia cognitivo-comportamental quanto a terapia psicodinâmica estão embasadas em boas evidências científicas para o tratamento do transtorno de ansiedade social.
(B) O manejo do transtorno de ansiedade generalizada através da terapia cognitivo-comportamental está focado na intolerância à incerteza e nas distorções cognitivas acerca das preocupações, utilizando técnicas como resolução de problemas, relaxamento e de aceitação.
(C) Para o manejo adequado das fobias específicas, deve-se necessariamente usar técnicas cognitivas.
(D) Há fortes evidências da superioridade da técnica de inundação sobre a de dessensibilização sistemática na terapia cognitivo-comportamental da fobia específica.

09. Paciente feminina, de 58 anos, compareceu à consulta psiquiátrica após ter sido avaliada por vários médicos e realizado diversos exames, sem alterações significativas. Nos últimos meses, após o casamento de sua filha caçula, sentia-se muito preocupada e nervosa. Por vezes, tinha crises intensas de ansiedade, quando começava a pensar que algo muito ruim poderia acontecer consigo ou com seus familiares. Queixou-se de múltiplas dores pelo corpo, já tendo sido diagnosticada com fibromialgia. Tinha preocupação intensa com sua saúde e com várias situações corriqueiras. Negou estar se sentindo triste. Referiu insônia inicial e dificuldade de concentração. Com base no quadro, assinale a assertiva correta.

(A) O diagnóstico mais provável é transtorno do pânico em função das crises intensas de ansiedade; o tratamento deverá ser iniciado com inibidores seletivos de recaptação de serotonina.
(B) O diagnóstico mais provável é transtorno de ansiedade generalizada, transtorno esse que apresenta altas taxas de comorbidade, principalmente com transtornos psicóticos.
(C) O diagnóstico mais provável é transtorno de ansiedade generalizada, que ocorre mais em mulheres do que em homens; por ter um curso limitado, deve ser tratado com benzodiazepínicos.
(D) O diagnóstico mais provável é transtorno de ansiedade generalizada, que pode ocorrer em mulheres na pós-menopausa, podendo aumentar o risco para desfechos cardiovasculares.

---

10. Paciente masculino, de 40 anos, vinha em acompanhamento para transtorno depressivo recorrente, fazendo uso de sertralina (200 mg). Na consulta, contou que, embora seu humor esteja melhor, seguia se sentindo cansado, sonolento e desanimado. Achava que esse cansaço não tinha relação com os estressores da vida, uma vez que seu relacionamento estava bem e seus negócios também melhoraram. Referiu que não tinha dificuldade para dormir, que dormia cerca de 10 horas e que não percebia se acordava durante a noite. Além do histórico de 3 episódios depressivos, o paciente apresentava hipertensão arterial e obesidade. No último ano, ganhou 10 kg, pois parara de fazer exercícios por conta do cansaço. O paciente não associou a fadiga à medicação, pois trocou o horário e não percebeu mudança. Qual o principal diagnóstico diferencial a ser considerado?

(A) Apneia do sono
(B) Síndrome das pernas inquietas
(C) Narcolepsia
(D) Transtorno de hiperatividade e déficit de atenção

11. Paciente masculino, de 73 anos, buscou atendimento por sintomas ansiosos e insônia nos últimos 2 anos. Contou que não conseguia conciliar o sono quase todas as noites, dormia cerca de 4 horas e ficava cansado e com dificuldade de concentração durante o dia. Informou, também, que se sentia com frequência ansioso, sem conseguir descrever precisamente suas preocupações. No último ano, sofreu 3 quedas enquanto caminhava e 2 quedas da cama enquanto dormia. Vinha tendo sonhos muito vívidos, muitas vezes pesadelos. Já deu socos em sua esposa durante a noite, sem intenção, em 2 ocasiões. Pode-se afirmar que provavelmente o paciente

(A) apresenta um transtorno de ansiedade generalizada.
(B) tem sintomas ansiosos associados a uma doença neurodegenerativa, que podem ser tratados com inibidores seletivos da recaptação da serotonina.
(C) tem uma fobia específica de quedas, devendo ser tratado com terapia cognitivo-comportamental.
(D) apresenta demência do tipo Alzheimer.

---

12. Paciente masculino, de 42 anos, encontrava-se em avaliação psiquiátrica ambulatorial após alta recente de internação psiquiátrica. A internação se deu por risco de suicídio, no contexto de um episódio depressivo grave com sintomas psicóticos. Em seu histórico, constava uma internação anterior, aos 37 anos, em quadro similar, porém sem sintomas psicóticos. Vivia com a esposa (não tinham filhos) e trabalhava com conserto de ar-condicionado de forma autônoma. Saiu da internação em uso de sertralina (150 mg) e risperidona (1 mg). Referiu importante melhora global dos sintomas após a internação, porém ainda se sentia algo triste, culpado e com menos energia para as atividades do dia a dia. Assinale a assertiva correta sobre o papel da dosagem do nível sérico de vitamina D na avaliação clínica global neste caso.

(A) Deve-se descartar deficiência de vitamina D pela presença de sintomas depressivos residuais.
(B) Deve-se solicitar nível sérico de vitamina D porque o paciente tem mais de 40 anos.
(C) Está indicada a solicitação de nível sérico de vitamina D caso o paciente seja negro.
(D) Não há elementos que sugiram necessidade de solicitação de nível sérico de vitamina D.

13. Auxiliar de enfermagem, de 34 anos, procurou atendimento em uma UBS referindo humor deprimido há cerca de 2 meses, associado a fadiga intensa, insônia, dificuldade de concentração e sensação de inutilidade. Referiu episódios de choro frequente, isolamento social e perda de interesse por atividades que antes lhe davam prazer. Relatou ter retornado ao trabalho (hospital público em turnos alterados, inclusive à noite) há 3 meses, após 6 meses de licença-maternidade. Contou que seu pai teve muitos episódios de depressão e que ela apanhava frequentemente durante a infância. Havia histórico de uso esporádico de álcool nos fins de semana. Seu marido morrera em um acidente de trânsito no quinto mês de gestação. Ao exame clínico, encontrava-se com aparência cansada, discurso lento, humor deprimido e afeto restrito. Negou ideação suicida no momento, mas *às vezes gostaria de desaparecer*. Com base no caso, assinale a alternativa que inclui exclusivamente fatores de risco não modificáveis para o transtorno depressivo maior.

(A) Sexo feminino, trabalho noturno, puerpério, insônia
(B) História familiar de transtornos do humor, exposição à violência na infância, sexo feminino, morte do cônjuge
(C) Morte do cônjuge, trabalho noturno, uso de álcool, estresse ocupacional
(D) Estresse ocupacional, puerpério, ausência de rede de apoio, queixas cognitivas

14. Paciente masculino, de 29 anos, bancário, procurou atendimento com queixa de tristeza persistente há cerca de 6 semanas, anedonia, insônia inicial e fadiga. Relatou que, há 2 anos, tivera episódio semelhante após o término de um relacionamento, tratado exclusivamente com psicoterapia, com boa resposta. Negou uso prévio de antidepressivos. O quadro atual iniciou após a perda do emprego. Referiu preocupações com a identidade profissional e a autoestima. Sua função ocupacional estava parcialmente comprometida, mas ele ainda conseguia manter as atividades cotidianas com esforço. Negou ideação suicida. A avaliação diagnóstica confirmou episódio depressivo maior de intensidade leve a moderada. O paciente demonstrou motivação para aderir ao tratamento, tinha boa rede de apoio e acesso facilitado a serviços de saúde mental. Considerando as evidências disponíveis para tratamento da depressão maior, qual a conduta terapêutica inicial mais adequada?

(A) Iniciar apenas antidepressivo, pois o grau de depressão apresentado requer tratamento farmacológico.
(B) Iniciar apenas psicoterapia, uma vez que o episódio atual é de gravidade leve a moderada, com gatilhos psicossociais claros, com bom prognóstico e histórico de resposta favorável à psicoterapia.
(C) Iniciar antidepressivo e encaminhar o paciente para psicoterapia cognitivo-comportamental, já que o histórico de episódio anterior indica risco elevado de recorrência.
(D) Iniciar antidepressivo e psicoterapia imediatamente, pois o grau de depressão apresentado requer abordagem dupla para reduzir o risco de cronicidade.

15. Paciente feminina, de 26 anos, procurou atendimento com queixa de tristeza persistente, anedonia, insônia terminal e perda de peso, quadro iniciado há 2 meses. Referiu diminuição da libido e cansaço constantemente. Não usava medicações. Após avaliação diagnóstica, foi confirmada presença de episódio depressivo maior moderado. A paciente relatou preocupação com possíveis efeitos colaterais sexuais dos medicamentos, mas estava motivada para iniciar o tratamento farmacológico. Ela não tinha contraindicações clínicas para nenhuma classe de antidepressivos. Com base nas diretrizes atuais e nas características clínicas da paciente, qual a escolha terapêutica inicial mais adequada?

(A) Paroxetina
(B) Escitalopram
(C) Venlafaxina XR
(D) Bupropiona

16. Assinale a assertiva correta com base nas recomendações do Consenso CANMAT 2024 para tratamento da depressão maior unipolar.

(A) A associação de bupropriona ou mirtazapina como adjuntivos é considerada tratamento de primeira linha para a depressão difícil de tratar.
(B) O uso de testes farmacogenéticos está associado a maior taxa de resposta, sendo recomendado como rotina na escolha do tratamento inicial do primeiro episódio.
(C) Em pacientes que apresentam múltiplos sintomas cognitivos, os antidepressivos vortioxetina e bupropiona são considerados tratamentos de primeira linha e segunda linha, respectivamente.
(D) Não existem evidências suficientes para a indicação de exercício físico supervisionado como primeira linha no tratamento do episódio depressivo leve.

17. Assinale a alternativa que contém os critérios diagnósticos que caracterizam ciclagem rápida no transtorno bipolar tipo I, segundo o DSM-V TR.

(A) Ao menos 8 episódios de humor nos últimos 12 meses.
(B) Ao menos 4 episódios de humor nos últimos 12 meses, sendo que, pelo menos, 2 desses episódios são de características mistas.
(C) Ao menos 4 episódios de humor nos últimos 12 meses, sendo demarcados por mudança de polaridade ou por 2 meses de remissão parcial ou completa entre os episódios.
(D) Ao menos 2 episódios mistos ao longo da vida.

18. Assinale a alternativa que completa corretamente a lacuna do parágrafo abaixo.

..... é fármaco de efeito anticolinérgico que tem ação preferencial em receptores muscarínicos tipo 1. A partir do bloqueio anticolinérgico nos gânglios da base, corrige o excesso de acetilcolina em relação a dopamina.

(A) Biperideno
(B) Amitriptilina
(C) Atropina
(D) Triexifenidil

19. Que fármaco, dentre os abaixo, é o mais seguro para um paciente de 65 anos, com prolongamento de QT ao eletrocardiograma atual, em episódio depressivo grave com indicação de terapia medicamentosa?

(A) Citalopram
(B) Escitalopram
(C) Imipramina
(D) Sertralina

20. Paciente masculino, de 79 anos, veio à avaliação acompanhado por sua filha, preocupada com mudanças de comportamento por ela percebidas. Contou que o paciente tem demonstrado comportamentos inadequados, como convidar amigas das netas para saírem com ele, fazer piadas com conteúdo sexual. Mencionou também ter constatado certas dificuldades na fala (se referia à esposa por vezes como sogra, ou a uma xícara como copo). Com diagnóstico de transtorno do humor bipolar, encontrava-se em tratamento farmacológico há 40 anos. Assinale a alternativa correta sobre a avaliação do quadro clínico.

(A) A alteração de linguagem descrita é caracterizada como parafasia semântica.
(B) O quadro comportamental é mais bem explicado como um episódio hipomaníaco.
(C) Caso a avaliação detalhada do quadro não inclua déficits claros de memória, a hipótese de transtorno neurocognitivo maior está descartada.
(D) Doença cerebrovascular é a principal causa do quadro clínico na faixa etária do paciente.

21. Paciente feminina, de 54 anos, em cessação de tabagismo, pelo que faz uso de nicotina transdérmica (21 mg) e bupropiona (300 mg pela manhã), compareceu à sua consulta de monitoramento dizendo estar com muita dificuldade de iniciar e manter o sono durante a noite. Além disso, relatou mudança no padrão dos sonhos, os quais vinham se mostrando mais intensos e mais parecidos com a realidade. Assinale a assertiva correta quanto aos sintomas apresentados.

(A) Sonhos vívidos são efeito adverso clássico da bupropiona.
(B) A retirada do adesivo imediatamente antes de deitar poderia resolver ou diminuir a dificuldade em iniciar o sono.
(C) A insônia inicial e a intermediária podem ser atribuíveis tanto ao uso de bupropiona quanto ao uso de nicotina transdérmica.
(D) A bupropiona tem como efeito adverso comum a sonolência; o uso do fármaco à noite poderia resolver ou diminuir a insônia.

22. Assinale a assertiva correta sobre a associação entre uso de canabis e esquizofrenia.

(A) As evidências científicas indicam que o risco de desenvolvimento de esquizofrenia é cerca de 3 vezes maior em usuários de canabis com altas concentrações de tetra-hidrocanabinol (THC).
(B) As evidências científicas indicam que o risco de desenvolvimento de esquizofrenia é cerca de 3 vezes maior em usuários diários de maconha.
(C) O risco de esquizofrenia é aumentado em adolescentes usuários de maconha que apresentem polimorfismo no gene transportador da serotonina (5HT-2).
(D) Os efeitos alucinógenos da maconha, como percepção distorcida do tempo e percepção delirante, são os mecanismos responsáveis por desencadear esquizofrenia.

23. Paciente masculino, de 36 anos, procurou o Pronto-atendimento acompanhado pela família. Informou ter feito uso intenso de cocaína nas últimas 36 horas, sem intervalo. À admissão, apresentava taquicardia, hipertensão e agitação psicomotora. Familiar referiu que ele já havia feito várias tentativas de parar de usar cocaína, mas sempre voltava. Nos últimos meses, passou a evitar contato social e desenvolveu sintomas depressivos. No momento da entrevista, manifestou forte desejo de consumir novamente a substância. Considerando o manejo do transtorno por uso de cocaína, qual a conduta mais adequada para o paciente?

(A) Realizar abordagem motivacional, orientando retorno ambulatorial assim que possível.
(B) Iniciar suporte clínico imediato, garantir proteção das vias aéreas e monitorar sinais vitais, além de envolver a família no tratamento.
(C) Prescrever benzodiazepínicos com intervalos regulares para controle da fissura.
(D) Orientar restrição imediata do contato com familiares e priorizar o isolamento do paciente para evitar recaídas.

24. Paciente feminina, de 55 anos, foi trazida para atendimento pela irmã. A paciente começou a contar sua história e, em determinado momento, foi perguntada sobre o que havia feito na semana anterior. Ela respondeu: *Estive em casa ajudando minha filha a costurar seu vestido*. A irmã disse que a paciente não tinha contato com a filha há anos, que ela andava mais esquecida e apática e que vinha aumentando progressivamente o uso diário de álcool (desde os 20 anos, pelo menos 4 taças de vinho/dia). A paciente minimizou os prejuízos e disse que bebia como qualquer pessoa (o último consumo ocorrera há aproximadamente 1 hora). Ao exame físico, os sinais vitais estavam estáveis, mas ela se encontrava desorientada no tempo e no espaço. Que opção, dentre as abaixo, é a mais compatível com o quadro clínico?

(A) *Delirium tremens*
(B) Alucinose alcoólica
(C) Síndrome da abstinência
(D) Síndrome de Korsakoff

25. Assinale a assertiva que descreve de forma adequada a abordagem da entrevista motivacional, segundo Miller e Rollnick (2001).

(A) A resistência é tratada com argumentação e correção.
(B) A abordagem busca identificar e modificar cognições desadaptadas.
(C) Estratégias específicas de solução de problemas são ensinadas.
(D) A responsabilidade pelos métodos de mudança é do paciente; não há treinamentos, modelagem ou prática.

---

26. Paciente relatou, em seu primeiro atendimento, uso frequente de álcool e episódios ocasionais de uso de cocaína, mas que não desejava parar completamente (*Não acho que preciso parar com tudo, só quero tentar usar menos e não me perder como já aconteceu*). Com base nas abordagens da Redução de Danos (RD), Entrevista Motivacional (EM), Intervenção Breve (IB) e Prevenção de Recaída (PR), qual a resposta mais adequada para esse primeiro atendimento?

(A) Explicar ao paciente que, sem abstinência completa, não é possível oferecer um plano terapêutico efetivo.
(B) Explicar ao paciente que ele está em negação, sugerindo internação para desintoxicação.
(C) Validar a disposição do paciente para reduzir os danos, explorar suas razões para mudar e discutir metas realistas de redução do uso.
(D) Aplicar diretamente uma cartilha sobre os efeitos das drogas e recomendar a participação em grupos de ajuda mútua.

---

27. Paciente feminina, de 29 anos, com histórico de múltiplas internações por episódios de anemia grave sem etiologia definida, passou por avaliação psiquiátrica após a equipe médica identificar possível manipulação de exames. A hipótese diagnóstica é transtorno factício autoimposto. A paciente negou o diagnóstico e resistiu ao acompanhamento. A família vinha demonstrando sofrimento intenso e oscilava entre superproteção e busca por novas opiniões médicas. Qual a conduta mais apropriada com a família neste momento?

(A) Iniciar psicoterapia familiar focada na dinâmica de dependência e simbiose relacional.
(B) Promover uma reunião com a paciente e os familiares para esclarecimento do diagnóstico.
(C) Realizar orientação de psicoeducação com os familiares sobre o transtorno e as formas de resposta aos sintomas.
(D) Orientar os familiares a adotar uma postura mais firme e limitadora para desencorajar simulações.

28. Paciente masculino, de 42 anos, com diagnóstico prévio de transtorno depressivo maior, compareceu ao Ambulatório após separação conjugal e perda do emprego. Referiu insônia, perda de apetite, sentimento de inutilidade e pensamentos de que *seria melhor não estar mais aqu*i. Negou plano suicida ou tentativa prévia. Demonstrou boa articulação verbal e melhora aparente durante a consulta. Ao final, o médico-residente aplicou uma escala padronizada de risco de suicídio (*Ask Suicide Questionnaire*), que classifica o paciente como "baixo risco".

	Pergunta (ASQ – versão em português)	Resposta
1.	Nas últimas semanas, você desejou que estivesse morto?	Sim
2.	Nas últimas semanas, você sentiu que você ou sua família estariam em melhor situação se você estivesse morto?	Sim
3.	Na última semana, você tem tido pensamentos sobre se matar?	Não
4.	Você já tentou se matar?	Não
5.	Você está tendo pensamentos sobre se matar agora?	Não

Qual a interpretação clínica mais adequada diante desse resultado?

(A) A categorização pela escala como "baixo risco" confere segurança clínica para o manejo ambulatorial com retorno eletivo.
(B) Classificações padronizadas de risco, como "baixo risco", podem induzir condutas inadequadas, pois têm acurácia preditiva limitada e não devem orientar decisões clínicas de forma isolada.
(C) A classificação obtida indica baixa probabilidade de tentativa de suicídio no curto prazo, o que permite adotar conduta conservadora.
(D) O resultado da escala orienta o nível de cuidado necessário e pode ser usado como critério para a decisão de não acionar rede de apoio.

Instrução: Para responder às questões de números **29** e **30**, considere o caso abaixo.

Paciente feminina, de 14 anos, veio acompanhada de sua mãe para avaliação psiquiátrica, motivada por automutilações recorrentes. A paciente vinha se cortando com lâminas em ambos os braços e, eventualmente, nas coxas. A mãe disse estar muito preocupada com o quadro, iniciado aos 13 anos. Referiu que tentativas de manejo com castigos e remoção de objetos cortantes não surtiu efeito. Durante a avaliação, a paciente disse que não sabe bem por que iniciou esse comportamento, mas foi se tornando mais frequente porque os cortes faziam com que ela sentisse algo, mesmo que fosse dor.

29. Assinale a assertiva que melhor caracteriza o comportamento automutilatório da paciente.

(A) Trata-se de comportamento antidissociação e de reforço negativo.
(B) Trata-se de comportamento antidissociação e de reforço positivo.
(C) Trata-se de comportamento de regulação do afeto e de reforço positivo.
(D) Trata-se de comportamento de regulação do afeto e de reforço negativo.

30. A mãe da paciente deseja receber orientações gerais sobre o quadro, assim como as melhores formas de lidar com a condição. Assinale a alternativa que contém as melhores informações a serem transmitidas para a mãe.

(A) O tratamento específico para a situação está indicado quando há recorrência ou quando um episódio isolado é grave o suficiente para causar um grande sangramento ou necessitar de sutura.
(B) O contrato de segurança, no qual o paciente se compromete com o profissional de saúde a não se machucar por um determinado período de tempo, é uma intervenção terapêutica útil que reduz o comportamento automutilatório.
(C) As intervenções terapêuticas mais eficazes se baseiam na extinção abrupta do comportamento automutilatório, não havendo benefício em tolerar apenas a redução da frequência ou a gravidade das lesões.
(D) Medidas restritivas como limitar acesso a amigos que também se automutilam, internet ou redes sociais não estão indicadas.

HOSPITAL DE CLÍNICAS DE PORTO ALEGRE

PROCESSO SELETIVO PÚBLICO PARA PROGRAMAS DE RESIDÊNCIA MÉDICA/2026

ANO ADICIONAL

TRANSPLANTE DE CÓRNEA

Nome: _____

Nº de Inscrição: | | | | | | |

Instruções

- Confira o material recebido (CARTÃO DE RESPOSTAS e CADERNO DE QUESTÕES); se houver falha, solicite a substituição ao fiscal da sala.
- Após conferir seus dados no CARTÃO DE RESPOSTAS (NOME, Nº de INSCRIÇÃO e PROGRAMA DE RESIDÊNCIA MÉDICA), assine no local indicado.
- Este caderno contém **20 questões de múltipla escolha**, com quatro alternativas (**A**, **B**, **C** e **D**).
- Preencha o CARTÃO DE RESPOSTAS, único documento válido para correção da prova objetiva, com bastante atenção, à caneta esferográfica (ponta grossa, tinta azul ou preta), marcando uma única alternativa em cada questão.
- Verifique, no CARTÃO DE RESPOSTAS, as instruções para preenchimento. Sob nenhuma circunstância, o CARTÃO DE RESPOSTAS será substituído devido a erro, desatenção ou falha no preenchimento por parte do candidato.
- Durante a realização da prova, estão vedados o empréstimo de materiais, a comunicação entre candidatos ou terceiros, a utilização de quaisquer dispositivos, como máquina calculadora e/ou similares, livros, anotações, réguas de cálculo, impressos ou qualquer outro material de consulta.
- A prova objetiva terá duração de **até 3 horas**, incluído o tempo para preenchimento do CARTÃO DE RESPOSTAS.
- Após o início da prova, o candidato deverá permanecer na sala pelo **tempo mínimo de 60 minutos**.
- Ao terminar a prova, o candidato devolverá ao fiscal da sala o CARTÃO DE RESPOSTAS.
- O candidato só poderá levar o CADERNO DE QUESTÕES **quando estiver faltando 60 minutos para o término do tempo total de duração da prova**. Por razões de segurança, o candidato que sair antes desse horário não poderá copiar suas respostas.
- Os dois últimos candidatos de cada sala de prova deverão permanecer no recinto, a fim de acompanhar o lacre do material, quando então poderão retirar-se do local após concluído o procedimento.

DIREITOS AUTORAIS RESERVADOS. PROIBIDA A REPRODUÇÃO, AINDA QUE PARCIAL, SEM AUTORIZAÇÃO PRÉVIA.

01. Paciente masculino, de 25 anos, veio ao Ambulatório de Córnea com queixa de baixa acuidade visual progressiva em ambos os olhos, pior à esquerda. Referiu uso de óculos desde os 18 anos e lentes de contato rígidas desde os 23, porém nenhuma das formas de correção foram suficientes para suas atividades cotidianas. Ao exame em lâmpada de fenda, apresentava córnea com afinamento central, estrias que desapareciam à compressão e ausência de cicatrizes profundas. Considerando o diagnóstico e a expectativa de sobrevida do enxerto, que forma de transplante de córnea, dentre os abaixo, é a mais indicada?

(A) SALK (*Superficial Anterior Lamellar Keratoplasty*) assistida por microcerátomo
(B) DALK (*Deep Anterior Lamellar Keratoplasty*) pela técnica de *Big-bubble*
(C) Transplante lamelar endotelial do tipo DMEK (*Descemet Membrane Endothelial Keratoplasty*)
(D) Transplante penetrante

---

02. Paciente veio à consulta para reavaliação no primeiro dia pós-operatório de transplante de córnea com técnica lamelar anterior profunda (*Big-bubble)*, sem queixas. Ao exame em lâmpada de fenda, pode ser visualizado um botão claro com pontos firmes e edema leve. Encontrou-se, no entanto, um espaço ocupado por humor aquoso entre a face posterior do botão e a membrana de Descemet (MD) do receptor. Qual a possível causa desse achado e que tratamento se sugere no momento?

(A) Microperfuração da MD receptora – conversão para a técnica de transplante penetrante
(B) Microperfuração na área da sutura doadora – observação e uso de colírios hipotensores
(C) Microperfuração da MD receptora – injeção de ar ou gás na câmara anterior
(D) Microperfuração do estroma do botão doador – injeção de bolha de ar ou gás na câmara anterior

---

03. Todas as alternativas abaixo contemplam vantagens da técnica DMEK em relação ao transplante penetrante, **exceto** uma. Assinale-a.

(A) Recuperação visual mais lenta
(B) Taxa menor de rejeição
(C) Menor chance de astigmatismo pós-operatório
(D) Retirada mais precoce do corticosteroide tópico

---

04. No manejo pós-operatório dos transplantes endoteliais,

(A) o paciente deve ser orientado a permanecer em posição supina nas primeiras 24-48 horas.
(B) o uso de corticosteroides tópicos não deve ultrapassar 6 meses.
(C) assim como no transplante penetrante (TP), nos procedimentos lamelares posteriores bem-sucedidos, os pacientes podem chegar a alcançar acuidade visual de 20/20 nos primeiros meses de pós-operatório.
(D) o ar na câmara anterior dificulta a adesão da lamela.

---

05. Paciente apresenta uveíte anterior recorrente, unilateral, com precipitados retrocerátic os granulomatosos e pressão intraocular elevada no episódio agudo, sem queixas sistêmicas. Qual a etiologia mais provável?

(A) Artrite idiopática juvenil
(B) Toxoplasmose ocular
(C) Herpes simples
(D) Sarcoidose

---

06. Na paralisia do nervo troclear congênita unilateral, espera-se encontrar

(A) hipotropia na posição primária.
(B) inclinação cefálica compensatória contralateral.
(C) hipertrofia do músculo oblíquo superior.
(D) restrição à abdução do olho afetado.

---

07. Em uma criança de 2 anos com leucocoria e estrabismo, a conduta inicial mais adequada é

(A) a realização do Teste do Olhinho com oftalmoscópio direto em ambiente escuro.
(B) o início de tratamento com toxina botulínica para correção do estrabismo.
(C) o encaminhamento eletivo do paciente para mapeamento da retina sob midríase.
(D) a imediata investigação com exame sob sedação e exame de imagem para descartar tumor intraocular.

---

08. No manejo do melanoma de coroide pequeno (altura < 2 mm), qual dos achados abaixo aumenta o risco de crescimento tumoral e a necessidade de tratamento?

(A) Descolamento seroso associado
(B) Coloração amarelada do tumor
(C) Margens bem definidas
(D) Localização temporal periférica

---

09. Assinale a assertiva correta sobre a avaliação do disco óptico no glaucoma.

(A) A presença de hemorragia em chama no nervo óptico é comum e inespecífica.
(B) A assimetria de escavação entre os olhos > 0,2 sem diferença de tamanho do disco é um achado suspeito.
(C) A perda do reflexo pupilar aferente relativo é específica para glaucoma avançado.
(D) A palidez do disco precede a escavação glaucomatosa.

10. Assinale a assertiva correta sobre a adaptação de lentes rígidas gás-permeáveis (RGP) em ceratocone.

(A) Lentes RGP são contraindicadas em ceratocone avançado.
(B) As lentes esclerais causam maior hipoxia do que as gelatinosas.
(C) A lente deve sempre ter curvatura igual ao ápice corneano.
(D) As lentes RGP proporcionam maior acuidade visual do que as gelatinosas em cones centrais.

---

11. Que manifestação, dentre as abaixo, é mais característica da ceratoconjuntivite vernal?

(A) Conjuntiva pálida e folículos
(B) Infiltrado corneano inferior periférico
(C) Papilas gigantes na conjuntiva tarsal superior
(D) Hemorragias subconjuntivais recorrentes

---

12. Qual das situações abaixo representa maior risco de ruptura de cápsula posterior durante facoemulsificação?

(A) Catarata cortical incipiente
(B) Síndrome de pseudoexfoliação
(C) Catarata nuclear grau 1
(D) Uso de colírio miótico pré-operatório

---

13. Em usuários de lentes de contato, o agente mais frequentemente associado a ceratite bacteriana é

(A) *Pseudomonas aeruginosa.*
(B) *Streptococcus pneumoniae.*
(C) *Staphylococcus epidermidis.*
(D) *Moraxella catarrhalis.*

---

14. Na ceratite intersticial não ulcerativa em atividade, qual a principal característica clínica?

(A) Ulceração corneana central
(B) Infiltrado estromal com epitélio íntegro
(C) Infiltrado periférico com hipópio
(D) Infiltrado em anel

---

15. Assinale a alternativa que contempla o achado clínico mais sugestivo de ceratite fúngica.

(A) Infiltrado corneano denso com bordas bem delimitadas
(B) Lesão com aspecto de satélites e hipópio
(C) Dor desproporcional ao achado clínico
(D) Secreção purulenta intensa

---

16. O manejo inicial mais adequado da ceratite herpética dendrítica inclui

(A) uso de antiviral oral isolado.
(B) uso de corticosteroide tópico isolado.
(C) uso de colírio antibiótico de largo espectro.
(D) desbridamento e uso de antiviral tópico.

---

17. Qual dos exames abaixo é mais sensível para detecção precoce de ceratocone subclínico?

(A) Topografia corneana axial
(B) Ceratometria manual
(C) Paquimetria ultrassônica central
(D) Tomografia corneana com mapa de elevação posterior e mapa paquimétrico

---

18. Assinale a assertiva correta sobre o tratamento da ceratopatia bolhosa pseudofácica.

(A) O uso de inibidores da roquinase evita o transplante de córnea.
(B) O uso de lente de contato gelatinosa é contraindicado.
(C) O transplante endotelial com a técnica DMEK oferece melhor reabilitação visual do que o transplante penetrante, quando bem indicado.
(D) O transplante lamelar anterior profundo é a alternativa mais adequada.

---

19. Qual das distrofias abaixo afeta primariamente o endotélio corneano?

(A) Distrofia de Reis-Bücklers
(B) Distrofia de Meesmann
(C) Distrofia de Fuchs
(D) Distrofia granular

---

20. Assinale a assertiva correta sobre a retinopatia diabética proliferativa.

(A) Neovasos crescem exclusivamente na mácula.
(B) O VEGF está diminuído em fases avançadas.
(C) O tratamento padrão é corticosteroide intravítreo.
(D) A panfotocoagulação retiniana reduz risco de hemorragia vítrea.

HOSPITAL DE CLÍNICAS DE PORTO ALEGRE

PROCESSO SELETIVO PÚBLICO PARA PROGRAMAS DE RESIDÊNCIA MÉDICA/2026

ÁREA DE ATUAÇÃO

TRANSPLANTE DE MEDULA ÓSSEA

Nome: _____

Nº de Inscrição: | | | | | | |

Instruções

- Confira o material recebido (CARTÃO DE RESPOSTAS e CADERNO DE QUESTÕES); se houver falha, solicite a substituição ao fiscal da sala.
- Após conferir seus dados no CARTÃO DE RESPOSTAS (NOME, Nº de INSCRIÇÃO e PROGRAMA DE RESIDÊNCIA MÉDICA), assine no local indicado.
- Este caderno contém **20 questões de múltipla escolha**, com quatro alternativas (**A**, **B**, **C** e **D**).
- Preencha o CARTÃO DE RESPOSTAS, único documento válido para correção da prova objetiva, com bastante atenção, à caneta esferográfica (ponta grossa, tinta azul ou preta), marcando uma única alternativa em cada questão.
- Verifique, no CARTÃO DE RESPOSTAS, as instruções para preenchimento. Sob nenhuma circunstância, o CARTÃO DE RESPOSTAS será substituído devido a erro, desatenção ou falha no preenchimento por parte do candidato.
- Durante a realização da prova, estão vedados o empréstimo de materiais, a comunicação entre candidatos ou terceiros, a utilização de quaisquer dispositivos, como máquina calculadora e/ou similares, livros, anotações, réguas de cálculo, impressos ou qualquer outro material de consulta.
- A prova objetiva terá duração de **até 3 horas**, incluído o tempo para preenchimento do CARTÃO DE RESPOSTAS.
- Após o início da prova, o candidato deverá permanecer na sala pelo **tempo mínimo de 60 minutos**.
- Ao terminar a prova, o candidato devolverá ao fiscal da sala o CARTÃO DE RESPOSTAS.
- O candidato só poderá levar o CADERNO DE QUESTÕES **quando estiver faltando 60 minutos para o término do tempo total de duração da prova**. Por razões de segurança, o candidato que sair antes desse horário não poderá copiar suas respostas.
- Os dois últimos candidatos de cada sala de prova deverão permanecer no recinto, a fim de acompanhar o lacre do material, quando então poderão retirar-se do local após concluído o procedimento.

DIREITOS AUTORAIS RESERVADOS. PROIBIDA A REPRODUÇÃO, AINDA QUE PARCIAL, SEM AUTORIZAÇÃO PRÉVIA.

01. Paciente masculino, de 5 meses, com esquema vacinal completo, em alimentação adequada para a idade, primeiro filho de casal jovem, veio transferido do interior para uma UTI pediátrica na capital. Chegou em mal estado geral, com necessidade de oxigenoterapia por cânula de alto fluxo, febre persistente, história de pneumonias de repetição, adenite cervical direita e diagnóstico recente de tuberculose disseminada. Hemograma mostrou hemoglobina de 8,4 g/dl, hematócrito de 25,6%, leucócitos de 7.850/mm^3, metamielócitos de 2%, mielócitos de 7%, bastões de 13%, segmentados de 63%, eosinófilos de 1%, monócitos de 8%, linfócitos de 6%, plaquetas de 178.000/mm^3 e IgG de 223 mg/dl. Equipe da Infectologia solicitou avaliação por suspeita de erro inato da imunidade. Com base no quadro, assinale a assertiva correta.

(A) O diagnóstico mais provável é doença granulomatosa crônica, e o tratamento da tuberculose vai controlar os sintomas, com alta chance de cura sem sequelas.
(B) O quadro de imunodeficiência secundária se justifica por uso de corticosteroide 2 mg/kg/dia por 5 dias durante tratamento de broncoespasmo associado a pneumonia.
(C) A análise de subpopulações linfocitárias por imunofenotipagem auxiliará na definição do diagnóstico.
(D) Não se trata de erro inato da imunidade, já que o Teste do Pezinho foi normal.

---

02. Assinale a assertiva correta sobre síndromes de falência medular hereditária.

(A) O diagnóstico de síndrome mielodisplásica hipoplásica exclui o diagnóstico de falência medular hereditária.
(B) A anemia de Fanconi é caracterizada por anemia microcítica e perda renal de eletrólitos; transplante alogênico de células-tronco hematopoiéticas é o tratamento de escolha para eliminar as alterações medulares e multiorgânicas relacionadas à doença.
(C) Em paciente com anemia de Fanconi com pancitopenia, a realização de cariótipo não está indicada.
(D) Na disceratose congênita, as alterações hepáticas e pulmonares ocorrem sempre nos primeiros anos de vida, sendo manifestações precoces e determinantes para o diagnóstico.

---

03. Assinale a alternativa que contempla um conceito **equivocado** sobre as síndromes de falência medular hereditária.

(A) Essas síndromes cursam com redução da produção de uma ou mais linhagens hematopoiéticas.
(B) Andrógenos podem ser utilizados como tratamento de suporte em pacientes com citopenias enquanto aguardam transplante alogênico.
(C) Pacientes com anemia de Fanconi apresentam risco aumentado para desenvolvimento de leucemia mieloide aguda.
(D) Pancitopenia congênita é a manifestação mais comum ao nascimento.

04. Paciente masculino, de 53 anos, procurou a Emergência por apresentar quadro de cansaço extremo, desmaios e sangramento mucocutâneo. Exames laboratoriais evidenciaram hemoglobina de 6,5 g/dl, leucócitos de 175.510/mm^3 (89% de blastos com bastões de Auer) e plaquetas 45.000/mm^3. Diante do provável diagnóstico de leucemia mieloide aguda, que alternativa, dentre as abaixo, contempla uma possível complicação e seu manejo mais adequado?

(A) Leucostase – transfusão de concentrado de hemácias
(B) Coagulação intravascular disseminada – alcalinização urinária
(C) Síndrome de lise tumoral – hidratação intravenosa
(D) Síndrome de liberação de citocinas – administração de eculizumabe

---

05. Paciente feminina, de 27 anos, foi encaminhada ao Ambulatório de Hematologia para investigar quadro de anemia. Trouxe os resultados dos seguintes exames: hemoglobina de 8 g/dl, VCM de 110 fl, RDW de 15,4%, leucócitos de 9.560/mm^3, plaquetas de 350.000/mm^3, reticulócitos de 403.000/mm^3 (18,72%), bilirrubina total de 1,6 mg/dl, bilirrubina indireta de 1,1 mg/dl, lactato desidrogenase de 565 U/l, vitamina B12 de 415 pg/ml, ferritina de 393,66 ng/ml e teste da antiglobulina direta positivo ++++. Diante desses resultados, qual o diagnóstico mais provável?

(A) Anemia ferropriva
(B) Anemia hemolítica autoimune
(C) Esferocitose hereditária
(D) Síndrome de Evans

---

06. Assinale a assertiva correta com base na RDC nº 836, de 13 de dezembro de 2023, que dispõe sobre as Boas Práticas em Células Humanas para uso terapêutico no Brasil.

(A) Considerando infusão de células progenitoras hematopoiéticas a fresco, para fins de uso autólogo, sem criopreservação, é obrigatória a realização de teste de ácido nucleico (NAT) para HIV, HCV e HBV, um exame laboratorial que detecta o material genético de vírus.
(B) Não é critério de exclusão para coleta, processamento, armazenamento e infusão de células progenitoras hematopoiéticas, para fins de uso autólogo, resultado reagente para HCV, devendo tal condição ser de conhecimento do profissional responsável pelo paciente.
(C) O intervalo entre o término da coleta de células progenitoras hematopoiéticas e o início do processamento ou da infusão a fresco, para fins de uso autólogo, não deve exceder a 24 horas, sendo que intervalos superiores devem ser validados previamente.
(D) O teste de gravidez na triagem laboratorial pré-transplante autólogo de medula óssea de mulheres em idade fértil deve ser realizado até 30 dias antes da coleta.

07. Assinale a assertiva correta sobre a leucemia linfocítica crônica (LLC).

(A) Anemia sintomática é um critério de tratamento da LLC, exceto se for classificada como autoimune refratária a corticosteroides.
(B) O *status* de mutação do gene IGHV muda com a evolução da doença e precisa ser testado novamente na avaliação de resposta e na progressão.
(C) A del(17p) é um fator preditivo de melhores desfechos clínicos com quimioimunoterapia.
(D) LLC é uma das indicações de transplante alogênico aparentado não mieloablativo, conforme Portaria nº 931, de 2 de maio de 2006, que dispõe sobre o regulamento técnico de transplante de células progenitoras hematopoiéticas no Brasil.

---

08. Paciente masculino, de 67 anos, com diagnóstico de mieloma múltiplo, apresentou à avaliação laboratorial os seguintes resultados: IgA k, β2 de 5,7 U/ml, albumina de 3,5 g/dl, LDH de 680 U/l e ISS R III. Será realizado esquema de indução Quadruplet e, na sequência, transplante autólogo de medula óssea. Na avaliação após o transplante, qual indicador expressa resposta completa profunda, reduzindo a possibilidade de progressão com impacto na sobrevida global?

(A) Imunofixação negativa
(B) LDH normal (valor < 220 U/l)
(C) Doença residual mínima negativa
(D) *PET-CT* sem imagens de lesões ósseas

---

09. As neoplasias hematológicas cursam com anemia, classificada como anemia de doença crônica, uma entidade própria mediada por citocinas inflamatórias. Dentre os mecanismos abaixo, assinale o que mais contribui para anemia.

(A) Produção de eritropoetina reduzida, menor resposta da medula óssea
(B) Redução da hepcidina
(C) Sobrevida prolongada de eritrócitos
(D) Aumento da absorção de ferro no intestino

10. Doença falciforme é uma doença crônica, multissistêmica, de alta prevalência, sendo uma das doenças genéticas mais comuns no mundo. Assinale a assertiva correta sobre a doença falciforme, um conjunto de entidades clínicas decorrentes da presença da hemoglobina S.

(A) A retinopatia falciforme acomete predominantemente o fenótipo SS, sendo quase inexistente nos genótipos heterozigotos duplos de doença falciforme.
(B) Transplante renal está contraindicado no perfil de população com doença falciforme devido a altas taxas de morbimortalidade.
(C) A estratégia terapêutica de exsanguinotransfusão na síndrome torácica aguda em gestantes está proscrita devido à elevada taxa de complicação relacionada ao procedimento nessa população.
(D) Após manejo inicial e estabilização do quadro de síndrome torácica aguda, está indicado manter exsanguinotransfusão crônica por, pelo menos, 6 meses.

---

11. Que medida, dentre as abaixo, é considerada a mais efetiva na prevenção e controle de transmissão de infecções em pacientes imunossuprimidos durante a internação hospitalar?

(A) Uso de luvas cirúrgicas pela equipe assistencial ao examinar o paciente.
(B) Prescrição de dieta restrita a alimentos cozidos e fervidos.
(C) Higienização das mãos pela equipe assistencial conforme os 5 momentos preconizados pela OMS.
(D) Uso de máscara N95 pela equipe assistencial durante o exame físico do paciente.

---

12. Na doença do enxerto contra o hospedeiro crônica, qual o órgão mais frequentemente acometido?

(A) Pele
(B) Pulmão
(C) Fígado
(D) Intestino

---

13. Assinale a assertiva **incorreta** sobre a púrpura trombocitopênica imune (PTI) em adultos.

(A) A resposta inicial ao tratamento com corticosteroides ocorre em cerca de 70% dos pacientes, mas recidivas são comuns após a retirada da medicação.
(B) O diagnóstico de PTI baseia-se na exclusão de outras causas de trombocitopenia, sendo a medula óssea geralmente hipocelular, com diminuição do número de megacariócitos.
(C) Agonistas do receptor de trombopoetina, como eltrombopague e romiplostim, são opções eficazes na PTI crônica, inclusive para pacientes refratários a esplenectomia.
(D) A imunoglobulina intravenosa pode ser usada para aumentar rapidamente a contagem plaquetária, especialmente em situações de sangramento ou procedimentos invasivos iminentes.

14. Paciente masculino, de 42 anos, com aplasia medular grave, dependente de transfusões regulares de hemácias e plaquetas, aguarda transplante alogênico de medula óssea. Com base nas recomendações atuais, qual das seguintes estratégias transfusionais está **incorretamente** indicada para o paciente?

(A) A irradiação de hemocomponentes visa prevenir a doença do enxerto contra o hospedeiro transfusional, particularmente relevante nesse paciente imunodeprimido e candidato a transplante.
(B) A utilização de concentrados de hemácias leucorreduzidos é essencial para minimizar o risco de aloimunização contra antígenos HLA, podendo impactar negativamente o sucesso do enxerto futuro.
(C) A escolha de hemácias fenotipadas para os principais grupos sanguíneos além do ABO e RhD, como o Kell, é recomendada para pacientes politransfundidos, com o objetivo de reduzir o risco de aloimunização eritrocitária.
(D) O uso de sangue doado por familiares de primeiro grau é recomendado, pois reduz o risco de reações imunológicas por maior compatibilidade genética.

---

15. Paciente masculino, de 32 anos, previamente hígido, foi diagnosticado com anemia aplástica grave após investigação de pancitopenia persistente. Apresentava neutropenia grave (135 neutrófilos/mm^3), trombocitopenia (8.000 plaquetas/mm^3) e reticulocitopenia. A medula óssea mostrou hipocelularidade (< 10%), sem displasia ou infiltração. Recebeu até o momento 4 transfusões de concentrado de hemácias e 2 de plaquetas. Foi identificado doador HLA-idêntico (irmão). Qual a conduta mais adequada no momento quanto ao tratamento definitivo?

(A) Início de imunossupressão com ATG + ciclosporina, pois o paciente recebeu transfusões recentes.
(B) Indicação de transplante alogênico com avaliação individualizada do regime de condicionamento (mieloablativo ou reduzido), conforme risco imunológico e transfusional.
(C) Transplante alogênico obrigatoriamente com regime mieloablativo, pois o paciente tem menos de 40 anos.
(D) Transplante apenas se houver falha à imunossupressão, conforme algoritmos atuais de tratamento de anemia aplástica.

---

16. Qual das seguintes mutações é a mais frequente na síndrome hipereosinofílica?

(A) Jak2
(B) AX21
(C) PGDRFA
(D) EZH2

17. Paciente masculino, de 45 anos, recentemente diagnosticado com leucemia mieloide crônica em fase crônica, após confirmação do diagnóstico de cromossoma Philadelphia por citogenética e RT-PCR para BCR-ABL1, recebeu inicialmente imatinibe (400 mg/dia). Dentre as possibilidades terapêuticas abaixo, assinale a **inadequada** para o paciente.

(A) O objetivo da terapia deve ser sobrevida livre de tratamento caso o paciente atinja doença mínima residual (DMR) > 3 anos se houver MR4 (resposta molecular 4) com imatinibe.
(B) O objetivo da terapia deve ser sobrevida livre de doença; o paciente deverá usar imatinibe pelo resto de sua vida se atingir os marcos de resposta adequada em 3 meses, 6 meses e 1 ano de terapia, medidos por RT-PCR para BCR-ABL1.
(C) O uso de transplante de células-tronco hematopoiéticas alogênico em leucemia mieloide crônica diminuiu dramaticamente após a introdução dos inibidores da tirosina quinase.
(D) O uso de transplante de células-tronco hematopoiéticas alogênico deve ser considerado para pacientes em fase crônica resistentes a TKI de terceira e quarta gerações ou intolerantes a todos os tipos de TKI disponíveis.

---

18. Paciente masculino, de 35 anos, com anemia falciforme (HbSS) e em uso crônico de hidroxiureia, vinha apresentando dor óssea recorrente, disfunção renal leve e ferritina persistentemente elevada (> 1.500 ng/ml), apesar de não receber transfusões regulares. Com base no quadro, assinale a assertiva correta.

(A) A hidroxiureia reduz crises vaso-oclusivas, mas não modifica a sobrevida dos pacientes com HbSS.
(B) A sobrecarga de ferro sem transfusões regulares é improvável, devendo-se investigar causas genéticas, como hemocromatose hereditária.
(C) A ferritina elevada em pacientes com doença falciforme é sempre um reflexo fidedigno da carga férrica hepática.
(D) A lesão renal é uma complicação comum na anemia falciforme e justifica o rastreamento periódico de função renal e proteinúria.

19. Paciente masculino, de 28 anos, previamente hígido, vinha apresentando febre, fadiga intensa, epistaxe e dor óssea há 2 semanas. Ao exame físico, constataram-se palidez, petéquias nos membros inferiores, linfonodos cervicais pequenos e fígado palpável a 2 cm do rebordo costal. Exames realizados indicaram:

- **Hemograma**: hemoglobina de 7,8 g/dl, leucócitos de 52.000/mm^3 (60% de blastos), plaquetas de 25.000/mm^3
- **Bioquímica**: DHL de 1.200 U/l, ácido úrico de 10 mg/dl
- **Medula óssea**: 85% de blastos linfoides
- **Imunofenotipagem**: CD19+, CD10+, TdT+, CD34+, ausência de marcadores mieloides
- **Citogenética**: t(9;22)(q34;q11) – BCR-ABL1 p190 positivo
- **PCR para MRD pré-tratamento**: alta carga molecular

O paciente apresentou *performance status* ECOG 1, função cardíaca preservada, sem comorbidades. Havia doador HLA-idêntico disponível. Com base no quadro, qual a estratégia inicial mais adequada?

(A) Iniciar quimioterapia de indução combinada com inibidor de tirosina quinase de segunda geração, visando rápida negativação da doença residual mínima (MRD), seguido de consolidação com transplante alogênico em primeira remissão.

(B) Induzir com quimioterapia padrão associada a imatinibe, reservando o transplante apenas para casos de MRD persistente após consolidação.

(C) Realizar indução com corticosteroides e ciclofosfamida em baixa dose, seguidos de TKI isolado até negativação da MRD, evitando quimioterapia intensiva.

(D) Iniciar quimioterapia de indução de alta intensidade com profilaxia intratecal, sem TKI até a confirmação citogenética da t(9;22).

20. Paciente feminina, de 62 anos, com história de hipertensão arterial controlada, apresenta linfonodomegalia cervical indolor há 3 meses, associada a sudorese noturna e perda de 8 kg. Ao exame físico, constataram-se múltiplos linfonodos cervicais e supraclaviculares de 3-4 cm, sem hepatoesplenomegalia. Exames realizados indicaram:

- **Hemograma**: hemoglobima de 12,5 g/dl, leucócitos de 6.800/mm^3, plaquetas de 240.000/mm^3
- **Bioquímica**: DHL de 650 U/l (↑)
- **Sorologias para HIV, HBV e HCV**: negativas
- **Biópsia excisional de linfonodo**: linfoma difuso de grandes células B (LDGCB), imunofenótipo CD20+, BCL-6+, MUM1+, Ki-67 de 80%
- **FISH**: reordenamento de MYC e BCL2 (*double-hit*)
- ***PET-CT***: múltiplas cadeias linfonodais supra e infradiafragmáticas, sem acometimento extranodal
- **ECOG 1, *IPI* (*International Prognostic Index*)**: 3

Quais os fatores de risco mais relevantes para o pior prognóstico da paciente?

(A) Idade > 60 anos, DHL elevada, envolvimento de múltiplas cadeias linfonodais e citogenética *double-hit*

(B) Idade > 60 anos, presença de sintomas B, baixa expressão de Ki-67 e DHL normal

(C) Apenas DHL elevada e linfonodomegalias supradiafragmáticas

(D) Apenas rearranjo de MYC isolado, sem alterações adicionais