HOSPITAL DE CLÍNICAS
PORTO ALEGRE RS

FundMed
Pesquisa Ensino Inovação

HOSPITAL DE CLÍNICAS DE PORTO ALEGRE

PROCESSO SELETIVO PÚBLICO PARA PROGRAMAS DE RESIDÊNCIA MÉDICA/2026

ACESSO DIRETO
E
PROVA DE AUTOAVALIAÇÃO

Nome: _____

Nº de Inscrição: | | | | | | |

Instruções

- Confira o material recebido (CARTÃO DE RESPOSTAS e CADERNO DE QUESTÕES); se houver falha, solicite a substituição ao fiscal da sala.
- Após conferir seus dados no CARTÃO DE RESPOSTAS (NOME, Nº de INSCRIÇÃO e PROGRAMA DE RESIDÊNCIA MÉDICA), assine no local indicado.
- Este caderno contém **100 questões de múltipla escolha**, com quatro alternativas (**A**, **B**, **C** e **D**).
- Preencha o CARTÃO DE RESPOSTAS, único documento válido para correção da prova objetiva, com bastante atenção, à caneta esferográfica (ponta grossa, tinta azul ou preta), marcando uma única alternativa em cada questão.
- Verifique, no CARTÃO DE RESPOSTAS, as instruções para preenchimento. Sob nenhuma circunstância, o CARTÃO DE RESPOSTAS será substituído devido a erro, desatenção ou falha no preenchimento por parte do candidato.
- Durante a realização da prova, estão vedados o empréstimo de materiais, a comunicação entre candidatos ou terceiros, a utilização de quaisquer dispositivos, como máquina calculadora e/ou similares, livros, anotações, réguas de cálculo, impressos ou qualquer outro material de consulta.
- A prova objetiva terá duração de **até 5 horas**, incluído o tempo para preenchimento do CARTÃO DE RESPOSTAS.
- Após o início da prova, o candidato deverá permanecer na sala pelo **tempo mínimo de 60 minutos**.
- Ao terminar a prova, o candidato devolverá ao fiscal da sala o CARTÃO DE RESPOSTAS.
- O candidato só poderá levar o CADERNO DE QUESTÕES **quando estiver faltando 60 minutos para o término do tempo total de duração da prova**. Por razões de segurança, o candidato que sair antes desse horário não poderá copiar suas respostas.
- Os dois últimos candidatos de cada sala de prova deverão permanecer no recinto, a fim de acompanhar o lacre do material, quando então poderão retirar-se do local após concluído o procedimento.

DIREITOS AUTORAIS RESERVADOS. PROIBIDA A REPRODUÇÃO, AINDA QUE PARCIAL, SEM AUTORIZAÇÃO PRÉVIA.

01. Prematuro, pesando 1.200 g, com doença da membrana hialina e manifestações de insuficiência respiratória, necessitou de ventilação mecânica. A evolução clínica inicial foi satisfatória, com diminuição dos parâmetros do respirador. No 4º dia de vida, subitamente apresentou taquipneia, estertores crepitantes difusos e bilaterais, sopro sistólico na área infraclavicular esquerda (2+/4+) e má perfusão periférica. Tinha pulso periférico amplo. O fígado era facilmente palpável 5 cm abaixo do rebordo costal direito. Essa descompensação clínica provavelmente foi causada pela presença de

(A) padrão de circulação fetal.
(B) comunicação interatrial.
(C) persistência de canal arterioso.
(D) tetralogia de Fallot.

---

02. A triagem neonatal para hipotireoidismo congênito é feita com a dosagem de TSH em papel filtro entre o 3º e o 5º dias de vida. Utilizando esse método, que diagnóstico de hipotireoidismo congênito, dentre os abaixo, pode deixar de ser triado?

(A) Agenesia de tireoide
(B) Hipotireoidismo transitório
(C) Disormonogênese
(D) Hipotireoidismo central

---

03. Criança com 2 dias de vida, nascida de parto vaginal sem intercorrências (idade gestacional de 39 semanas, peso ao nascimento de 2.200 g) apresentou icterícia, hepatoesplenomegalia, petéquias difusas e fontanela anterior abaulada. A mãe de 25 anos, G2P2, informou não ter feito pré-natal de forma adequada e ter tido quadro de febre e exantema não investigado durante a gestação. Os exames do neonato indicaram hemoglobina de 11 g/dl, 4.800 leucócitos/mm^3 (sem desvio à esquerda) e 98.000 plaquetas/mm^3. A ultrassonografia transfontanelar evidenciou diversas pequenas calcificações periventriculares. Com base no quadro, assinale a assertiva correta.

(A) O diagnóstico mais provável é toxoplasmose congênita, e o tratamento indicado é espiramicina.
(B) O quadro é compatível com sífilis congênita precoce, e o tratamento indicado é penicilina cristalina, intravenosa, por 10 dias.
(C) Os achados são compatíveis com citomegalovirose congênita, e o tratamento pode incluir ganciclovir ou valganciclovir.
(D) O diagnóstico mais provável é herpes congênito, e o tratamento indicado é aciclovir, intravenoso, por 21 dias.

04. Lactente masculino, de 2 meses, nascido a termo de parto vaginal sem intercorrências, foi trazido à Emergência por desconforto respiratório, quadro iniciado há 2 dias. A mãe informou ter percebido congestão nasal e tosse antes do surgimento de sinais de esforço respiratório. Negou febre e contato com pessoas com sintomas respiratórios. Ao exame físico, a criança encontrava-se em bom estado geral, com secreção mucopurulenta em ambos os olhos, boa perfusão periférica e leve tiragem subcostal; à ausculta pulmonar, constataram-se estertores crepitantes bilaterais. Radiografia de tórax revelou hiperinsuflação e opacidades intersticiais difusas. Leucograma não demonstrou leucocitose, mas mostrava eosinofilia (600 eosinófilos/mm^3). Que tratamento, dentre os abaixo, é o mais indicado?

(A) Lavagem nasal e ocular com soro fisiológico
(B) Nitazoxanida 15 mg/kg/dia, por via oral
(C) Amoxicilina 90 mg/kg/dia, por via oral
(D) Azitromicina 20 mg/kg/dia, por via oral

---

05. Lactente masculino, de 3 meses, foi trazido à consulta pelos pais por terem percebido que, em algumas ocasiões, os olhos do filho pareciam desalinhados. Relataram que o desvio era mais evidente quando a criança estava cansada ou olhando para objetos muito próximos. Ao exame, o reflexo de Brückner (Teste do Reflexo Vermelho) era simétrico, e o reflexo corneano, central em ambos os olhos. Não foram constatados sinais de anomalias oculares ou neurológicas. Qual a conduta mais apropriada?

(A) Orientar os pais sobre o estrabismo fisiológico e observar a evolução.
(B) Encaminhar a criança ao oftalmologista para prescrição de óculos com correção de hipermetropia total.
(C) Encaminhar a criança ao oftalmologista para realizar cirurgia de estrabismo.
(D) Solicitar ressonância magnética de crânio para excluir lesão intracraniana.

---

06. Menino de 5 meses foi trazido à consulta de puericultura. Em seu histórico, constavam as seguintes anotações: *Nascido de gestação única com peso ao nascimento de 2.300 g e 35 semanas de idade gestacional; mãe com descolamento de placenta; sem necessidade de internação em UTI neonatal; testes de triagem neonatal normais.* Não havia registro de vômitos ou regurgitações, nem de intercorrências clínicas desde o nascimento, nem de uso de medicamentos ou suplementos. A mãe informou que a alimentação vinha sendo feita exclusivamente com leite materno em livre demanda desde o nascimento, que o filho apresentava boa pega e que ele conseguia esvaziar bem as mamas. A familiar referiu que a criança se mostrava hipoativa em alguns momentos. Verificou-se dificuldade de ganho de peso pela curva na Caderneta da Criança. Considerando a hipótese diagnóstica mais provável, que exame, dentre os abaixo, deve ser solicitado?

(A) Videofluoroscopia da deglutição
(B) Hemograma
(C) Phmetria
(D) Dosagem de TSH e de T4 livre

07. Criança de 6 meses foi trazida à Emergência com história de febre há 3 dias, sem identificação de foco. A mãe negou tosse, coriza, diarreia e alteração de humor. Ao exame físico, encontrava-se ativa, hidratada e corada, com temperatura axilar de 39,4º C; à oroscopia e otoscopia, não foram identificadas alterações; à ausculta cardíaca, o ritmo era regular, sem sopros; à ausculta respiratória, os pulmões estavam limpos; à palpação, o abdômen estava flácido e sem visceromegalias. As extremidades estavam com bons pulsos e boa perfusão periférica. Com base no quadro, assinale a alternativa que contempla o conjunto de condutas recomendado no momento.

(A) Coleta de sangue para hemograma, hemocultura e PCR – início de antibiótico
(B) Coleta de sangue para hemograma, hemocultura e PCR – realização de raio X de tórax – sem antibiótico até os resultados dos exames
(C) Coleta de urina para EQU com urocultura – sem antibiótico até o resultado do exame
(D) Coleta de urina para EQU com urocultura – realização de raio X de tórax – coleta de secreção nasal para pesquisa de vírus respiratórios – início de antibiótico

---

08. Lactente feminina, de 9 meses, foi trazida à consulta de puericultura, sem queixas. Ao exame físico, detectou-se sopro cardíaco sistólico de curta duração, audível no terço médio da borda esternal esquerda, sem irradiação, de qualidade vibratória, com intensidade de 1+, que se tornava mais audível em decúbito dorsal (em comparação com a posição sentada). Qual o diagnóstico mais provável?

(A) Sopro inocente
(B) Persistência do canal arterial
(C) Defeito do septo interventricular
(D) Mixoma atrial

---

09. Menina de 2 anos foi trazida à consulta por febrículas e persistência da tosse em acessos, principalmente à noite, que chegava a provocar palidez de extremidades e em torno dos lábios. A expectoração era clara e viscosa. No pescoço anterior e nas pálpebras, havia várias petéquias. O quadro teve início com resfriado e congestão nasal há cerca de 4 semanas, com piora progressiva. A paciente não possuía a Caderneta da Criança (sem história de vacinação). Considerando a provável hipótese diagnóstica, assinale a alternativa que contempla as mais frequentes alterações hematológicas que a acompanham.

(A) Leucocitose e linfocitoses absoluta e relativa
(B) Leucopenia e eosinofilia relativa
(C) Leucocitose e monocitose
(D) Linfopenia absoluta e neutrofilia

10. Menino de 2 anos foi hospitalizado por febre alta, mau estado geral, taquicardia e dispneia rapidamente progressiva. Ao exame físico, foram observadas petéquias difusas no tórax, no dorso e no abdômen, com sufusões hemorrágicas maiores nos membros inferiores do que nos superiores. O paciente evoluiu rapidamente com choque séptico, disfunção multiorgânica e coagulação intravascular disseminada. Havia relato de que outra criança da mesma escola também apresentara febre, sufusões similares nas pernas e se encontrava hospitalizada em UTI pediátrica. A partir das manifestações clínicas, da principal hipótese diagnóstica e de seu agente etiológico, assinale a assertiva correta.

(A) O paciente deve permanecer em isolamento respiratório com pressão negativa durante 5 dias após o início da antibioticoterapia.
(B) O tratamento inicial de primeira escolha deve incluir cefepima ou meropenem.
(C) Todos os contatos hospitalares e escolares do paciente devem receber quimioprofilaxia, por via oral, por 4 dias sequenciais.
(D) A taxa de letalidade da doença é menor quando acompanhada de meningite simultaneamente.

---

11. Menino de 3 anos foi transportado até a UPA por ter apresentado episódio convulsivo, tônico-clônico, generalizado, em sua escola. A crise havia ocorrido há 1 hora e, segundo a professora, não durara mais de 4 minutos. O paciente, previamente hígido, apresentava desenvolvimento neuromotor normal. Ao exame físico admissional, estava febril, levemente taquicárdico, mas eupneico. Respondia adequadamente aos comandos verbais. O restante do exame físico não evidenciou alterações. Com base nas manifestações clínicas, assinale a assertiva correta.

(A) O paciente deve receber imediatamente diazepam intravenoso ou midazolan intramuscular.
(B) O diagnóstico mais provável é convulsão febril, devendo o paciente permanecer em observação clínica e fazer exame eletroencefalográfico após 24 horas da crise.
(C) Pelo risco de recorrência do episódio e pela idade do paciente, deve-se prescrever o uso profilático de medicamento anticonvulsivante.
(D) A família deve ser informada sobre o fato de que a evolução clínica esperada é benigna, e o prognóstico, favorável.

12. Menino de 3 anos e 6 meses, previamente hígido, foi trazido, pela mãe à UBS por febre de até 38º C e cansaço acima do habitual, quadro iniciado há cerca de 5 dias. Na noite anterior, relatou ter percebido manchas roxas em pernas e braços. Ao exame físico, a criança encontrava-se um pouco prostrada, com palidez cutaneomucosa, equimoses e petéquias nas faces interna e externa dos membros superiores e inferiores. O fígado era palpável 3 cm abaixo do rebordo costal direito. Demais aspectos do exame não revelaram particularidades. Considerando a principal hipótese diagnóstica, qual a conduta mais adequada?

(A) Solicitar sorologias para hepatite, enzimas hepáticas e perfil de coagulação.
(B) Solicitar hemograma, leucograma e contagem de plaquetas.
(C) Solicitar ultrassonografia abdominal, pesquisa de sangue oculto nas fezes e EQU.
(D) Encaminhar o caso para a assistente social por suspeita de maus-tratos.

---

13. Pré-escolar de 4 anos, com asma, foi trazido à consulta por não estar respondendo à medicação de controle (beclometasona *spray* oral, 50 mcg/jato, 3 jatos, 2 vezes/dia). Para melhorar a resposta clínica, recomenda-se fazer a medicação

(A) sem espaçador, com o *spray* na vertical, acoplado diretamente na boca da criança, com os lábios vedados.
(B) com espaçador, com a criança chorando no colo da mãe, com a máscara bem vedada em seu rosto.
(C) com espaçador, sem máscara, com os lábios vedados no bocal, com a criança respirando em volume corrente.
(D) com espaçador, disparando 3 jatos consecutivamente antes de a criança fazer 2-3 inalações pela máscara.

---

14. Pré-escolar de 5 anos, previamente hígida, foi trazida à consulta por apresentar, há 3 dias, secreção nasal inicialmente hialina e, há 1 dia, espessa e esbranquiçada. A febre associada, de até de 37,8º C, foi controlada com antitérmicos. À oroscopia, constataram-se leve hiperemia faríngea e gota pós-nasal; à rinoscopia, edema e hiperemia de mucosa, além de secreção turva e espessa bilateralmente. Com esses dados clínicos, qual o diagnóstico mais provável?

(A) Rinossinusite aguda bacteriana
(B) Rinossinusite aguda viral
(C) Rinossinustie aguda pós-viral
(D) Rinossinustie aguda alérgica complicada

15. Menino de 6 anos foi trazido à UPA por apresentar diarreia há 3 dias (sem sangue ou muco) e vômitos alimentares (3 vezes antes da consulta). Ao exame físico, encontrava-se prostrado, com olhos encovados e pele com turgor diminuído e com temperatura axilar de 37,5º C; à ausculta pulmonar, não foram identificadas alterações; à ausculta cardíaca, o ritmo era regular, com frequência cardíaca de 100 bpm; à palpação, o abdômen encontrava-se globoso, depressível e com ruídos hidroaéreos aumentados; os pulsos eram palpáveis, e as extremidades estavam aquecidas. Com base no quadro, assinale o conjunto de condutas recomendado no momento.

(A) Manter a criança em observação na UPA e iniciar soro de reidratação oral, na dose de 100 ml/kg a cada 4 horas.
(B) Manter a criança em observação na UPA e administrar soro fisiológico intravenoso, na dose de 20 ml/kg.
(C) Encaminhar a criança para avaliação em ambiente hospitalar e administrar soro fisiológico intravenoso, na dose de 30 ml/kg em 1 hora.
(D) Encaminhar a criança para casa e, se constatados sinais de piora clínica, retornar à UPA e administrar soro de reidratação oral a cada evacuação.

---

16. Adolescente de 10 anos iniciou, há 1 semana, com mialgia, principalmente nos membros superiores, e cansaço, mesmo sem esforços; passou a apresentar há 3 dias, febre e dificuldade para engolir alimentos sólidos por dores na garganta e no pescoço. Foi trazido à UPA, tendo-lhe sido prescrita amoxicilina (90 mg/kg/dia) por orofaringe hiperemiada, ambas as tonsilas com exsudato e linfadenopatia cervical posterior. Após 24 horas, não teve mais febre, porém apresentou erupção exantemática macular na face, no abdômen e no tórax anterior. Assinale a alternativa que contempla a hipótese diagnóstica mais provável, os achados laboratoriais relacionados e a conduta mais adequada.

(A) Mononucleose – linfocitose com presença de linfócitos atípicos – Manter amoxicilina e associar aciclovir.
(B) Mononucleose – linfocitose com presença de linfócitos atípicos – Suspender amoxicilina e iniciar com medicamentos sintomáticos e repouso.
(C) Amigdalite bacteriana – leucocitose com neutrofilia – Substituir amoxicilina por macrolídeo devido à alergia causada pelo medicamento betalactâmico.
(D) Amigdalite bacteriana – leucopenia – Substituir amoxicilina por amoxicilina-clavulanato.

17. Assinale a alternativa que preenche, correta e respectivamente, as lacunas do parágrafo abaixo.

Infecção do trato urinário (ITU) é a **.....** infecção bacteriana mais prevalente em Pediatria. Entre as crianças com menos de 7 anos, acomete proporcionalmente mais **.....** . Das manifestações clínicas relatadas, a piúria apresenta maior probabilidade de ocorrência quando a ITU tem como agente etiológico **.....** .

(A) primeira – meninas – *Klebsiella sp*
(B) primeira – meninos – *Escherichia coli*
(C) segunda – meninas – *Escherichia coli*
(D) segunda – meninos – *Klebsiella sp*

---

18. Conforme o Calendário de Vacinação 2025, do Ministério da Saúde, qual o esquema de vacinação contra HPV?

(A) Dose única entre 9 e 14 anos apenas em meninas
(B) Dose única entre 9 e 14 anos em meninas e meninos
(C) Duas doses entre 9 e 14 anos em meninas e meninos
(D) Duas doses entre 9 e 14 anos em meninas e dose única em meninos

---

19. No âmbito da Atenção Primária a crianças e adolescentes, todo médico é responsável pela orientação preventiva de injúrias por causas externas. Nesse sentido, é correto afirmar que há evidências científicas suficientes de que

(A) a estatura mínima para uma criança ocupante do banco traseiro de veículo automotor usar o cinto de segurança do carro isoladamente, sem a necessidade do uso de dispositivo de retenção, independentemente de sua idade, é 1,35 metro segundo o padrão europeu e 1,45 metro segundo o padrão estadunidense.
(B) a orientação antecipatória é factível e comprovadamente eficaz na melhora do conhecimento sobre segurança, na mudança do comportamento para um estilo mais seguro e na redução efetiva de ocorrências de todos os tipos de injúrias por causas externas.
(C) o ensino de natação não é uma medida considerada eficaz na prevenção do afogamento de crianças e jovens, devendo-se dar preferência ao uso de dispositivos pessoais de flutuação, como as boias, e ao cercamento de piscinas com grades com altura mínima de 1,0 metro e portões com mola e tranca automática.
(D) a supervisão deficiente por parte de cuidadores é o fator de risco mais relevante para injúrias por causas externas, sobretudo não intencionais, havendo à disposição bons programas preventivos, especificamente focados em melhorá-la.

20. Assinale a assertiva correta sobre lesão pulmonar associada a uso de cigarro eletrônico (EVALI).

(A) Corticosteroide inalatório em dose alta está indicado para tratamento de casos refratários.
(B) Náusea, vômito e diarreia não fazem parte das manifestações clínicas descritas.
(C) O diagnóstico é clínico, não sendo necessários exames de imagem para investigação.
(D) Pode evoluir para insuficiência respiratória com necessidade de ventilação mecânica.

---

21. Gestante de 20 anos, GIPO, sem pré-natal, foi trazida ao Centro Obstétrico por contrações e perda de líquido. Referiu ter feito uso de cocaína há 2 horas. Ao exame, apresentava sinais vitais estáveis, 3 contrações uterinas efetivas e regulares em 10 minutos, saída de líquido claro pelo orifício cervical externo e mudanças cervicais (dilatação de 5 cm e apagamento de 90%). Ultrassonografia (US) evidenciou feto único com movimentação ativa, em apresentação cefálica e idade gestacional compatível com 31 semanas. Assinale a assertiva correta sobre o caso clínico.

(A) São necessários testes adicionais, tais como US transvaginal evidenciando colo curto (< 25 mm) ou testes imunocromatográficos positivos, para estabelecer o diagnóstico de trabalho de parto pré-termo.
(B) Por se tratar de ruptura prematura de membranas pré-termo, deve-se avaliar o bem-estar fetal, realizar tocólise e rastreamento para estreptococos do grupo B, além de administrar corticosteroides, antimicrobianos (para prolongar a latência) e progesterona.
(C) Deve-se avaliar o bem-estar fetal, investigar sinais de infecção intrauterina e administrar cortocosteroides, antimicrobianos (para estreptococos do grupo B) e sulfato de magnésio.
(D) Se o quadro clínico evoluir, na assistência ao parto e ao recém-nascido devem ser preconizadas a ordenha do cordão umbilical, a prevenção da hipotermia do recém-nascido e a amamentação na primeira hora.

22. Assinale a assertiva correta sobre a infecção por toxoplasmose na gestante e no recém-nascido.

(A) No primeiro trimestre da gestação, a presença de IgM e IgG reagentes, associada à de IgG de alta avidez, indica fortemente infecção aguda adquirida na gestação.
(B) Quando houver indicação, a amniocentese para obtenção de PCR para DNA de *Toxoplasma gondii* no líquido amniótico deve ser realizada a partir de 14 semanas de gestação ou, no máximo, até 4 semanas após a data da infecção primária materna.
(C) O tratamento com esquema tríplice é o indicado quando o diagnóstico da infecção ocorrer após as 18 semanas de gestação; no primeiro trimestre, deve ser evitado, pois tanto a pirimetamina quanto a sulfadiazina atuam como antagonistas do ácido fólico.
(D) No recém-nascido com menos de 6 meses, a presença de anticorpos da classe IgG confirma a toxoplasmose congênita, já que eles não ultrapassam a barreira placentária.

23. Assinale a assertiva correta sobre a toxicidade dos compostos do tabaco na gestante e no feto.

(A) O transporte de aminoácidos pela placenta está aumentado nas fumantes, o que interfere na síntese proteica e contribui para o mau desenvolvimento da membrana amniocoriônica.
(B) A nicotina causa vasoconstricção dos vasos do útero e da placenta, reduzindo o fluxo sanguíneo e a oferta de oxigênio e nutrientes para o feto.
(C) O aumento de abortamentos em fumantes pode ser explicado pelo aumento da síntese placentária de óxido nítrico, um potente constritor do miométrio.
(D) A hemoglobina fetal tem uma ligação com o monóxido de carbono mais fraca do que a hemoglobina materna, resultando em níveis de carboxi-hemoglobina mais elevados na circulação fetal, responsáveis pela hipoxemia tecidual.

24. Primigesta de 23 anos, com hipertensão arterial crônica desde os 17 anos, tratada com losartana (50 mg/dia, por via oral), teve seu tratamento modificado, desde o início da gestação, para metildopa (500 mg, por via oral, de 12/12 horas). O feto encontrava-se com crescimento adequado. A gestante vinha realizando profilaxia para pré-eclâmpsia com AAS e cálcio. Agora, com 36 semanas, apresenta aumento da pressão arterial, permanecendo com controle adequado por ter sido alterada a dose de metildopa (500 mg, 3 vezes/dia). À investigação diagnóstica, a relação proteína/creatinina urinária era de 0,29, a dosagem de fator de crescimento placentário (*PlGF*) de 160 pg/ml e o ácido úrico de 4,6 mg/dl. Que conduta, dentre as abaixo, está indicada?

(A) Internar a gestante para observação.
(B) Indicar o término imediato da gestação.
(C) Associar carvedilol a metildopa.
(D) Resolver a gestação com 38 semanas.

25. Gestante de 28 anos, G2P1, com 32 semanas de gestação, deu entrada na Emergência após acidente automobilístico de média intensidade. Informou que estava usando cinto de segurança e não ter havido perda de consciência. Referiu dor abdominal difusa e movimentos fetais diminuídos. Ao exame físico, apresentava-se hemodinamicamente estável, com dor à palpação do hipogástrio, sem sangramento vaginal. À ausculta, os batimentos cardiofetais tinham frequência de 130 bpm. Ultrassonografia revelou placenta anterior sem descolamento evidente, feto único vivo e líquido amniótico em quantidade normal. Que conduta, dentre as abaixo, é a mais adequada?

(A) Alta hospitalar após exame físico normal e vitalidade fetal confirmada, com orientação de retorno se houver sintomas.
(B) Administração de tocolítico imediatamente para prevenir parto prematuro relacionado ao trauma.
(C) Observação hospitalar por, pelo menos, 24 horas com monitorização fetal contínua.
(D) Realização de parto cesáreo imediatamente por risco fetal iminente, mesmo sem sinais de condição fetal não tranquilizadora.

26. Gestante de 40 anos, G3P2, foi encaminhada ao Centro Obstétrico por estar com 41 semanas e 2 dias de gestação. Fazia acompanhamento pré-natal de risco habitual. Os resultados de todos os exames estavam normais, e o crescimento fetal era adequado. Ao exame, o colo encontrava-se central, com 1 cm de dilatação, 30% de apagamento e consistência firme, com apresentação cefálica não insinuada. Considerando o perfil obstétrico apresentado, qual a conduta mais adequada no momento para promover o nascimento?

(A) Iniciar ocitocina intravenosa em infusão contínua.
(B) Realizar amniotomia e iniciar deambulação.
(C) Iniciar preparo cervical com análogo de prostaglandina (misoprostol) ou método mecânico (sonda de Foley), seguido de reavaliação em 6-12 horas.
(D) Indicar cesariana eletiva devido a colo desfavorável e idade materna avançada, condições que aumentam o risco de insucesso da indução.

27. Assinale a assertiva correta sobre a infecção por sífilis na gestação.

(A) A transmissão vertical será maior quanto mais avançada for a gestação, sendo também maior nas fases primária e secundária do que nas fases latente e terciária.
(B) Apenas um teste não é suficiente para concluir o diagnóstico, pois testes sorológicos, principalmente os treponêmicos, estão associados a resultados falsos positivos por condições como drogadição, doenças reumáticas e até a própria gestação.
(C) Em gestante que se encontra assintomática e sem história de tratamento ou conhecimento da infecção, o diagnóstico é de sífilis primária, devendo ser tratada com penicilina G benzatina, 2,4 milhões UI, por via intramuscular, em dose única (1,2 milhão UI em cada glúteo).
(D) O tratamento deve ser realizado o mais precocemente possível e, para as gestantes alérgicas a penicilina, pode-se utilizar, como medicamento alternativo, doxiciclina (100 mg, por via oral, 2 vezes/dia, por 15 dias).

---

28. Assinale a alternativa que preenche, correta e respectivamente, as lacunas do parágrafo abaixo.

Gestante de 22 anos, GIPO, com 25 semanas de gestação, assintomática, veio ao Centro Obstétrico por orientação do médico do pré-natal, trazendo os laudos de exames ultrassonográficos.
Exame 1: *Identifica-se um saco gestacional, contendo dois embriões com vitalidade; o comprimento cabeça-nádegas do embrião à esquerda tem 30 mm, e o do embrião à direita tem 25 mm. Conclusão: gestação gemelar; idade gestacional compatível com 9 semanas + 5 dias.*
Exame 2: *Identificam-se dois fetos com vitalidade; massa placentária na região fúndica do útero; líquido em quantidade normal na cavidade amniótica à esquerda e diminuída à direita. Conclusão: gestação gemelar diamniótica, idade gestacional compatível com 24 semanas; o peso do feto à esquerda encontra-se no percentil 50, e o do feto à direita no percentil 8 para a IG; diferença de peso entre os fetos de 26%.*

Considerando as informações dos laudos trazidos pela gestante e as diretrizes para a realização de ultrassonografia na gestação gemelar, pode-se afirmar que se trata de gestação gemelar **.....** . A datação da gestação foi corretamente realizada pelo embrião de **.....** comprimento cabeça-nádegas. A hipótese diagnóstica é **.....** .

(A) monocoriônica – menor – síndrome de transfusão feto-fetal
(B) monocoriônica – maior – restrição de crescimento fetal seletiva
(C) dicoriônica – menor – restrição de crescimento fetal seletiva
(D) dicoriônica – maior – síndrome de transfusão feto-fetal

29. Primigesta de 17 anos, com 38 semanas e 5 dias de gestação, com pré-natal de risco habitual, foi internada no Centro Obstétrico na fase ativa do trabalho de parto. Transcorridas 5 horas, evoluiu para parto vaginal com períneo íntegro. Após o nascimento, a paciente recebeu ocitocina intramuscular (10 UI). Foi realizado clampeamento oportuno do cordão umbilical e a dequitação ocorreu com a placenta íntegra. A paciente passou a queixar-se de sudorese e mal-estar. Ao exame físico, apresentava pressão arterial de 90/60 mmHg, frequência cardíaca de 120 bpm, útero com volume aumentado (acima da cicatriz umbilical) e sangramento vaginal ativo. Com base no quadro, assinale a assertiva correta.

(A) Retenção placentária é a principal causa de hemorragia puerperal, sendo necessária a imediata realização de curetagem uterina.
(B) Deve-se iniciar reposição volêmica vigorosa com cristaloides no mesmo acesso venoso dos uterotônicos, independentemente da causa.
(C) Ocitocina é o principal medicamento recomendado para prevenção e tratamento da atonia uterina, sendo mantida em infusão contínua.
(D) Ácido tranexâmico, misoprostol e metilergometrina são medicamentos de segunda linha e somente devem ser usados se a atonia uterina não for responsiva a ocitocina.

---

30. Doença falciforme é enfermidade genética com a maior prevalência no Brasil. Jovens e adultos que não fizeram o Teste do Pezinho para detecção da doença podem realizar o rastreamento através de exame de sangue chamado eletroforese de hemoglobina, que é oferecido às gestantes e aos parceiros durante o pré-natal, e disponibilizado no SUS para toda a população. Sobre esse exame, associe as hemoglobinas (coluna da esquerda) aos significados de seus achados à eletroforese (coluna da direita).

1 - Hb AA	( ) Níveis aumentados (> 3,5%) podem indicar talassemia beta menor.
2 - Hb A_2	
3 - Hb F	( ) A pessoa apresenta traço falcêmico.
4 - Hb AS	( ) Costuma representar 95-98% da hemoglobina total em adultos.
5 - Hb SS, SC e SD	

A sequência numérica correta, de cima para baixo, da coluna da direita, é

(A) 1 – 4 – 2
(B) 2 – 4 – 1
(C) 2 – 5 – 3
(D) 3 – 5 – 2

31. Paciente de 48 anos, G1C1, com IMC de 29 kg/m^2, vivendo com HIV, retornou à consulta na UBS para apresentar o laudo de exame citopatológico (CP) de colo uterino: *Satisfatório para avaliação, presença de células escamosas, metaplásicas e endocervicais. Células glandulares atípicas (AGC). Flora mista*. Na primeira consulta, o exame ginecológico foi normal, mas a paciente se queixara de fluxo menstrual aumentado. Assinale a alternativa que contempla a hipótese diagnóstica e a conduta mais adequada.

(A) Alterações citológicas devidas ao HIV – Solicitar ultrassonografia transvaginal e encaminhar a paciente para colposcopia.
(B) Quadros inflamatórios e infecciosos no colo uterino – Repetir o CP em 6 meses e encaminhar a paciente para colposcopia se o resultado estiver alterado.
(C) Neoplasia de endométrio – Repetir o CP em 6 meses e solicitar ultrassonografia transvaginal.
(D) Adenocarcinoma *in situ* – Encaminhar a paciente para colposcopia.

---

32. Assinale a assertiva correta sobre o sangramento uterino anormal.

(A) O sangramento uterino anormal por disfunção ovulatória (SUA-O) está associado a alterações do eixo hipotálamo-hipófise-ovário ou a endocrinopatias.
(B) O sangramento uterino anormal por adenomiose (SUA-A) é classificado como não estrutural.
(C) A investigação inicial do sangramento uterino anormal deve incluir dosagem de TSH, T4, FSH, LH e estradiol.
(D) A biópsia de endométrio está indicada para paciente em menacme que apresenta espessura endometrial com mais de 5 mm pela ultrassonografia transvaginal

---

33. Assinale a assertiva correta sobre doenças miometriais.

(A) Mioma submucoso é causa de sangramento excessivo, sendo ressecção histeroscópica o tratamento preferencial.
(B) Miomas subserosos estão associados a sangramento excessivo e irregular e devem ser extirpados por videolaparoscopia.
(C) Adenomiose é causa de sangramento uterino anormal, sendo facilmente diagnosticada pelo aumento do útero ao toque vaginal bimanual.
(D) Miomas intramurais de até 2 cm podem ser assintomáticos e são causa frequente de infertilidade.

34. Paciente de 34 anos, com diabetes melito tipo 2 (em uso irregular de insulina), veio à consulta em busca de orientação para contracepção porque deseja gestar em 1 ano. Seu peso atual era de 98 kg. Informou já ter usado contraceptivos hormonais combinados, por via oral e transdérmica (adesivo) e, atualmente, prevenir-se apenas com preservativos. Referiu que a última dosagem de hemoglobina glicada foi de 8,5% e que se encontrava em acompanhamento oftalmológico por suposta lesão vascular na retina. A alternativa mais adequada para a paciente é

(A) retornar ao uso de anticoncepcional oral combinado, pois deseja engravidar em curto espaço de tempo e o anticoncepcional tem rápido retorno à fertilidade.
(B) retornar ao uso do adesivo transdérmico, pois sua eficácia independe do peso corporal e não existem contraindicações para métodos hormonais combinados.
(C) receber orientação sobre métodos de progestagênio isolado, implante subdérmico de etonogestrel, acetato de medroxiprogesterona de depósito (150 mg intramuscular, a cada 90 dias), pois são seguros e promovem pronto retorno à ovulação quando suspensos.
(D) utilizar outro método contraceptivo, como pílulas de progestagênio isolado, implante subdérmico de etonogestrel, sistemas intrauterinos de levonorgestrel ou DIU de cobre, pois está com mau controle glicêmico.

---

35. Paciente de 32 anos, casada, G2P2 (sem registro de intercorrências nas gestações), com IMC de 33 kg/m^2, não tabagista, sem doenças crônicas e sem limitações funcionais, será submetida a laqueadura tubária por via transvaginal. Vinha fazendo uso apenas de acetato de medroxiprogesterona trimestral para anticoncepção. O Termo de Consentimento Informado já se encontrava assinado por ela e pelo médico assistente. Assinale a alternativa que contempla o conjunto correto de informações em relação ao risco anestésico, à avaliação pré- operatória e ao Termo de Consentimento Informado.

(A) Paciente Asa I – Não são necessários exames pré-operatórios. – O Termo de Consentimento deve ser assinado também pelo esposo.
(B) Paciente Asa I – Deverão ser solicitados hemograma e hemoglobina glicada no pré-operatório. – O Termo de Consentimento não precisa ser assinado pelo esposo.
(C) Paciente Asa II – Deverão ser solicitados hemograma e hemoglobina glicada no pré-operatório. – O Termo de Consentimento deve ser assinado também pelo esposo.
(D) Paciente Asa II – Não são necessários exames pré-operatórios. – O Termo de Consentimento não precisa ser assinado pelo esposo.

36. Paciente de 32 anos, G3P3, consultou por vir apresentando desânimo e cansaço, tendo sido solicitados vários exames para investigação. Informou ter realizado laqueadura tubária há 3 anos e estarem regulares os ciclos menstruais. Referiu ainda ter amamentado o último filho até os 2 anos. Os resultados dos exames estavam normais, exceto a prolactina (PRL de 65 ng/ml; valor de referência: < 25 ng/ml). A ressonância magnética (RM) da hipófise foi compatível com microadenoma hipofisário de 4 mm. Qual a conduta mais adequada?

(A) Acompanhar o aparecimento de sintomas e dosar PRL em 1 ano.
(B) Acompanhar o aparecimento de sintomas e realizar RM em 1 ano.
(C) Prescrever cabergolina (0,25 mg, 2 vezes/semana) e dosar PRL após 30 dias.
(D) Prescrever bromoergocriptina (2,5 mg, 3 vezes/dia) e dosar PRL após 30 dias.

---

37. Paciente de 48 anos, G2P2, sedentária e tabagista (20 cigarros/dia), veio à consulta queixando-se de suores noturnos frequentes e fortes que vinham prejudicando sua qualidade de vida, sono interrompido e irregularidade menstrual (atrasos intercalados com 2 menstruações ao mês, fluxo escasso), quadro iniciado há 5 meses. A data da última menstruação foi há 20 dias. Tinha histórico de câncer de mama (avó materna, aos 60 anos). Trouxe resultados de exames recentes: citopatológico do colo uterino normal, mamografia BI-RADS 2, ultrassonografia transvaginal sem particularidade e alguns exames laboratoriais solicitados na UBS (hemograma normal, colesterol de 240 mg/dl, triglicerídeos de 350 mg/dl, glicemia de 98 mg/dl). Informou adotar *condom* como método anticoncepcional. A conduta mais apropriada é prescrever

(A) fluoxetina devido ao risco aumentado de câncer de mama.
(B) progestagênio de segunda fase para promover regularidade menstrual.
(C) estrogênio por via não oral associado a progestagênio.
(D) pílula contraceptiva hormonal combinada com estrogênio natural.

38. Paciente de 63 anos, G4P4, com menopausa há 12 anos, procurou o Ambulatório com queixa de sensação de peso vaginal há cerca de 1 ano, que piorava ao final do dia e melhorava em repouso. Relatou, também, dificuldade para urinar, com necessidade de "empurrar a vagina" para facilitar o esvaziamento vesical. Negou escape de urina aos esforços. O exame, realizado com a paciente em posição ginecológica e manobra de Valsalva, está reproduzido abaixo.



Com base no quadro clínico e na imagem, qual o diagnóstico mais provável?

(A) Prolapso uterino estágio III com disfunção miccional
(B) Prolapso de parede posterior estágio III
(C) Defeito de parede vaginal anterior e posterior estágio II
(D) Defeito de parede vaginal anterior estágio II com disfunção miccional

---

39. Assinale a alternativa que preenche, correta e respectivamente, as lacunas do parágrafo abaixo.

O uso de anticoncepcional oral combinado para o tratamento da síndrome dos ovários policísticos melhora os sinais e sintomas de hiperandrogenismo por **.....** as proteínas carreadoras dos hormônios sexuais (SHBG) e, consequentemente, **.....** o estímulo de LH sobre as células da **.....** .

(A) diminuir – aumentar – teca
(B) aumentar – diminuir – teca
(C) diminuir – aumentar – granulosa
(D) aumentar – diminuir – granulosa

---

40. Paciente feminina, de 50 anos, trouxe à consulta mamografia classificada como BI-RADS 4B. Nesse caso, a suspeita de malignidade da lesão

(A) é ≤ 2%.
(B) situa-se entre 10 e 50%.
(C) situa-se entre 50 e 95%.
(D) é ≥ 95%.

41. Paciente masculino, de 42 anos, foi trazido à Emergência após envolver-se em uma colisão automobilística. À admissão, estava consciente, agitado e com respiração rápida. Apresentava dor abdominal intensa e sinais de hipoperfusão, com pressão arterial de 80/40 mmHg e frequência cardíaca de 130 bpm. Referiu ter se alimentado pouco antes do acidente. Diante do quadro de instabilidade e necessidade iminente de controle de via aérea, a equipe optou por realizar intubação com técnica de sequência rápida. Sobre a abordagem anestésica nesse contexto, assinale a assertiva correta.

(A) Ventilação com máscara facial deve ser realizada sistematicamente após a indução e antes da intubação, mesmo durante a sequência rápida, para garantir oxigenação adequada.
(B) Bloqueador neuromuscular deve ser administrado após a perda de consciência clínica, sem necessidade de monitor de profundidade anestésica.
(C) Pré-oxigenação não é imprescindível na sequência rápida, uma vez que o paciente já está hiperventilando espontaneamente.
(D) Succinilcolina está contraindicada na sequência rápida devido à possibilidade de fasciculações e aumento da pressão intracraniana.

---

42. Assinale a assertiva correta sobre distúrbios eletrolíticos moderados a graves no pós-operatório.

(A) A reposição enteral ocorre de forma mais confiável e mais rápida do que a reposição intravenosa.
(B) Irrigação vesical contínua, íleo adinâmico e terapia nutricional parenteral são causas remotas desses distúrbios.
(C) Potássio pode ser pouco tolerado em reposição por via oral devido a náuseas, vômitos e dor abdominal.
(D) Cálcio e magnésio podem ser pouco tolerados em reposição por via oral devido a náuseas e constipação.

---

43. Analgesia pós-operatória multimodal é uma estratégia que visa associar fármacos com diferentes mecanismos de ação para promover um melhor controle da dor pós-operatória, reduzindo seus efeitos colaterais. Associe os fármacos (coluna da esquerda) a seus mecanismos de ação (coluna da direita).

1 - Dipirona	( ) Agonismo mü, kapa e delta
2 - Cetorolaco trometamol	( ) Inibição de recaptação da serotonina
3 - Tramadol	
4 - Oxicodona	( ) Inibição da cicloxigenase 3
5 - Buprenorfina	

A sequência numérica correta, de cima para baixo, da coluna da direita, é

(A) 3 – 4 – 2
(B) 3 – 5 – 2
(C) 4 – 3 – 1
(D) 5 – 3 – 1

44. Paciente masculino, de 49 anos, com hipertensão arterial, foi encaminhado à Emergência devido à dor torácica interescapular de início súbito, seguida de perda de força nos membros inferiores. À admissão, encontrava-se agitado, referindo desconforto abdominal difuso e dificuldade para mobilizar os membros inferiores. Informou ser usuário de cocaína. A avaliação dos sinais vitais revelou pressão arterial de 210/100 mmHg, frequência cardíaca de 100 bpm e frequência respiratória de 20 mrm. Ao exame físico, não se identificaram pulsos femorais e distais palpáveis. Qual o diagnóstico mais provável?

(A) Aneurisma roto da aorta abdominal
(B) Dissecção crônica da aorta toracoabdominal com trombose da falsa luz
(C) Trombose aguda de aneurisma toracoabdominal
(D) Síndrome aórtica aguda complicada com má perfusão

---

45. Após *check-up* de rotina, paciente masculino, de 65 anos, assintomático, com história de tabagismo e hipertensão arterial, trouxe à consulta um ecodoppler de carótidas e vertebrais, demonstrando espessamento parietal nas bifurcações carotídeas e fluxo reverso na artéria vertebral esquerda. À avaliação clínica do paciente, que achado, dentre os abaixo, é esperado?

(A) Sopro carotídeo à esquerda
(B) Redução dos pulsos periféricos no membro superior esquerdo
(C) Perda do pulso radial direito com abdução do membro superior ipsilateral e rotação cervical contralateral
(D) Pressão sistólica elevada no membro superior esquerdo em relação ao membro contralateral

---

46. Paciente feminina, de 40 anos, com diabetes melito (IMC de 35 kg/m^2), referiu dor e inchaço na perna direita com evolução de 24 horas, associados a vermelhidão local e alguns episódios de mal-estar e calafrios. Ao exame clínico, constataram-se eritema e aumento da temperatura local; registraram-se dor ao toque na perna e dificuldade de deambular. Considerando o quadro clínico, qual a principal suspeita diagnóstica e qual a conduta inicial mais adequada?

(A) Tromboflebite venosa superficial – ecodoppler venoso
(B) Lipedema sintomático – suporte elástico
(C) Trombose venosa profunda – ecodoppler venoso
(D) Erisipela – antibioticoterapia

47. Paciente feminina, de 68 anos, histerectomizada, com fibrilação atrial crônica e má adesão à anticoagulação, veio à Emergência por dor abdominal intensa e difusa, quadro iniciado há 6 horas. Relatou que a dor surgira subitamente e permanecia forte, sendo desproporcional ao exame físico. Encontrava-se afebril, com pressão arterial de 110/70 mmHg e frequência cardíaca de 96 bpm. Exames laboratoriais iniciais indicaram leucócitos de 17.200/mm^3 (com desvio à esquerda), hemoglobina de 13,2 g/dl, hematócrito de 38%, plaquetas de 230.000/mm^3, PCR de 35 mg/l, amilase de 68 U/l e lipase de 51 U/l. Com base nos quadros clínico e laboratorial, qual a hipótese diagnóstica mais provável e qual a conduta adequada?

(A) Pancreatite aguda – Repetir amilase/lipase em 6 horas e iniciar hidratação venosa intensiva.
(B) Isquemia mesentérica aguda – Solicitar angiotomografia de abdômen e avaliar cirurgia de urgência.
(C) Gastroenterite viral – Manter hidratação oral e dieta leve com sintomáticos.
(D) Obstrução intestinal por bridas – Solicitar radiografia simples e manter observação clínica.

48. Paciente masculino, de 50 anos, procurou atendimento por dor abdominal em cólica, náuseas, vômitos e parada de eliminação de gases e fezes, quadro com início há cerca de 3 dias, associado a distensão abdominal com timpanismo, sem sinais de irritação peritoneal. Apresentou leucograma sem leucocitose significativa ou desvio à esquerda e proteína C reativa com elevação discreta. A hipótese diagnóstica principal é obstrução intestinal, provavelmente de etiologia mecânica. Assinale a alternativa que contempla a(s) conduta(s) inicial(ais) mais apropriada(s).

(A) Jejum, hidratação, correção hidroeletrolítica e passagem de sonda nasogástrica, seguidos de tomografia computadorizada de abdômen
(B) Jejum, administração empírica de antibióticos de amplo espectro, observação clínica e ultrassonografia de abdômen
(C) Colonoscopia de urgência para definição da causa da obstrução
(D) Laparotomia exploradora imediata

49. Que conduta, dentre as abaixo, é a mais adequada para um paciente de 80 anos com colecistite aguda moderada a grave, após drenagem percutânea da vesícula biliar?

(A) Manter tratamento clínico e contraindicar cirurgia devido à idade avançada.
(B) Indicar colecistectomia se houver recorrência dos sintomas.
(C) Realizar colecistectomia precoce, preferencialmente dentro de 6-8 semanas após a drenagem percutânea.
(D) Adiar colecistectomia por, pelo menos, 6 meses, reduzindo os riscos cirúrgicos.

50. Qual a causa mais provável de sangramento digestivo alto com instabilidade hemodinâmica em um paciente masculino, de 65 anos?

(A) Úlcera péptica sangrante
(B) Esofagite erosiva
(C) Neoplasia gástrica
(D) Laceração de Mallory-Weiss

51. Paciente masculino, de 75 anos, com distensão e dor abdominal em cólica associada a vômitos biliosos há 24 horas, foi trazido à Emergência. Ao exame, apresentava hérnia inguinal direita irredutível, dolorosa à palpação, sem sinais de peritonite. Qual a conduta mais adequada no momento?

(A) Indicar cirurgia de urgência para correção da hérnia.
(B) Tentar redução manual da hérnia sob analgesia e sedação leve.
(C) Solicitar radiografia abdominal e manter jejum, observando a evolução clínica.
(D) Iniciar administração de antibióticos e agendar correção eletiva da hérnia após melhora clínica.

52. Paciente masculino, de 55 anos, previamente hígido, consultou por quadro de dor abdominal no hipocôndrio direito e icterícia. Informou ter retornado, há 2 semanas, de viagem pela Cordilheira dos Andes. Ao exame físico, encontrava-se afebril e com sinais vitais estáveis. Exames laboratoriais mostraram as seguintes alterações: AST de 167 UI/l, ALT de 142 UI/l e bilirrubina total de 4,5 mg/dl (bilirrubina direta de 3,9 mg/dl). Não se registrou alteração ao hemograma. À ultrassonografia abdominal, foram identificados cálculo de 2 cm no infundíbulo da vesícula biliar e parede da vesícula medindo 5 mm, além de dilatação do ducto biliar principal (1,2 cm). Qual a principal hipótese diagnóstica?

(A) Colecistite aguda, devido à obstrução do ducto cístico pelo cálculo biliar.
(B) Síndrome de Mirizzi, causada pela compressão do ducto hepático comum por um cálculo impactado junto ao ducto cístico.
(C) Hepatite viral aguda, resultante de processo infeccioso contraído em viagem recente.
(D) Hepatite aguda alcóolica, precipitada por abuso de bebidas destiladas em viagem recente.

53. Paciente masculino, de 44 anos, submetido a *by-pass* gástrico há 2 anos, foi internado por dor e distensão abdominal difusa, além de náuseas e vômitos biliosos. Exame físico revelou ruídos hidroaéreos diminuídos e defesa abdominal. Tomografia computadorizada evidenciou alça intestinal dilatada com mesentério torcido. Qual o diagnóstico mais provável?

(A) Obstrução por hérnia incisional
(B) Invaginação intestinal
(C) Hérnia interna
(D) Volvo gástrico

54. Assinale a assertiva correta sobre a avaliação do câncer colorretal.

(A) Dentre os pacientes com câncer de cólon com menos de 50 anos, cerca de 60% apresentam uma mutação germinativa associada ao câncer de cólon.
(B) Com o advento da indicação sistemática de colonoscopia no rastreamento colorretal, a maioria dos tumores é diagnosticada em indivíduos assintomáticos.
(C) É recomendada uma avaliação endoscópica completa da mucosa colorretal antes da cirurgia para detectar cânceres sincrônicos, que estão presentes em cerca de 25% dos pacientes com câncer de cólon esporádico.
(D) A dosagem do antígeno carcinoembriônico (CEA) deve ser realizada no pré-operatório, uma vez que representa fator preditivo independente de sobrevida global em pacientes com câncer de cólon em estágio I a III.

---

55. Assinale a assertiva correta sobre o manejo da doença hemorroidária.

(A) Aumentar a ingestão de fibras e líquidos deve ser recomendado a pacientes com hemorroidas devido à melhora documentada em casos de prolapso leve a moderado e sangramento retal.
(B) Esfincterotomia lateral interna é uma das modalidades cirúrgicas mais eficazmente empregadas no tratamento de hemorroidas.
(C) Pomadas à base de nitrato (diltiazem, isossorbida) devem ser empregadas antes de se indicar o tratamento cirúrgico.
(D) Excisão cirúrgica de mamilos hemorroidários não é mais considerada uma técnica aceitável no tratamento de hemorroidas sintomáticas refratárias.

---

56. Jogador de futebol, de 28 anos, apresentou dor súbita e intensa na região posterior da coxa esquerda ao realizar um *sprint* (movimento de arrancada). Trazido à Emergência, referiu sensação de estalo no momento da dor e dificuldade para caminhar. Ao exame físico, observaram-se equimose e falha palpável no músculo. Qual o diagnóstico e qual a conduta inicial mais apropriada?

(A) Lesão muscular grau II – retorno às atividades após uso de analgésicos
(B) Lesão muscular grau II – uso de órtese rígida e imobilização por 4 semanas
(C) Lesão muscular grau III – repouso, analgesia e encaminhamento a fisioterapia
(D) Lesão muscular grau III – repouso, analgesia e avaliação especializada para possível reparo cirúrgico

57. Paciente masculino, de 47 anos, consultou por linfadenomegalia cervical. Informou ser tabagista moderado há 18 anos, não ter tosse, nem apresentar febre ou perda de peso. Ao exame físico, identificou-se nódulo palpável, firme, indolor, com aproximadamente 2,0 cm de diâmetro, na região cervical IIa (grupo jugular superior anterior). Qual a conduta mais adequada?

(A) Realizar punção-biópsia com agulha fina e solicitar exame citopatológico.
(B) Realizar ultrassonografia para confirmar o diagnóstico diferencial de massa cervical.
(C) Excluir causas infecciosas com exames sorológicos e avaliar cavidade oral, faringe e laringe.
(D) Agendar biópsia do linfonodo e solicitar imunofenotipagem da peça.

---

58. Paciente masculino, de 34 anos, vítima de acidente automobilístico, apresentou hipotensão persistente embora tenha recebido adequada reposição volêmica. Radiografia abdominal evidenciou fratura pélvica em "livro aberto". O FAST foi negativo. Que conduta imediata, dentre as abaixo, é a mais adequada?

(A) Laparotomia exploradora
(B) Fixação interna definitiva da pelve
(C) Realização de tomografia computadorizada do abdômen
(D) Estabilização com fixador externo ou lençol pélvico e *packing* retroperitoneal

---

59. Paciente masculino, de 35 anos, veio à Emergência por apresentar dor intensa no flanco esquerdo e febre há 2 dias. Iniciou com cefalexina há 24 horas. Ao exame físico, apresentava punho-percussão positiva à esquerda. Exame qualitativo de urina demonstrou leucocitúria e bacteriúria. Hemograma indicou leucocitose (com desvio à esquerda); a creatinina estava normal. Tomografia computadorizada de abdômen revelou cálculo de 1,2 cm em ureter médio à esquerda, com dilatação pieloureteral e sinais de edema perirrenal à esquerda. Qual a conduta inicial mais adequada, além da analgesia?

(A) Desobstrução com cateter duplo J ou nefrostomia percutânea
(B) Troca imediata do antibiótico e observação clínica
(C) Coleta de material para nova urocultura e observação clínica
(D) Litotripsia extracorpórea

---

60. Paciente masculino, de 58 anos, com diabetes melito tipo 2, relatou disfunção erétil progressiva e gradual nos últimos anos, com piora da resposta a inibidores da fosfodiesterase-5 (tadalafila). O casal não apresentava dificuldade de relacionamento. O paciente referiu libido normal, sem registro de ereções noturnas ou matinais. O exame físico não revelou particularidades. Qual a causa mais provável da disfunção erétil?

(A) Disfunção erétil psicogênica
(B) Disfunção erétil vasculogênica
(C) Hipogonadismo
(D) Hiperprolactinemia

61. Que sinal, dentre os abaixo, em um paciente adulto com insuficiência respiratória aguda, exige a avaliação imediata de via aérea para possível intubação orotraqueal?

(A) Retração da musculatura intercostal
(B) Taquipneia
(C) Sibilos expiratórios
(D) Hipocratismo digital

62. Paciente masculino, de 67 anos, veio à Emergência por dor torácica típica em repouso, com início há 2 horas, que se irradiava para o braço esquerdo, acompanhada de sudorese. Em seu histórico, constavam hipertensão arterial e diabetes melito tipo 2. Todos os exames laboratoriais encontravam-se dentro dos limites da normalidade, exceto a troponina ultrassensível, discretamente aumentada (2,3 vezes o valor de referência). A eletrocardiografia realizada à admissão está reproduzida abaixo. Com base nas diretrizes atuais, qual a conduta inicial mais adequada?

(A) Instituir tratamento clínico conservador e agendar teste ergométrico ambulatorial em 72 horas.
(B) Iniciar dupla antiagregação plaquetária e anticoagulação e encaminhar o paciente para cinecoronariografia em até 72 horas.
(C) Iniciar apenas AAS e observar a evolução clínica, com dosagem de troponina em 6 horas.
(D) Indicar trombólise com alteplase em razão da dor torácica e da troponina elevada.

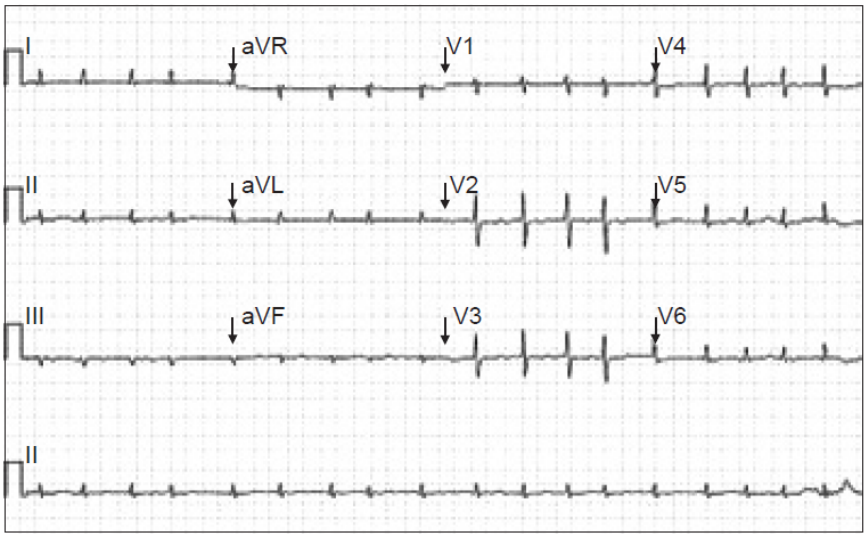

63. Paciente masculino, de 69 anos, com história de infarto do miocárdio, hipertensão arterial e dislipidemia, compareceu à consulta de revisão trazendo exames laboratoriais recentes, dentre os quais constava o perfil lipídico alterado. Vinha em uso apenas de AAS e enalapril. Qual das opções abaixo representa a conduta mais adequada para o tratamento da dislipidemia do paciente?

(A) Iniciar estatina de moderada intensidade e reavaliar o perfil lipídico em 6 meses, com meta de LDL-colesterol < 100 mg/dl.
(B) Prescrever estatina de alta intensidade, com meta de LDL-colesterol < 70 mg/dl, e considerar ezetimiba apenas se houver intolerância a estatina.
(C) Iniciar estatina de alta intensidade, com meta de LDL-colesterol < 55 mg/dl e redução de, pelo menos, 50% dos níveis basais; se a meta não for atingida, adicionar ezetimiba.
(D) Tratar apenas se os níveis de LDL-colesterol forem > 130 mg/dl, com foco principal na mudança do estilo de vida e acompanhamento anual.

64. Ao serem prescritos medicamentos anti-hipertensivos a pacientes com hipertensão arterial, deve-se dar atenção a seus possíveis efeitos colaterais. Assinale a alternativa que associa corretamente as classes de medicamentos a seus principais efeitos colaterais.

(A) Bloqueadores dos canais de cálcio: edema maleolar – betabloqueadores: broncoespasmo – diuréticos: reação lúpus-*like*
(B) Diuréticos: hipopotassemia – inibidores da enzima conversora da angiotensina: tosse seca – simpatolíticos de ação central: efeito rebote com a descontinuação
(C) Vasodilatadores diretos: reação lúpus-*like* – diuréticos: hipopotassemia – bloqueadores dos canais de cálcio: broncoespasmo
(D) Inibidores da enzima conversora da angiotensina: tosse seca – diuréticos: broncoespasmo – bloqueadores dos canais de cálcio: edema maleolar

65. Paciente masculino, de 41 anos, com diagnóstico de diabetes melito há 2 anos (em uso irregular de metformina), consultou em razão de erupções cutâneas generalizadas, iniciadas há 2 semanas. Informou que as lesões estavam “se espalhando” por todo o corpo. Vinha fazendo uso de clobetasol tópico por psoríase em placas no couro cabeludo, nos joelhos e nos cotovelos há 10 anos. Referiu que utilizara, há alguns dias, prednisona (1 mg/kg/dia) por dores articulares, suspensa antes do início do quadro. Ao exame dermatológico, apresentava eritema generalizado por todo o corpo com pústulas e descamação. Assinale a alternativa que contempla o diagnóstico e a causa mais provável do cenário atual.

(A) Exacerbação de psoríase vulgar por uso irregular de metformina
(B) Exacerbação de psoríase vulgar por utilização e suspensão de corticosteroide sistêmico
(C) Quadro agudo de psoríase pustulosa por uso irregular de metformina
(D) Quadro agudo de psoríase pustulosa por utilização e suspensão de corticosteroide sistêmico

---

66. Assinale a assertiva correta sobre o diagnóstico do diabetes melito.

(A) O ponto de corte de 209 mg/dl em 1 hora no teste oral com glicose sugere o diagnóstico.
(B) Não é necessário jejum para realização do teste de tolerância à glicose oral.
(C) O valor da glicose plasmática em jejum que sugere a presença de diabetes melito é 136 mg/dl.
(D) Duas dosagens de hemoglobina glicada com resultado ≥ 6% confirmam o diagnóstico.

---

67. Paciente feminina, de 45 anos, sem comorbidades, procurou atendimento por ter sido descoberto, de forma incidental em exame de imagem, um nódulo tireoidiano. Encontrava-se assintomática. Ao exame físico, palpou-se nódulo no lobo direito da tireoide. Ultrassonografia mostrou um nódulo sólido, hipoecogênico, com margens irregulares, microcalcificações e formato mais largo do que alto, medindo 1,3 cm no maior diâmetro. A dosagem de TSH estava normal. Segundo a classificação TI-RADS, do Colégio Americano de Radiologia (*ACR-TI-RADS*), qual a classificação do nódulo e qual a conduta a ser adotada?

(A) TI-RADS 3 – Manter observação clínica e realizar dosagem semestral de TSH.
(B) TI-RADS 4 – Repetir ultrassonografia em 12 meses.
(C) TI-RADS 5 – Realizar punção aspirativa por agulha fina (PAAF).
(D) TI-RADS 5 – Indicar cirurgia imediata.

68. Assinale a alternativa que preenche, correta e respectivamente, as lacunas do parágrafo abaixo.

Paciente masculino, de 78 anos, procurou a Emergência por febre, dor e diarreia pastosa, quadro iniciado há 4 dias (8 episódios/dia em pequena quantidade, associados a urgência e incontinência fecais, sem sangue ou pus visíveis). Informou internação recente por infecção urinária, tendo recebido antibioticoterapia de amplo espectro por via intravenosa, seguida de dose equivalente por via oral, tratamento finalizado há 3 dias. À chegada, apresentava temperatura axilar de 37,8º C e pressão arterial de 110/72 mmHg; a oximetria de pulso indicou saturação de oxigênio de 97% em ar ambiente. O exame físico mostrou mucosas coradas, algo desidratadas, e dor somente à palpação profunda do quadrante inferior esquerdo do abdômen. Pode-se afirmar que o quadro clínico é de **.....**, de etiologia **.....**, sendo mandatória coleta de fezes de emergência para excluir **.....** .

(A) diarreia aguda – parasitária – *Cyclospora sp*
(B) diarreia aguda – bacteriana – *Clostridioides difficile*
(C) diarreia persistente – bacteriana – *Bacillus cereus*
(D) diarreia persistente – viral – *Rotavirus*

---

69. Paciente feminina, de 42 anos, com dor abdominal recorrente, veio encaminhada da UPA para a Emergência por dor abdominal no quadrante superior direito e no epigástrio, com irradiação para o dorso, com duração de mais de 24 horas, sem alívio com analgésico intravenoso, associada a urina escurecida e náuseas. Familiar informou coloração amarelada da esclera no dia anterior. Ao exame físico, apresentava-se anictérica, com pressão arterial de 110/72 mmHg, frequência cardíaca de 94 bpm, temperatura axilar de 36,8º C, abdômen globoso, ruídos hidroaéreos presentes, dor à palpação profunda do hipocôndrio direito e do epigástrio, sem defesa. Exames iniciais indicaram hemoglobina de 12,1 g/dl, leucócitos de 10.200/mm^3, AST de 124 U/l, ALT de 148 U/l, bilirrubina total de 1,7 mg/dl, bilirrubina direta de 1,2 mg/dl, creatinina de 1,1 mg/dl e amilase de 644 U/l. Com base no quadro, assinale a assertiva correta.

(A) Litíase biliar complicada é a principal hipótese diagnóstica; os cálculos biliares, em sua maioria, são pretos (> 50%) por bilirrubinato de cálcio decorrente do aumento da bilirrubina indireta.
(B) Para o diagnóstico de pancreatite aguda, são necessários 3 critérios: dor abdominal, aumento de amilase ou lipase > 5 vezes o limite da normalidade e exame de imagem (tomografia computadorizada ou ressonância magnética) compatível.
(C) A paciente deve ser submetida a colangiopancreatografia retrógrada endoscópica com urgência.
(D) Pancreatite aguda biliar é o diagnóstico provável; a maioria dos casos é leve, estando indicada colecistectomia na mesma internação.

70. Paciente feminina, de 82 anos, submeteu-se a procedimento cirúrgico por fratura de colo de fêmur. No 2º dia pós-operatório, passou a apresentar alteração do estado mental, com flutuação ao longo do dia, e agitação psicomotora. Em seu histórico, constavam diabetes melito, hipertensão arterial e dislipidemia, em tratamento. Também fazia uso de antidepressivos. Com base no quadro, assinale a assertiva correta.

(A) O diagnóstico de *delirium* será estabelecido pela documentação de alteração na memória recente por meio da aplicação do Mini Exame do Estado Mental.
(B) O uso de opioides está contraindicado para o manejo da dor de idosos no contexto hospitalar pelo risco elevado de *delirium*.
(C) O desenvolvimento de *delirium* nesse cenário é um fator de risco para o desenvolvimento de demência nos próximos anos.
(D) Devido à associação de *delirium* com polifarmácia, os medicamentos em uso devem ser suspensos até a elucidação da etiologia mais provável.

71. Paciente masculino, de 38 anos, sem comorbidades conhecidas, procurou atendimento após apresentar sangramento nasal espontâneo e gengivorragia ao escovar os dentes. Não havia história de uso de anticoagulantes ou antiagregantes. O exame físico revelou petéquias nos membros inferiores. Considerando o mecanismo da hemostasia, que alteração, dentre as abaixo, é a mais compatível com o quadro apresentado?

(A) Deficiência de fator VIII
(B) Trombocitopenia
(C) Deficiência de vitamina K
(D) Coagulação intravascular disseminada

72. Paciente masculino, de 28 anos, previamente hígido, procurou a Emergência por quadro de febre alta há 3 dias, mialgia intensa, cefaleia retro-orbitária, náuseas e exantema. Ao exame, apresentava pressão arterial (PA) de 100/70 mmHg, frequência cardíaca de 98 bpm, temperatura axilar de 38,5º C, petéquias nos membros inferiores e prova do laço positiva. O hemograma realizado à admissão revelou leucopenia e plaquetas de 85.000/mm^3, com hematócrito de 44%. Devido aos sinais de alarme, o paciente foi internado para hidratação intravenosa e monitorização. No 4º dia de sintomas, evoluiu com dor abdominal intensa, extremidades frias e PA sistólica de 85 mmHg. Foi iniciada a administração de um primeiro *bolus* de soro fisiológico 0,9%, 20 ml/kg em 20 minutos. À reavaliação, cerca de 30 minutos após, a PA era de 90/60 mmHg, as extremidades ainda continuavam frias, a diurese encontrava-se < 0,5 ml/kg/h e o novo hematócrito era de 48%. Considerando o provável diagnóstico, a conduta indicada é

(A) repetir a administração de soro fisiológico 0,9%, 20 ml/kg em 20 minutos.
(B) iniciar imediatamente a administração de coloide, como a albumina (20%), 10-20 ml/kg em 30 minutos.
(C) transfundir imediatamente concentrado de hemácias, 10 ml/kg.
(D) iniciar a administração de noradrenalina e reduzir a infusão de cristaloide para 1 ml/kg/h.

73. Paciente masculino, de 20 anos, com diabetes melito tipo 1, foi trazido à Emergência por vir apresentando poliúria, dor abdominal, náuseas e vômitos há 24 horas. Relatou ter feito, no dia anterior, consumo abusivo de álcool. Ao exame físico, encontrava-se muito desidratado, taquipneico, com respiração de Kussmaul, hálito cetônico e temperatura axilar de 38º C. Os exames laboratoriais revelaram glicemia de 480 mg/dl, pH de 7,15, bicarbonato de 8 mEq/l, cetonemia positiva, leucocitose e elevação do nível de amilase. Considerando o diagnóstico de acidose metabólica por ânion *gap* aumentado, foram prontamente iniciadas reposição volêmica, insulinoterapia intravenosa contínua e monitorização intensiva. Com base no quadro, assinale a assertiva correta.

(A) Pancreatite aguda é a causa mais provável da descompensação da cetoacidose.
(B) Hiperglicemia marcada não ajuda no diagnóstico diferencial entre cetoacidose diabética e cetoacidose alcoólica.
(C) Bicarbonato de sódio deve ser prontamente administrado.
(D) Todo o quadro pode ser explicado pela cetoacidose diabética.

74. Paciente masculino, de 65 anos, foi trazido à Emergência por quadro de confusão mental de início agudo. Familiar relatou que ele consumia cerca de 500 ml/dia de destilados e que estava sem beber há uns 4 dias. Teve tremor, sudorese, insônia e náuseas em casa, mas no momento não apresentava esses sintomas e os sinais vitais permaneciam estáveis. Além de incluí-lo em protocolo de AVC, que medicamento, dentre os abaixo, deveria ser iniciado imediatamente?

(A) Diazepam por via parenteral
(B) Diazepam por via oral
(C) Tiamina por via parenteral
(D) Tiamina por via oral

75. Paciente masculino, de 64 anos, com hipertensão arterial e diabetes melito há 10 anos, em uso regular de anlodipino, hidroclorotiazida, metformina e insulina NPH, veio à consulta de rotina referindo fadiga progressiva e edema de membros inferiores. Exames laboratoriais indicaram creatinina de 2,5 mg/dl, ureia de 70 mg/dl, relação albumina/creatinina urinária de 1.400 mg/g, HbA1c de 7,9%, TFG estimada de 28 ml/min/1,73 m^2; ultrassonografia mostrou rins de tamanho normal, com aumento da ecogenicidade cortical. Qual a conduta mais apropriada para o manejo inicial?

(A) Suspender metformina, iniciar inibidor da enzima conversora da angiotensina (iECA) e inibidor de SGLT-2, com monitoramento da função renal e dos eletrólitos.
(B) Encaminhar o paciente para biópsia renal para confirmação diagnóstica e avaliar a troca da insulina.
(C) Manter metformina, iniciar iECA e observar a evolução clínica e a evolução laboratorial por 3 meses.
(D) Iniciar pulsoterapia com corticosteroides visando preservação da função renal residual.

76. Paciente feminina, de 40 anos, consultou por vir apresentando episódios recorrentes de litíase renal, com eliminação frequente de cálculos. Referiu história de litíase renal na família. À avaliação metabólica, foi identificada hipercalciúria idiopática. Diante do quadro, assinale a alternativa que contempla outras medidas adequadas, além da hidratação, para prevenir novos cálculos renais.

(A) Restrição severa de cálcio e sal na dieta
(B) Suplementação de vitamina C e suplementação de cálcio oral (carbonato de cálcio e colecalciferol)
(C) Aumento do consumo de proteínas animais e restrição do consumo de cálcio
(D) Restrição de sal na dieta e uso de diurético tiazídico (clortalidona)

77. Paciente feminina, de 43 anos, informou, em consulta eletiva, ter, desde os 12 anos, cefaleia, bilateral, latejante, incapacitante, com fono e fotofobia. Os episódios usualmente duravam 12-48 horas quando não tratados. Na infância, ocorriam 6-10 dias/ano; no período da faculdade, 5-8 dias/mês; e, nos últimos anos, 20-25 dias/mês. Inicialmente, apresentava alívio completo das crises com dipirona associada a metoclopramida; atualmente, a dor não cedia por completo. Com base no caso clínico, assinale a assertiva correta.

(A) O manejo deve ser realizado com sumatriptano (50 mg) no início de todas as crises, podendo a dose ser repetida após 2 horas caso a dor não tenha cedido completamente.
(B) Por se tratar de cefaleia progressiva, está indicada investigação com exame de imagem e, se normal, punção lombar com medida da pressão de abertura.
(C) Durante o período da faculdade, deveria ter sido prescrita profilaxia para migrânea, evitando-se o quadro atual de migrânea crônica associada a uso excessivo de medicamentos.
(D) Devido ao diagnóstico de migrânea, a paciente, quando na menopausa, não deverá fazer uso de terapia hormonal.

78. Paciente masculino, de 68 anos, com histórico de hipertensão arterial, diabetes melito e tabagismo, foi admitido na Emergência após início súbito (há 1 hora) de hemiparesia direita e afasia. Ao exame, apresentava *NIHSS* 12. Tomografia computadorizada de crânio não mostrou sinais de hemorragia. Angiotomografia revelou oclusão da artéria cerebral média à esquerda. O hospital dispunha de trombólise intravenosa e de equipe capacitada para realização de trombectomia mecânica. Qual a conduta a ser adotada?

(A) Realizar trombólise intravenosa com alteplase, pois trombectomia não traz benefício adicional.
(B) Realizar trombectomia mecânica sem trombólise, pois *NIHSS* elevado já indica benefício.
(C) Iniciar trombólise intravenosa com alteplase e encaminhar o paciente imediatamente para trombectomia mecânica.
(D) Não realizar reperfusão; iniciar apenas administração de antiagregante plaquetário e aguardar a evolução clínica.

79. Paciente masculino, com derrame pleural à direita, foi submetido a punção pleural. A análise mostrou líquido amarelo citrino, com predominância de linfócitos (90%) e ausência de células mesoteliais, pH de 7,35, glicose de 75 mg/dl, proteína total pleural de 4,6 g/dl (sérica de 6,0 g/dl), desidrogenase láctica pleural de 180 U/l (sérica de 200 U/l; limite superior da normalidade de 220 U/l) e adenosina deaminase (ADA) de 60 U/l. Com base nos resultados, pode-se afirmar que o diagnóstico mais provável é derrame pleural

(A) parapneumônico por bactéria típica.
(B) secundário a hepatopatia.
(C) secundário a insuficiência renal.
(D) tuberculoso.

80. Paciente feminina, de 72 anos, com dislipidemia e hipertensão arterial (uso regular de sinvastatina e hidroclorotiazida), buscou atendimento por dor no joelho direito, iniciada há 6 meses, com limitação funcional. Referiu episódios de dor em ambos os joelhos há mais de 5 anos, com duração de poucas semanas, que aliviavam com repouso. O IMC era de 35 kg/m^2. Ao exame, identificaram-se aumento de volume endurecido em ambos os joelhos, discreto calor local e dor à palpação de linhas articulares, sem dor à mobilização passiva. Com base na principal hipótese diagnóstica, assinale a assertiva correta.

(A) Suplementação com altas doses de vitamina D deve ser iniciada.
(B) Redução de peso deve ser proposta para melhora funcional e da dor.
(C) Exercício físico está contraindicado pelo risco de agravamento da lesão.
(D) Uso regular de palmilhas está indicado para correção do dano estrutural.

81. Um teste rápido para dengue tem sensibilidade de 85% e especificidade de 95%. Em um cenário de epidemia, observou-se valor preditivo positivo (VPP) de 90%. Se o mesmo teste for utilizado em uma cidade sem surto epidêmico, o VPP esperado será

(A) maior, pois depende apenas da especificidade.
(B) menor, pois o VPP diminui quando a prevalência da doença é baixa.
(C) igual, já que, teoricamente, sensibilidade e especificidade não variam com a prevalência.
(D) inalterado, porque o teste foi validado para ser usado em qualquer população.

82. Um ensaio clínico randomizado mostrou redução da pressão arterial com uso de um inibidor cotransportador de sódio-glicose tipo 2 (SGLT-2), resultado semelhante ao obtido previamente com outro fármaco da mesma classe. Qual critério de Hill está sendo exemplificado?

(A) Plausibilidade biológica
(B) Consistência
(C) Gradiente biológico
(D) Especificidade

83. Pesquisadores planejaram avaliar a associação entre duração de viagens aéreas superiores a 8 horas e trombose venosa profunda (TVP). Definiram que um estudo de casos e controles seria apropriado devido à raridade do desfecho. Contudo, para avaliar melhor temporalidade e gradiente biológico, outro grupo sugeriu realizar um estudo de coorte prospectivamente planejado. Qual a principal vantagem do estudo de coorte nesse contexto?

(A) Possibilidade de estimar a incidência da TVP entre pessoas expostas e não expostas.
(B) Menor tempo e menor custo do que o estudo de casos e controles.
(C) Maior eficiência para estudar desfechos incomuns.
(D) Garantia de ausência de vieses de seleção.

84. A meta trianual para o rastreio do câncer de colo uterino é uma razão de 0,4 exames coletados em mulheres da faixa etária compreendida entre 25 e 64 anos. No último triênio, uma UBS alcançou a razão de 0,36, tendo realizado a média de 9 exames citopatológicos por mês, 108 por ano e 324 no triênio. Considerando 900 mulheres da faixa etária preconizada para o rastreio e a periodicidade do rastreio, quantos citopatológicos a mais – em relação ao ano anterior – por mês e por ano deverão ser realizados para alcançar a razão de 0,4?

(A) 1 a mais por mês – 12 a mais por ano
(B) 2 a mais por mês – 24 a mais por ano
(C) 3 a mais por mês – 36 a mais por ano
(D) 4 a mais por mês – 48 a mais por ano

85. Em rastreamento de acuidade visual realizado pela UBS no programa Saúde na Escola, identificou-se redução de acuidade visual em uma estudante de 12 anos. Ela foi encaminhada, pela UBS, à consulta no oftalmologista e retornou com a receita de óculos. Na UBS, foi feita a solicitação de óculos na ótica de referência vinculada ao programa Porto Olhar Alegre para o fornecimento gratuito de óculos para a escolar. Essa ação é exemplo de qual princípio do SUS?

(A) Equidade
(B) Universalidade
(C) Integralidade
(D) Descentralização

86. A Portaria nº 399, de 22 de fevereiro de 2006, apresenta as Diretrizes do Pacto pela Saúde. O documento contempla o pacto firmado entre os gestores do Sistema Único de Saúde (SUS) em 3 dimensões visando a consolidação do SUS. Assinale a alternativa que relaciona uma das dimensões do pacto a uma das ações previstas para a respectiva dimensão.

(A) Pacto pela Vida – Política Nacional de DST/AIDS
(B) Pacto de Gestão – Fortalecimento da Atenção Básica
(C) Pacto em Defesa do SUS – Elaboração e publicação da Carta dos Direitos dos Usuários do SUS
(D) Pacto pela Prevenção – Promoção do envelhecimento ativo e saudável

87. Paciente masculino, de 46 anos, consultou por apresentar tosse seca, sensação de aperto no peito, chiado e falta de ar, predominantemente no final do turno de trabalho, quadro iniciado há cerca de 1 ano. Informou que trabalhava em um curtume de médio porte há 3 anos. Inicialmente, os sintomas eram leves e esporádicos e atualmente interferiam em suas atividades diárias, com piora durante a semana e melhora no final de semana. Negou tabagismo. Relatou ausência de ventilação adequada no local de trabalho e uso irregular de equipamentos de proteção individual. Ao exame físico, foram constatados sibilos difusos bilaterais. A saturação de oxigênio era 93% em repouso. Considerando o quadro clínico e o histórico ocupacional, qual o diagnóstico mais provável?

(A) Asma induzida por cromo
(B) Bronquite crônica
(C) Rinite alérgica
(D) Pneumonite química aguda

88. Paciente masculino, de 38 anos, trabalhando há 10 anos na limpeza de comedouros e no abastecimento de ração para aves em um aviário, veio à consulta queixando-se de dor localizada na região lateral do cotovelo direito, que se intensificava ao realizar movimentos que exigiam esforço com o membro superior. Referiu piora progressiva da dor nos últimos 3 meses, acompanhada de fraqueza para segurar objetos e de dificuldade para realizar tarefas manuais. Negou parestesias. Ao exame físico, apresentava dor à palpação sobre o epicôndilo lateral do úmero e dor à extensão resistida do punho. O diagnóstico mais provável é

(A) tendinite de De Quervain.
(B) síndrome do túnel do carpo.
(C) compressão do nervo cubital ao nível do cotovelo.
(D) epicondilite.

89. Paciente masculino, de 43 anos, procurou atendimento pela segunda vez no serviço ambulatorial da empresa onde trabalhava. Referiu fadiga, cefaleia, esquecimentos e irritabilidade, quadro iniciado há 2 meses. Trouxe resultados de exames solicitados na consulta anterior: hemograma, glicemia, TSH, dosagem de vitaminas, perfil lipídico, todos dentro dos padrões da normalidade. Há cerca de 2 semanas, apresentou algumas medidas de pressão arterial elevadas, o que nunca havia ocorrido. Negou tabagismo e uso abusivo de álcool ou outras drogas. Supervisor de estoque em uma rede de supermercados, há 3 meses passou a trabalhar no turno noturno, 4 vezes/semana, das 22 às 6 horas, com folga no dia seguinte. Informou que, quando chegava em casa, tomava café da manhã, ajudava a arrumar o filho para a escola e ia dormir. Não fazia uso de medicações contínuas. Diante da história, qual a hipótese mais provável e qual a intervenção possível na consulta?

(A) Transtorno de estresse agudo – Por provocar insônia, necessita de prescrição de antidepressivos e hipnóticos por curto período.
(B) Episódio depressivo moderado – Necessita de encaminhamento para psicoterapia e início de medicamento antidepressivo.
(C) Transtorno do ciclo circadiano gerando insônia aguda – Recomendam-se manejo comportamental e uso por curto tempo de hipnóticos.
(D) Transtorno de ansiedade leve com sintomas somáticos – Necessita de adoção de medidas não farmacológicas, como exercícios físicos e meditação.

---

90. Paciente masculino, de 73 anos, previamente hígido, procurou a UBS por apresentar quadro de início súbito de mal-estar, calafrios, febre de até 38,5º C, mialgia, disúria e dor perineal. Considerando a principal hipótese diagnóstica, assinale a assertiva correta.

(A) Toque retal pode revelar uma próstata aumentada, com consistência firme.
(B) Massagem prostática vigorosa deve ser realizada para coleta de material para exame.
(C) PSA aumentado é fundamental para o diagnóstico.
(D) Solicitação de ultrassonografia da próstata deve fazer parte da avaliação inicial.

91. Paciente feminina, de 55 anos, solteira e sem filhos, que trabalha como secretária com jornada de 6 horas diárias, veio à consulta para avaliação clínica e exames. A última avaliação médica fora há 10 anos. Não tinha queixas de saúde; seu peso era o mesmo há vários anos. Relatou sentir-se bem, fazer exercícios físicos 3 vezes/semana, não beber e não fumar. Mantinha vida sexual ativa. A menopausa ocorrera aos 51 anos, com poucos sintomas e sem reposição hormonal. O pai, de 81 anos, tinha diabetes melito tipo 2 e hipertensão arterial; a mãe, de 78 anos, teve câncer de cólon aos 70 anos, fez cirurgia e encontrava-se bem. Ao exame físico, o IMC era de 24,5 kg/m^2, e a pressão arterial, de 120/70 mmHg; demais aspectos do exame estavam normais. Assinale a alternativa que contempla apenas testes de rastreamento com recomendação GRADE A no contexto da paciente.

(A) Densitometria óssea – mamografia – teste para sífilis
(B) Colonoscopia – teste para sífilis – exame citopatológico cervical
(C) Ultrassonografia abdominal – mamografia – colonoscopia
(D) Pesquisa de HIV – dosagem de perfil lipídico – densitometria óssea

---

92. Gestante, com 14 semanas de gestação, veio para a segunda consulta de pré-natal, trazendo os resultados de exames solicitados na primeira consulta: glicose de jejum de 94 mg/dl e demais exames dentro dos padrões da normalidade. Qual a conduta mais adequada?

(A) Encaminhar a paciente para pré-natal de alto risco, por se tratar de diagnóstico de diabetes melito gestacional.
(B) Encaminhar a paciente para pré-natal de alto risco, por se tratar de diagnóstico de diabetes melito na gestação.
(C) Orientar dieta e realização de glicemia capilar 4 vezes/dia, diariamente; manter acompanhamento na Atenção Primária, com reavaliação em 2 semanas.
(D) Iniciar tratamento com insulina NPH e orientar dieta; manter acompanhamento na Atenção Primária, com reavaliação em 2 semanas.

93. Paciente feminina, de 25 anos, veio à UBS para a segunda consulta de pré-natal, com 12 semanas de gestação, conforme a data da última menstruação. O exame obstétrico foi normal. Os exames de acompanhamento indicaram teste treponêmico (TT) positivo e teste não treponêmico (TNT) negativo. Os demais exames apresentaram resultados dentro dos padrões da normalidade. Não havia histórico de sífilis. Estava em um relacionamento fixo quando engravidou, mas rompeu com o parceiro e não tem mantido contato sexual com ele ou com outro parceiro. Com base no quadro, qual a conduta mais adequada?

(A) Tratar com benzilpenicilina benzatina 1,2 milhões UI em cada glúteo, intramuscular, semanal, por 3 semanas, e repetir TT e TNT mensalmente.
(B) Tratar com benzilpenicilina benzatina 1,2 milhões UI em cada glúteo, intramuscular, em dose única, e repetir TT e TNT trimestralmente.
(C) Repetir TT e TNT mensalmente e tratar com benzilpenicilina benzatina 1,2 milhões UI em cada glúteo, semanal, por 3 semanas se positivar o TNT.
(D) Repetir TNT por outra técnica; se positivo, tratar com 1 dose de benzilpenicilina benzatina 1,2 milhões UI, intramuscular, em dose única, em cada glúteo, e repetir TNT trimestralmente.

94. Paciente masculino, de 53 anos, veio à consulta por desejar submeter-se a um *check-up* por insistência da esposa com quem se casara recentemente. Informou não realizar acompanhamento de saúde há muitos anos. No momento, não fazia uso de medicamentos nem apresentava queixas relacionadas à sua saúde. Trouxe resultado de um exame realizado há 11 anos em que constava: *Amostra reagente para o anticorpo contra o vírus da hepatite C (anti-HCV)*. Informou nunca ter feito tratamento específico para hepatite C. Com base no quadro, qual a conduta mais adequada?

(A) Solicitar AST e ALT; se os resultados estiverem dentro da faixa da normalidade, manter o acompanhamento com os mesmos exames anualmente.
(B) Solicitar carga viral para hepatite C; se estiver com carga viral indetectável, encerrar a investigação para hepatite C.
(C) Iniciar tratamento com antivirais de ação direta para hepatite C.
(D) Considerar o caso como cura espontânea com desenvolvimento de imunidade permanente para hepatite C e encerrar a investigação.

95. Paciente masculino, de 30 anos, que havia retornado de viagem ao Cerrado (Goiás), foi diagnosticado com febre amarela. À avaliação inicial, apresentava vômitos, diarreia e dor abdominal. Os exames laboratoriais revelaram AST de 580 U/l, creatinina de 1,4 mg/dl e plaquetas de 45.000/mm^3. Com base nas informações, qual a classificação da febre amarela?

(A) Forma hepatorrenal
(B) Forma leve
(C) Forma moderada
(D) Forma grave

96. Assinale a alternativa que contempla apenas vantagens da consulta remota sobre a consulta presencial.

(A) Eliminação do tempo do deslocamento – redução do tempo de consulta – ampliação das possibilidades de exame físico direto – redução do risco de iatrogenia
(B) Eliminação do risco do deslocamento – comunicação de más notícias – situações de necessidade de distanciamento social – melhoria da acessibilidade
(C) Redução da pegada de carbono – aumento do acesso à saúde – atendimento de situações de risco – aumento das formas e possibilidades de agendamento de consultas
(D) Redução da pegada de carbono – possibilidade de avaliação da maioria dos órgãos e sistemas do corpo humano – triagem de pacientes – situações de necessidade de isolamento físico

97. Doença meningocócica é um agravo de notificação compulsória, que deve ser comunicado às Secretarias Municipais e Estaduais de Saúde em até 24 horas do diagnóstico. Além da notificação e da investigação de casos e surtos, é essencial a adoção de medidas de prevenção e controle. Na quimioprofilaxia dos contatos, **não** está indicado o uso de

(A) rifampicina.
(B) ceftriaxona.
(C) ciprofloxacino.
(D) cefepima.

98. Assinale a alternativa que preenche, correta e respectivamente, as lacunas do parágrafo abaixo.

Paciente de 13 anos veio à UBS acompanhada da mãe por quadro de dor abdominal. A mãe suspeitava que a menina estivesse com vermes. Ao exame físico, observou-se aumento do volume abdominal, com fundo uterino palpável 2 cm abaixo da cicatriz umbilical. O teste rápido para gestação foi positivo. A paciente relatou que mantivera relações sexuais desprotegidas e consensuais com um colega da escola, fato desconhecido pela mãe. Durante o atendimento, a paciente e sua mãe questionaram sobre a possibilidade de realização de um aborto. O aborto **.....** . A paciente deverá **.....**; e o profissional deverá **.....** .

(A) é possível, por se tratar de estupro de vulnerável – ser orientada e encaminhada ao serviço de referência em atendimento de crianças vítimas de violência sexual e aborto legal – fazer a notificação de situação de violência no Sistema de Informação de Agravos de Notificação (Sinan)
(B) é possível, desde que a paciente faça um boletim de ocorrência de estupro – ser encaminhada ao serviço de referência em atendimento de crianças vítimas de violência sexual e aborto legal – fazer a notificação de situação de violência no Sinan
(C) não é possível, por se tratar de um relacionamento consensual – ser orientada sobre a possibilidade de encaminhamento da criança para adoção – encaminhar a paciente ao pré-natal de alto risco
(D) não é possível, por não haver previsão de aborto legal – realizar os exames iniciais de pré-natal e agendar retorno em breve à UBS – encaminhar a paciente para acompanhamento no serviço de saúde mental devido à gestação não planejada

99. Paciente feminina, de 32 anos, veio à consulta na Atenção Primária com queixa de dor precordial em aperto, sem irradiação, com duração de cerca de 1 hora ao final do dia, quadro iniciado há 6 meses. Relatou cansaço, razão pela qual ficava mais em casa. Negou ortopneia, dispneia paroxística noturna ou dispneia aos esforços; negou, também, tabagismo e etilismo; fazia ginástica 3 vezes/semana. Ao exame físico, não apresentava anormalidades. Informou ter estado na Emergência devido à dor, ocasião em que foram feitos exames laboratoriais e eletrocardiografia, todos normais. Referiu muita preocupação com a saúde desde que perdera a mãe por um infarto há 7 meses. Não acreditava que a dor no peito fosse de origem "psicológica", como sugerido na última consulta na UPA, mas comentou ter pensamentos persistentes com a mãe, chorar quase todos os dias, ter dificuldade para dormir. Quando chegava ao final do dia, horário próximo ao da morte da mãe, apresentava sensações de formigamento na face e a impressão de ouvir a voz dela vindo do quarto. Considerando o quadro de sintomas relatado, assinale a alternativa que contempla o tipo de luto, a natureza dos sintomas somáticos e a proposta terapêutica para a situação.

(A) Luto normal – sintomas devidos à somatização do infarto sofrido pela mãe – Prescrever o uso de antidepressivo para prevenir o transtorno do luto complexo persistente.
(B) Luto normal – sintomas somáticos decorrentes da vivência da perda da mãe – Indicar intervenção psicossocial (terapia de reatribuição) para o sintoma somático de dor no peito.
(C) Transtorno do luto complexo persistente – sintomas somáticos relacionados ao luto – Iniciar medicamento antidepressivo.
(D) Transtorno do luto complexo persistente – dor torácica a ser investigada com exames complementares – Encaminhar a paciente para psicoterapia para abordagem do luto.

100. Médica-residente de segundo ano (R2) encontrou no vestiário do Bloco Cirúrgico do Hospital de Clínicas de Porto Alegre uma colega residente (R1). Como já fazia algum tempo que não se viam, R2 perguntou se havia ocorrido algo extraordinário. R1 referiu ter tido H1N1, o que a impossibilitara de vir ao hospital. A conversa evoluiu e, aproveitando o encontro, R1 solicitou um atestado retroativo de 3 dias para R2. Conforme o Código de Ética Médica, do Conselho Federal de Medicina,

(A) é permitido atestar, no receituário do hospital, o período da doença com a data retroativa.
(B) é permitido atestar, no receituário do hospital, o período da doença com a data atual.
(C) é vedado atestar, no receituário do hospital, o período da doença sem ter praticado e registrado o ato da consulta médica.
(D) é vedado atestar, no receituário do hospital ou no pessoal, uma doença passada com data atual, mesmo tendo ocorrido a consulta.