HOSPITAL DE CLÍNICAS
PORTO ALEGRE RS

fundmed
Pesquisa, Ensino e Inovação

HOSPITAL DE CLÍNICAS DE PORTO ALEGRE

PROCESSO SELETIVO PÚBLICO PARA RESIDÊNCIAS MÉDICAS/2023

ÁREA DE ATUAÇÃO

ADMINISTRAÇÃO EM SAÚDE

Nome: _____

Nº de Inscrição: | | | | | | |

Instruções

- Confira o material recebido (CARTÃO DE RESPOSTAS e CADERNO DE QUESTÕES); se houver falha, solicite a substituição ao fiscal da sala.
- Após conferir seus dados no CARTÃO DE RESPOSTAS (NOME, Nº de INSCRIÇÃO e PROGRAMA DE TREINAMENTO), assine no local indicado.
- Este caderno contém **20 questões** com quatro alternativas de resposta (**A**, **B**, **C** e **D**).
- Preencha o CARTÃO DE RESPOSTAS, único documento de correção, com bastante atenção, à caneta esferográfica, azul ou preta, ponta grossa, marcando uma única alternativa em cada questão.
- Verifique, no CARTÃO DE RESPOSTAS, as instruções para preenchimento. É vedada a substituição do cartão decorrente de erro cometido na marcação.
- Durante a realização da prova, estão vedados o empréstimo de materiais, a comunicação entre candidatos ou terceiros, a utilização de quaisquer dispositivos, como máquina calculadora e/ou similares, livros, anotações, réguas de cálculo, impressos ou qualquer outro material de consulta.
- A prova objetiva terá duração de até **3 horas**, incluído o tempo para preenchimento do CARTÃO DE RESPOSTAS.
- Ao final dos trabalhos, DEVOLVA ao fiscal da sala o CARTÃO DE RESPOSTAS, devidamente preenchido e assinado, podendo levar consigo seu caderno de questões.
- Os dois últimos candidatos de cada sala de prova deverão permanecer no recinto, a fim de acompanhar os fiscais até à Sala da Coordenação para o lacre dos envelopes, quando, então, poderão retirar-se do local, depois de concluído o procedimento.

DIREITOS AUTORAIS RESERVADOS. PROIBIDA A REPRODUÇÃO, AINDA QUE PARCIAL, SEM AUTORIZAÇÃO PRÉVIA.

01. A avaliação crítica dos resultados de publicações médicas é fortemente recomendada na formação do médico, principalmente quanto ao uso de novas tecnologias cujo nível de evidência científica é baixo e carece de comprovação. Assinale a assertiva correta sobre a análise da intenção de tratar utilizada em estudos clínicos.

(A) É preferível à análise por protocolo em estudos observacionais.
(B) Preserva a randomização original dos ensaios clínicos.
(C) Aumenta a chance de erro tipo I.
(D) Reduz o tamanho da amostra.

02. As Redes de Atenção à Saúde (RAS) constituem-se em arranjos organizativos formados por ações e serviços de saúde com diferentes configurações tecnológicas e missões assistenciais, articulados de forma complementar e com base territorial. Associe as situações clínicas (coluna da esquerda) às formas de cuidado nos serviços das RAS (coluna da direita).

1 - Paciente apresenta resultado de teste de antígeno positivo para covid-19, com sintomas leves e sinais vitais estáveis.
2 - Paciente recebe alta hospitalar após cirurgia de revascularização do miocárdio.
3 - Paciente chega à UBS com dor torácica, formigamento no braço esquerdo, náusea, taquicardia e sudorese.
4 - Paciente após alta hospitalar tem indicação de medicação parenteral.

( ) Regulação via telefônica com Rede de Urgência/Emergência (SAMU).
( ) Atendimento do paciente por farmacêutico/a do Núcleo de Apoio à Saúde da Família e/ou médico/a da Atenção Primária
( ) Encaminhamento do paciente pela equipe da UBS ao Programa de Atenção Domiciliar (PAD).
( ) Teleatendimento para acompanhamento realizado pela Atenção Primária à Saúde.

A sequência numérica correta, de cima para baixo, da coluna da direita, é

(A) 1 – 2 – 4 – 3
(B) 1 – 4 – 2 – 3
(C) 3 – 2 – 4 – 1
(D) 3 – 4 – 2 – 1

03. Um estudo busca conhecer o nível de Felicidade Interna Bruta em estudantes de Medicina ao longo do curso. Trata-se de um instrumento sobre os hábitos dos indivíduos com respostas em escalas de Likert de 5 pontos. Variáveis desse tipo são descritas como

(A) qualitativas.
(B) nominais.
(C) ordinais.
(D) de razão.

04. O Ministério da Saúde criou a lista *Internações por Condições Sensíveis à Atenção Primária (ICSAP)* por meio da Portaria nº 221, de 17 de abril de 2008. Todas as assertivas abaixo sobre a utilização do indicador na avaliação das condições de saúde no âmbito da Atenção Primária à Saúde (APS) estão corretas **exceto** uma. Assinale-a.

(A) Os estudos utilizando a lista têm sido realizados como uma medida indireta da qualidade da APS em municípios, regiões, estados da Federação e no país.
(B) Estudos apontam a associação da maior presença (cobertura) do Programa Saúde da Família com a redução das ICSAP, inclusive quando padronizadas por raça/cor.
(C) No grupo populacional com mais de 60 anos, observa-se relação direta entre a cobertura da APS e as ICSAP.
(D) O grupo populacional que mais rapidamente responde à redução das ICSAP é o com menos de 5 anos.

05. Assinale a assertiva correta sobre delineamentos de pesquisas epidemiológicas.

(A) Os estudos observacionais descritivos testam uma hipótese, além de descreverem a distribuição de variáveis.
(B) Os estudos ecológicos têm como principal desvantagem o custo, pois avaliam populações inteiras, o que, muitas vezes, torna inviável sua execução.
(C) Os estudos de caso-controle partem dos desfechos e buscam fatores de exposição, sendo fundamental que controles venham de uma população distinta da dos casos.
(D) Os estudos de coorte permitem o cálculo de taxas de incidência em expostos e não expostos e, consequentemente, do Risco Relativo da doença (RR).

06. Supondo-se que o risco de morrer por pneumonia não tratada seja de 18% e que o risco de morrer por pneumonia tratada com antibióticos seja de 2%, que número de pacientes será necessário tratar com antibióticos para beneficiar um paciente no cenário descrito?

(A) 5,55
(B) 6,25
(C) 55
(D) 625

07. Um estudo ecológico de abrangência nacional, desenvolvido por Macinko e colaboradores, avaliou o impacto do crescimento do Programa Saúde da Família e a redução da mortalidade infantil no Brasil, de 1990 a 2002, quando a cobertura do Programa era de 36%.

Table 4 Marginal effects of main explanatory variables†

Independent variable	Marginal effects: percentage change in infant mortality associated with a 10% increase in the independent variable‡
Family Health Program (% of population covered)	−4.56** (−5.68 to −3.44)
Water access (% population covered)	−2.92** (−5.01 to −0.84)
Hospital beds (per 1000 population)	−1.35** (−2.16 to −0.55)
Female illiteracy (% women > 15 years who are illiterate)	16.82** (11.38 to 22.26)
Fertility (mean number children/woman)	1.78** (0.49 to 3.08)
Mean income (in constant R$)	1.11** (0.37 to 1.85)

95% Confidence intervals errors in parentheses.

**Significant ($p < 0.01$).

†Based on final model (model 4 from table 2); non-significant variables and fixed effects not shown.

‡Marginal effects evaluated at the mean of all other independent variables (predicted IMR = 37.441).

Assinale a assertiva correta de acordo com os resultados apresentados na tabela.

(A) Um aumento de 10% da cobertura do Programa Saúde da Família nos municípios diminuiu em 4,56% a mortalidade infantil no período.

(B) O acesso à água tem efeito maior na redução da mortalidade infantil do que a cobertura do Programa Saúde da Família.

(C) Os leitos hospitalares têm maior impacto na redução da mortalidade infantil do que a cobertura do Programa Saúde da Família.

(D) O analfabetismo materno não tem impacto na mortalidade infantil.

08. O aumento da prevalência das doenças crônicas não transmissíveis (DCNT) e de seus fatores de risco fez com que a Organização das Nações Unidas incluísse, no objetivo três de sua Agenda para o Desenvolvimento Sustentável até 2030, compromissos com a saúde e o bem-estar e metas de controle das DCNT. Que alternativa, dentre as abaixo, melhor representa o estado atual da resposta brasileira à política de enfrentamento dessa situação de saúde?

(A) O Brasil respondeu às recomendações da Organização Mundial da Saúde para o controle do tabagismo, porém não alcançou a meta de redução da prevalência do tabagismo entre 2010 e 2019.

(B) O consumo de bebida alcoólica tem se reduzido no Brasil, e o decréscimo deve-se ao menor consumo de álcool pelas mulheres.

(C) Houve aumento na prática da atividade física no tempo livre (lazer) pelos brasileiros, principal motivo para a contenção do aumento da prevalência da obesidade em adultos no país.

(D) A mortalidade por doenças cardiovasculares e por doenças respiratórias crônicas declinaram no Brasil entre 2010 e 2019.

09. Assinale a assertiva que preenche, correta e respectivamente, as lacunas do parágrafo abaixo.

Conforme a Constituição Federal de 1988, a Seguridade Social compreende um conjunto integrado de ações de iniciativa dos poderes públicos e da sociedade, destinadas a assegurar os direitos relativos a saúde, **.....** . Segundo o Capítulo II da Lei nº 8.080/1990, **não** constituem despesas com ações e serviços de saúde **.....** .

(A) a previdência e a assistência social – o pagamento de aposentadorias e pensões e o saneamento básico

(B) a previdência e a segurança pública – o pagamento de aposentadorias e pensões e o atendimento público para mulheres e vítimas de violência doméstica

(C) a previdência e a educação – o atendimento público para mulheres e vítimas de violência doméstica e a assistência domiciliar

(D) a assistência social e a educação – a merenda escolar e o saneamento básico

10. Assinale a assertiva correta sobre o diagnóstico de HIV e o acompanhamento de pessoas vivendo com HIV (PVHIV).

(A) O diagnóstico realizado por teste rápido com amostra de sangue por punção digital deve ser confirmado por testagem laboratorial com encaminhamento de nova amostra.
(B) A terapia antirretroviral está indicada para PVHIV com contagem de CD4 < 500 células/mm^3.
(C) No acompanhamento de PVHIV em uso de terapia antirretroviral, que se encontrarem estáveis e assintomáticas, as consultas médicas devem ser realizadas a cada 6 meses.
(D) Somente pacientes com imunodepressão, gestantes e crianças com diagnóstico de HIV são de notificação compulsória no Sistema de Informações de Agravos de Notificação (SINAN).

---

11. Paciente de 27 anos, casado, veio à consulta queixando-se de corrimento uretral purulento acompanhado de desconforto uretral, quadro iniciado há 1 semana. Informou não fazer uso de preservativo nas relações sexuais. Com base no quadro, assinale a assertiva correta.

(A) Os dois principais agentes etiológicos são *Trichomonas vaginalis* e *Chlamydia trachomatis*.
(B) Não havendo disponibilidade laboratorial para microscopia e cultura, deve-se tratar o paciente empiricamente para clamídia e gonorreia.
(C) Se o corrimento uretral não for confirmado ao exame físico, o paciente deve ser reavaliado em 48 horas antes de iniciar o tratamento.
(D) As parcerias devem ser tratadas sempre que os sintomas persistirem após 7 dias da instituição do tratamento.

---

12. Paciente de 62 anos consultou por perda urinária aos pequenos esforços. Embora não houvesse urgência urinária, relatou não conseguir segurar a urina até chegar ao banheiro. Informou fazer uso de losartana, hidroclorotiazida e insulina há mais de 10 anos. Ao exame, não havia distopia urinária, mas, sim, perda no pequeno esforço à manobra de Valsalva, pressão de perda de 80 cmH_2O e resíduo urinário de 400 ml. Seu IMC era de 34 kg/m^2. O diagnóstico mais provável é incontinência urinária

(A) por transbordamento.
(B) por deficiência esfincteriana.
(C) de desvio.
(D) transitória.

---

13. Assinale a assertiva correta sobre o rastreamento do câncer do colo do útero no Brasil.

(A) A cobertura populacional é semelhante à do Reino Unido após o rastreamento ter mudado do oportunista para o organizado com busca ativa.
(B) O exame citopatológico deve ser realizado a cada 3 anos em toda a população feminina.
(C) Os exames utilizados são o citopatológico convencional e o citopatológico em meio líquido.
(D) Mulheres histerectomizadas por lesão precursora não são excluídas do rastreamento.

14. Assinale a assertiva correta sobre a vacina contra o papilomavírus humano.

(A) A vacina protege contra as infecções virais assintomáticas, mas não tem impacto no câncer de colo de útero.
(B) A vacina está indicada apenas para quem comprovadamente não teve contato com o vírus.
(C) Não é permitido vacinar mulheres com diagnóstico prévio de neoplasia intraepitelial vulvar.
(D) A vacina pode ser realizada em outras faixas etárias além daquelas contempladas pelo Programa Nacional de Imunizações, do Ministério da Saúde.

---

15. Assinale a assertiva correta sobre o acompanhamento pré-natal de pacientes com diabetes melito gestacional (DMG).

(A) Se a glicemia de jejum no início do pré-natal for 92-125 mg/dl, deve-se realizar o teste de tolerância à glicose entre as 24-28ª semanas de gestação.
(B) Gestantes com DMG que alcançam as metas glicêmicas apenas com mudanças no estilo de vida podem ser acompanhadas em Serviço de Atenção Primária à Saúde.
(C) Qualquer gestante com DMG, independentemente do controle glicêmico, com ou sem indicação de tratamento medicamentoso, deve ser acompanhada em Serviço de Pré-natal de Alto Risco.
(D) Para pacientes com DMG, a dieta não pode ser considerada suficiente como estratégia terapêutica devido aos riscos maternos e fetais.

---

16. Lactente de 4 meses, previamente hígido, foi transferido da Emergência para a Enfermaria com diagnóstico de bronquiolite viral aguda por vírus sincicial respiratório. O exame físico realizado quando da admissão na Enfermaria revelou frequência respiratória de 42 mpm, tiragem subcostal leve e esparsos sibilos polifônicos expiratórios bilaterais. O oxímetro de pulso mostrava saturação de 95% em cateter nasal com fluxo de oxigênio a 1 l/min. À radiografia de tórax, foram constatadas hiperinsuflação bilateral e opacidades intersticiais peri-hilares. Na prescrição da Emergência, constavam dieta por sonda nasogástrica, oxigênio por cateter nasal a 1 l/min e aspiração nasal, se necessário. Que modificação na prescrição médica deve ser realizada na Enfermaria?

(A) Aumento do fluxo de oxigênio pelo cateter nasal para 2 l/min
(B) Liberação da dieta por via oral
(C) Inclusão de salbutamol *spray* (100 μg/jato) com espaçador (4 jatos, a cada 3 horas)
(D) Prescrição de fisioterapia respiratória (1 vez/dia)

---

17. Assinale a assertiva correta sobre hipotireoidismo em crianças e adolescentes.

(A) A dose de levotiroxina por quilo de peso para o tratamento de hipotireoidismo é maior nos primeiros 3 meses de vida do que na adolescência.
(B) O tratamento regular de hipotireoidismo congênito no 1º ano de vida não afeta o quociente de inteligência da criança em idade escolar.
(C) A história familiar não é fator de risco para a patologia tireoidiana na infância e adolescência.
(D) Tanto hipotireoidismo primário quanto central cursam com níveis de TSH elevados e níveis de hormônios tireoidianos periféricos diminuídos.

18. Que cuidado, dentre os abaixo, deve-se ter ao plotar, nos gráficos contidos na Caderneta da Criança, as medidas antropométricas de uma criança de 20 meses, nascida com 35 semanas de idade gestacional (pré-termo)?

(A) Utilizar as curvas de crescimento para prematuros.
(B) Utilizar as curvas de crescimento para crianças de 0-2 anos, sem ajustes.
(C) Utilizar as curvas de crescimento para crianças de 0-2 anos, descontando da idade cronológica 2 semanas.
(D) Utilizar as curvas de crescimento para crianças de 0-2 anos, descontando da idade cronológica 5 semanas.

---

19. Assinale a assertiva correta sobre revascularização miocárdica antes de cirurgia de grande porte eletiva.

(A) Para pacientes com doença coronariana estável, reduz desfechos como morte e infarto.
(B) Para pacientes com doença coronariana estável, está associada a complicações do procedimento e pode levar, inclusive, ao adiamento da cirurgia proposta.
(C) Para pacientes com revascularização miocárdica recente (< 5 anos), a sobrevida é maior do que para os de alto risco sem revascularização.
(D) Quando indicada revascularização miocárdica pré-operatória, o tratamento endovascular tem melhores desfechos se comparado com a revascularização miocárdica “aberta”.

---

20. Criança de 5 anos foi trazida à Emergência por laceração de 10 cm no antebraço direito, com resíduos de terra, fruto de uma queda do escorregador na praça. Os pais concordaram com a limpeza e a sutura da lesão, porém recusaram, com veemência, a vacina antitetânica prescrita. Informaram que há 2 anos tornaram-se naturalistas e eram contrários a vacinas e tratamentos com antibióticos. Diante dessa situação, o médico deve

(A) liberar a criança e os pais, respeitando a decisão da família.
(B) liberar a criança e os pais e fazer um boletim de ocorrência na Delegacia de Polícia mais próxima.
(C) liberar a criança e os pais e fazer uma notificação para o Conselho Tutelar do domicílio da família.
(D) deixar a criança em observação por algumas horas para verificar eventual ocorrência de complicações.

HOSPITAL DE CLÍNICAS DE PORTO ALEGRE

PROCESSO SELETIVO PÚBLICO PARA RESIDÊNCIAS MÉDICAS/2023

ÁREA DE ATUAÇÃO

ANGIORRADIOLOGIA E CIRURGIA ENDOVASCULAR

Nome: _____

Nº de Inscrição: | | | | | | |

Instruções

- Confira o material recebido (CARTÃO DE RESPOSTAS e CADERNO DE QUESTÕES); se houver falha, solicite a substituição ao fiscal da sala.
- Após conferir seus dados no CARTÃO DE RESPOSTAS (NOME, Nº de INSCRIÇÃO e PROGRAMA DE TREINAMENTO), assine no local indicado.
- Este caderno contém **20 questões** com quatro alternativas de resposta (**A**, **B**, **C** e **D**).
- Preencha o CARTÃO DE RESPOSTAS, único documento de correção, com bastante atenção, à caneta esferográfica, azul ou preta, ponta grossa, marcando uma única alternativa em cada questão.
- Verifique, no CARTÃO DE RESPOSTAS, as instruções para preenchimento. É vedada a substituição do cartão decorrente de erro cometido na marcação.
- Durante a realização da prova, estão vedados o empréstimo de materiais, a comunicação entre candidatos ou terceiros, a utilização de quaisquer dispositivos, como máquina calculadora e/ou similares, livros, anotações, réguas de cálculo, impressos ou qualquer outro material de consulta.
- A prova objetiva terá duração de até **3 horas**, incluído o tempo para preenchimento do CARTÃO DE RESPOSTAS.
- Ao final dos trabalhos, DEVOLVA ao fiscal da sala o CARTÃO DE RESPOSTAS, devidamente preenchido e assinado, podendo levar consigo seu caderno de questões.
- Os dois últimos candidatos de cada sala de prova deverão permanecer no recinto, a fim de acompanhar os fiscais até à Sala da Coordenação para o lacre dos envelopes, quando, então, poderão retirar-se do local, depois de concluído o procedimento.

DIREITOS AUTORAIS RESERVADOS. PROIBIDA A REPRODUÇÃO, AINDA QUE PARCIAL, SEM AUTORIZAÇÃO PRÉVIA.

01. Assinale a assertiva correta sobre o acompanhamento pós-operatório de pacientes submetidos a implante de endopróteses torácicas (TEVAR) e suas complicações.

(A) Ressonância magnética associada a raio X simples de tórax pode ser utilizada em substituição a tomografia computadorizada (TC) quando a endoprótese for construída com nitinol.
(B) Considerando a TC pré-operatória somada à do procedimento e as TCs do pós-operatório imediato e as anuais de controle, a radiação não deve exceder o valor de 100 mSV em 5 anos; portanto o risco de leucemia e/ou tumor sólido para o paciente é < 0,5%.
(C) O risco de ocorrência de uma fístula aortobrônquica por infecção de uma endoprótese torácica é cerca de 5 vezes maior do que o risco de ocorrência de uma fístula aortoesofágica.
(D) Mais de 2/3 das dissecções retrógradas após implante de endoprótese nas dissecções do tipo B ocorrem no pós-operatório tardio (mais de 30 dias).

---

02. Assinale a assertiva correta sobre os vazamentos (*endoleaks*) que podem ocorrer após implante de endopróteses torácicas retas e/ou fenestradas.

(A) Os vazamentos do tipo II após correção dos aneurismas torácicos e os após correção dos aneurismas de aorta abdominal ocorrem com frequência similar, mas raramente há expansão do saco aneurismático.
(B) Os vazamentos do tipo III podem ocorrer após implante de *stents*-ponte (*bridged stents*) nas endopróteses fenestradas, e o mecanismo é por deslocamento proximal do *stent.*
(C) Quando ocorre vazamento por fratura do *stent*-ponte, este é classificado tipo I.
(D) Quando há separação dos componentes do *stent*-ponte, o vazamento é classificado tipo III.

---

03. A dissecção aórtica em mulheres em idade fértil é rara; quando ocorre, é mais frequente durante a gestação. Assinale a assertiva correta sobre essa condição clínica.

(A) A dissecção do tipo B de Stanford é a mais comum nessa faixa etária.
(B) A dissecção ocorre mais frequentemente na junção sinotubular da aorta.
(C) A dissecção ocorre na aorta abdominal na maioria dos casos.
(D) Pode ocorrer tanto dissecção do tipo A como do tipo B em uma relação 1:1.

04. Assinale a assertiva correta sobre aneurismas arteriais verdadeiros dos membros inferiores.

(A) Aneurismas verdadeiros isolados da artéria femoral superficial ocorrem com maior frequência do que os da artéria femoral comum.
(B) Mais de 2/3 dos pacientes com aneurisma da artéria poplítea permanecem assintomáticos até o momento do diagnóstico já que a ruptura é extremamente rara.
(C) Cerca de 1/3 dos casos de aneurisma da artéria poplítea não apresenta trombose do saco aneurismático após a correção aberta (derivação popliteo-poplítea ou femoropoplítea com ligadura proximal e distal).
(D) Cerca de 2/3 dos pacientes com aneurisma da aorta abdominal apresentam também aneurisma em uma ou em ambas as artérias poplíteas.

---

05. Assinale a assertiva correta sobre avaliação pré-operatória de pacientes que serão submetidos a cirurgia vascular arterial.

(A) Em cirurgia arterial para salvamento de membro inferior ameaçado de isquemia, mesmo os pacientes com avaliação clínica com risco perioperatório de 6,6% (*Revised Cardiac Risk Index*) devem ser submetidos a teste invasivo para isquemia miocárdica.
(B) Capacidade funcional de 4 METs é considerada adequada para cirurgia arterial de grande porte, sem necessidade de exames complementares.
(C) As cirurgias aberta e endovascular da aorta abdominal são consideradas de alto risco (> 11% no *Revised Cardiac Risk Index*) para complicações cardiovasculares.
(D) Paciente de 65 anos que será submetido a cirurgia endovascular da aorta abdominal, com fatores de risco (tabagismo, insuficiência cardíaca compensada, acidente vascular encefálico prévio sem sequelas e doença renal crônica com creatinina de 1,5 mg/dl) apresenta risco perioperatório de 6,6% (*Revised Cardiac Risk Index*).

---

06. Paciente de 47 anos, tabagista, hipertenso e usuário de cocaína inalável, procurou a Emergência por dor excruciante, interescapular, de início súbito. Submetido a angiotomografia de tórax, observou-se dissecção da aorta, com ruptura intimal (entrada) distal à artéria subclávia esquerda e falsa luz em toda a aorta torácica descendente e abdominal, estendendo-se para a bifurcação ilíaca direita. Com base no caso, assinale a assertiva correta.

(A) A classificação anatômica de Stanford identifica a ruptura intimal e a extensão da dissecção, contemplando todas as possíveis origens (entradas).
(B) A classificação anatômica de DeBakey identifica somente a origem da dissecção (ruptura intimal), não considerando sua extensão.
(C) A classificação anatômica proposta é Stanford B e DeBakey IIIa.
(D) A classificação anatômica proposta é Stanford B e DeBakey IIIb.

07. Paciente de 68 anos, com hipertensão controlada e cardiopatia isquêmica assintomática, trouxe à consulta angiotomografia de tórax que demonstrava aneurisma secundário à disseção crônica restrito à aorta torácica descendente. Achados adicionais do exame incluíram arco aórtico tipo 2 e origem da artéria subclávia esquerda situada a aproximadamente 3 mm do início do aneurisma, que se estendia até 4 cm proximal ao tronco celíaco. O diâmetro da aorta ao nível da artéria subclávia era de 30 mm, e o diâmetro máximo do aneurisma, de 6,5 cm. A distância da carótida comum esquerda para o início do aneurisma era de 3 cm. Com base nesse quadro, assinale a assertiva correta sobre o tratamento indicado e possíveis complicações.

(A) Tratamento endovascular com cirurgia de revascularização prévia da subclávia esquerda ou implante de endoprótese específica com ramo para a artéria subclávia esquerda, com o intuito de preservar o fluxo para a artéria vertebral esquerda, reduzindo o risco de dano neurológico.
(B) Tratamento endovascular sem necessidade de cirurgia de revascularização da artéria subclávia esquerda; pelo risco de hematoma neuroaxial, a drenagem liquórica está contraindicada.
(C) Tratamento endovascular com implante de endoprótese distal à origem da subclávia esquerda, preservando a circulação colateral e protegendo a perviedade medular.
(D) Tratamento cirúrgico convencional, pela característica anatômica e curto colo distal; o risco de paraplegia ou de insuficiência renal é < 10%.

08. Assinale a assertiva correta sobre isquemia mesentérica crônica.

(A) Todos os pacientes com isquemia mesentérica crônica sintomáticos devem ser tratados devido ao grande risco de evoluírem para isquemia mesentérica aguda em 5 anos.
(B) S*tent* recoberto deve ser utilizado na angioplastia da artéria mesentérica superior, pois há ensaios clínicos randomizados demonstrando aumento da perviedade e redução da mortalidade.
(C) Ensaios clínicos demonstraram que o uso de filtro de proteção na angioplastia da artéria mesentérica superior diminui a taxa de complicações embólicas.
(D) Angioplastia mesentérica retrógrada é a opção inicial nas oclusões crônicas da artéria mesentérica superior devido à sua alta taxa de sucesso.

09. Assinale a assertiva correta sobre arterite de Takayasu (AT).

(A) Os membros inferiores são mais comumente afetados do que os superiores.
(B) AT acomete preferencialmente a camada média dos vasos.
(C) Hipertensão arterial sistêmica é um achado raro.
(D) Insuficiência cardíaca congestiva é a causa mais comum de morte.

10. Paciente feminina, de 40 anos, em programa de hemodiálise há 10 anos, referiu edema progressivo no membro superior esquerdo, com piora nos últimos meses. Em seu histórico, constavam múltiplos acessos para diálise em membros superiores. Além do edema, recentemente vem apresentando sangramento prolongado após a retirada das cânulas de diálise da fístula arteriovenosa (FAV) do membro superior direito. Com base na história clínica e na reconstrução em 3D da angiotomografia reproduzida abaixo, assinale a assertiva correta.

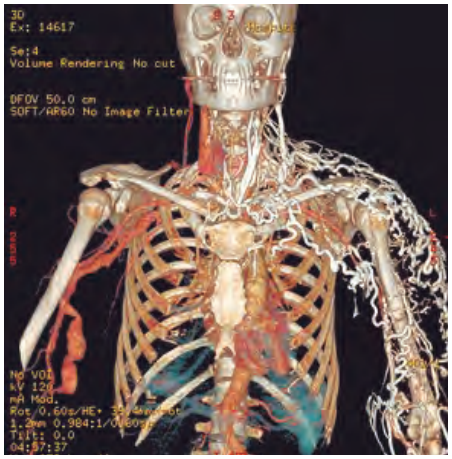

(A) A suspeita clínica atual é trombose aguda da FAV do membro superior direito.
(B) A circulação venosa colateral exuberante está relacionada ao hiperfluxo pela FAV.
(C) A hipertensão venosa crônica é decorrente de trombose venosa de veias centrais relacionada ao uso de cateteres no passado.
(D) A dilatação da veia cefálica direita é consequência da maturação da FAV e das múltiplas punções para a hemodiálise.

11. Com base no exame de imagem abaixo de um paciente de 60 anos, hipertenso e tabagista de longa data, qual dos seguintes sinais e/ou sintomas **não** é esperado?

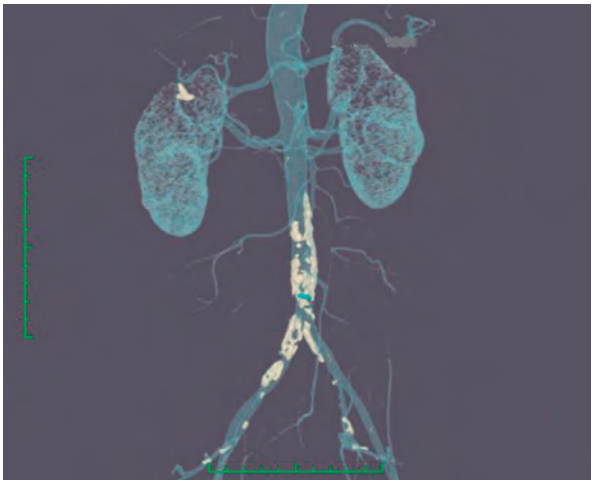

(A) Impotência sexual
(B) Dor abdominal pós-prandial
(C) Ausência/redução na amplitude dos pulsos femorais
(D) Claudicação intermitente

12. A avaliação crítica dos resultados de publicações médicas é fortemente recomendada na formação do médico, principalmente quanto ao uso de novas tecnologias cujo nível de evidência científica é baixo e carece de comprovação. Assinale a assertiva correta sobre a análise da intenção de tratar utilizada em estudos clínicos.

(A) É preferível à análise por protocolo em estudos observacionais.
(B) Preserva a randomização original dos ensaios clínicos.
(C) Aumenta a chance de erro tipo I.
(D) Reduz o tamanho da amostra.

13. Que situação, dentre as abaixo, tem indicação absoluta para o implante de filtro de veia cava?

(A) Paciente submetido a trombólise farmacológica por cateter para trombose venosa profunda iliacofemoral.
(B) Paciente com hipertensão pulmonar com embolia pulmonar crônica.
(C) Paciente com complicações da anticoagulação com embolia pulmonar documentada.
(D) Paciente com trombo flutuante em veia femoral comum.

14. Paciente de 60 anos, com diagnóstico de aneurisma de aorta abdominal infrarrenal, foi submetido a correção endovascular. Com base na imagem abaixo, é correto afirmar que

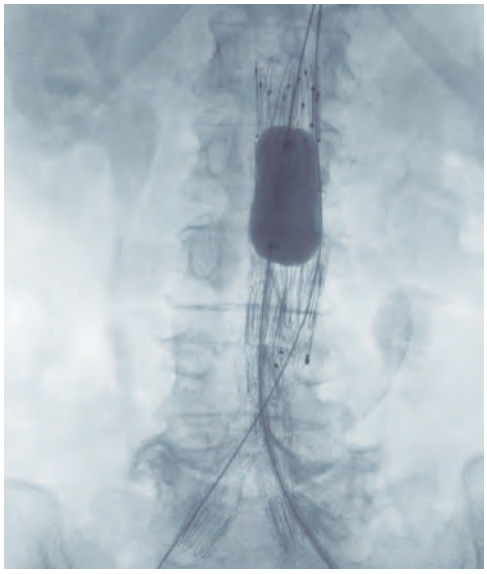

(A) a fixação proximal foi suprarrenal.
(B) a endoprótese utilizada é do tipo expansível por balão.
(C) o uso do balão de acomodação está indicado na presença de colo proximal curto.
(D) o acesso femoral foi percutâneo e bilateral.

15. Assinale a assertiva correta sobre o manejo das fistulas arteriovenosas (FAV) para hemodiálise que se encontram em falência ou trombosadas.

(A) A trombectomia cirúrgica do enxerto protético é suficiente para garantir a perviedade primária da FAV em 80% dos casos.
(B) O uso de *stents* não recobertos expansíveis por balão é preferível à realização de angioplastia primária na presença de estenose da veia cava superior.
(C) A perviedade a longo prazo da trombectomia percutânea da FAV autógena é superior à da trombectomia cirúrgica.
(D) O tratamento da causa básica da trombose é mais importante do que o tipo de intervenção cirúrgica ou endovascular proposta.

16. Paciente masculino, de 23 anos, vítima de acidente de motocicleta, foi trazido à Emergência com fratura fechada na perna direita, sem deslocamento. Ao exame clínico, constatou-se aumento de volume na perna, com parestesias no pé e dificuldade à dorsiflexão, além de ausência de pulsos poplíteo e distais nessa extremidade. Com base no quadro clínico e no procedimento reproduzido na imagem abaixo, é correto afirmar que

(A) a indicação cirúrgica pode ser postergada até o diagnóstico definitivo.
(B) a musculatura é inviável.
(C) a insuficiência renal aguda pode ocorrer mesmo com a revascularização arterial.
(D) a fasciotomia é o tratamento vascular definitivo.

17. Assinale a assertiva correta sobre o tratamento dos aneurismas das artérias viscerais.

(A) A intervenção endovascular para os aneurismas da artéria esplênica > 2 cm é uma recomendação classe I com nível de evidência A.
(B) O exame de imagem recomendado para planejamento da intervenção é angiotomografia.
(C) Os pseudoaneurismas da artéria mesentérica inferior têm tratamento expectante se assintomáticos e se medirem < 2 cm.
(D) Ensaios randomizados sugerem menor mortalidade com o tratamento endovascular do que com o cirúrgico.

18. Analise a imagem abaixo que mostra o transoperatório de tratamento endovascular de aneurisma aorto-ilíaco.

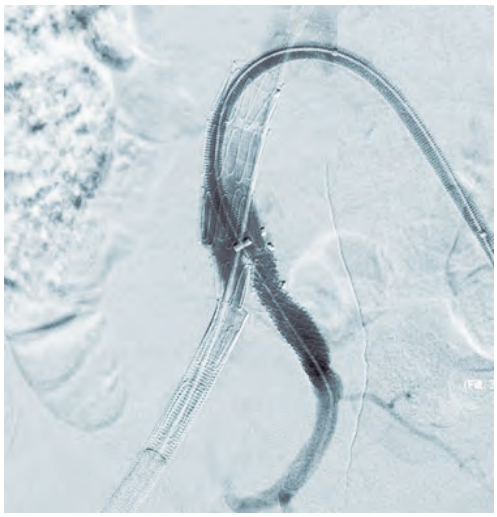

Que *stent* recoberto, dentre os propostos, provavelmente **não** foi utilizado como *stent*-ponte (*bridge-stent)* para o ramo lateral?

(A) *Stent* autoexpansível de 6 x 57 mm
(B) *Stent* autoexpansível de 9 x 60 mm
(C) *Stent* expansível por balão de 8 x 58 mm
(D) *Stent* expansível por balão de 9 x 59 mm

---

19. Assinale a assertiva correta sobre o tratamento de insuficiência venosa crônica.

(A) A ligadura da junção safenofemoral apresenta taxa de recidiva de varizes similar à da safenectomia (*stripping*).
(B) A cirurgia sobre a safena parva apresenta uma alta taxa de recidiva na junção safenopoplítea.
(C) Uma das complicações mais frequentes da ablação com *laser* endovenoso na safena magna é embolia pulmonar.
(D) A pseudotromboflebite ocorre quando se utiliza ablação da safena magna com *laser* ou radiofrequência.

---

20. De acordo com o *Global Vascular Guidelines* para o manejo da isquemia crítica ameaçadora de extremidade, **não** constitui recomendação grau 1 com nível de evidência A

(A) abolição do tabagismo.
(B) uso de antiplaquetários e estatina por longo prazo em pacientes submetidos a revascularização.
(C) uso de metformina como agente hipoglicemiante primário em diabéticos tipo II.
(D) uso de dupla antiagregação plaquetária após intervenção endovascular por um período mínimo de 30 dias.

HOSPITAL DE CLÍNICAS DE PORTO ALEGRE

PROCESSO SELETIVO PÚBLICO PARA RESIDÊNCIAS MÉDICAS/2023

ÁREAS DE ATUAÇÃO

ECOCARDIOGRAFIA, ELETROFISIOLOGIA CLÍNICA INVASIVA, ERGOMETRIA E HEMODINÂMICA E CARDIOLOGIA INTERVENCIONISTA

Nome: _____

Nº de Inscrição: | | | | | | |

Instruções

- Confira o material recebido (CARTÃO DE RESPOSTAS e CADERNO DE QUESTÕES); se houver falha, solicite a substituição ao fiscal da sala.
- Após conferir seus dados no CARTÃO DE RESPOSTAS (NOME, Nº de INSCRIÇÃO e PROGRAMA DE TREINAMENTO), assine no local indicado.
- Este caderno contém **30 questões** com quatro alternativas de resposta (**A**, **B**, **C** e **D**).
- Preencha o CARTÃO DE RESPOSTAS, único documento de correção, com bastante atenção, à caneta esferográfica, azul ou preta, ponta grossa, marcando uma única alternativa em cada questão.
- Verifique, no CARTÃO DE RESPOSTAS, as instruções para preenchimento. É vedada a substituição do cartão decorrente de erro cometido na marcação.
- Durante a realização da prova, estão vedados o empréstimo de materiais, a comunicação entre candidatos ou terceiros, a utilização de quaisquer dispositivos, como máquina calculadora e/ou similares, livros, anotações, réguas de cálculo, impressos ou qualquer outro material de consulta.
- A prova objetiva terá duração de até **3 horas**, incluído o tempo para preenchimento do CARTÃO DE RESPOSTAS.
- Ao final dos trabalhos, DEVOLVA ao fiscal da sala o CARTÃO DE RESPOSTAS, devidamente preenchido e assinado, podendo levar consigo seu caderno de questões.
- Os dois últimos candidatos de cada sala de prova deverão permanecer no recinto, a fim de acompanhar os fiscais até à Sala da Coordenação para o lacre dos envelopes, quando, então, poderão retirar-se do local, depois de concluído o procedimento.

DIREITOS AUTORAIS RESERVADOS. PROIBIDA A REPRODUÇÃO, AINDA QUE PARCIAL, SEM AUTORIZAÇÃO PRÉVIA.

01. Paciente de 72 anos, com diagnóstico prévio de hipertensão arterial e de insuficiência renal crônica não dialítica, foi trazida à Emergência por palpitações, quadro iniciado há 2 dias. Relatou vir apresentando episódios semelhantes há 3 meses. Não havia outras queixas no momento. À admissão, a pressão arterial era de 114/60 mmHg, e a saturação de oxigênio, de 96%. O eletrocardiograma realizado está reproduzido abaixo.

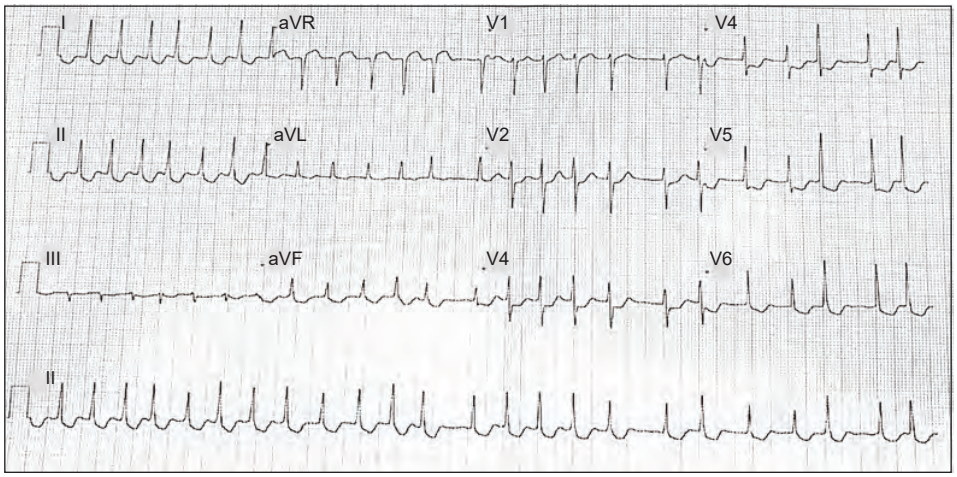

Que conduta, além da anticoagulação, está indicada?

(A) Cardioversão elétrica imediata
(B) Controle da resposta ventricular com amiodarona
(C) Controle da resposta ventricular com fármacos bloqueadores do nó atrioventricular
(D) Administração de adenosina intravenosa

02. Ivabradina pode ser empregada como parte do tratamento de

(A) taquicardia supraventricular por reentrada atrioventricular antidrômica.
(B) taquicardia ventricular ramo a ramo.
(C) taquicardia ventricular fascicular posterior esquerda.
(D) taquicardia atrial.

03. Paciente masculino, de 72 anos, vinha apresentando episódios súbitos de pré-síncope e síncope nos últimos meses, sem pródromos. Negou dor torácica ou palpitações. Avaliação recente mostrou coração estruturalmente normal. Submeteu-se a estudo eletrofisiológico diagnóstico. Qual dos achados abaixo revela um dado anormal cuja identificação auxilia na indicação do tratamento?

(A) Tempo de recuperação corrigido do nó sinusal de 2.000 ms
(B) Ponto de Wenckebach nodal atrioventricular de 450 ms
(C) Intervalo HV de 55 ms
(D) Indução de fibrilação ventricular não sustentada

04. Paciente feminina, de 68 anos, submeteu-se a implante de marca-passo cardíaco definitivo dupla-câmara atrioventricular há 1 ano por cansaço importante relacionado a disfunção do nó sinusal. Apresentou melhora significativa dos sintomas após o implante, mas, nas últimas semanas, vinha referindo cansaço aos esforços. Uma investigação mostrou queda da função ventricular, com fração de ejeção de 64% caindo para 38%, e ausência de isquemia. A avaliação do marca-passo programado em modo DDDR revelou frequência cardíaca mínima de 60 bpm, funcionamento normal dos eletrodos atrial e ventricular, estimulação atrial e ventricular em 100% do tempo, ausência de taquiarritmias e, sendo o ritmo de base sinusal, 40 bpm, com condução AV normal. Assinale a assertiva correta sobre o tratamento a ser instituído considerando o funcionamento adequado do marca-passo.

(A) Reprogramar o marca-passo do modo DDDR para o modo VDDR, para melhorar a sincronia AV.
(B) Desligar a resposta de frequência, para aumentar a frequência cardíaca no esforço.
(C) Aumentar o intervalo AV programado, buscando a condução AV intrínseca.
(D) Não reprogramar o marca-passo, pois seu funcionamento está normal.

05. Assinale a assertiva correta sobre os procedimentos de cateterismo cardíaco esquerdo e direito.

(A) O achado do padrão típico *dip-and-plateau*, também descrito como sinal da raiz quadrada no traçado das pressões ventriculares, é sinal patognomônico de pericardite constritiva que permite realizar o diagnóstico diferencial com hipertensão pulmonar.
(B) Pacientes com coração transplantado não devem realizar cateterismo cardíaco esquerdo para avaliação de doença vascular do enxerto antes de se completarem 5 anos de transplante, exceto se houver angina.
(C) Pacientes com história e alto risco de reação de hipersensibilidade ao contraste iodado devem fazer uso de pré-medicação (50 mg de prednisona, por via oral, 13 horas, 7 horas e 1 hora antes da administração) para impedir novo episódio.
(D) Pacientes lactantes podem ser submetidas aos procedimentos citados, mas devem retomar a amamentação somente 24 horas após a exposição ao contraste iodado.

06. Para tabagista de 43 anos, que trabalha como pintor, foi indicada angioplastia na coronária descendente anterior esquerda com colocação de *stent* farmacológico, guiada por ultrassom. O paciente deverá

(A) ser orientado a adiar por 10 dias a realização de ressonância magnética de ombro previamente agendada, devido ao risco de migração da endoprótese.
(B) ser informado, considerando o desempenho de sua atividade laboral, de que as taxas de oclusão da artéria radial em 30 dias são < 5,5%.
(C) utilizar dupla antiagregação plaquetária (ácido acetilsalicílico 100 mg, 1 vez/dia, e clopidogrel 75 mg, 1 vez/dia) durante 3 meses.
(D) ser informado de que, caso apresente reestenose do *stent*, a maior probabilidade é que se deva a ela a má expansão do *stent*, com apresentação difusa e presença de hiperplasia neointimal.

07. Paciente de 60 anos, com história de enxaqueca, síndrome do pânico e hipertensão arterial sistêmica, apresentou dor precordial e mal-estar durante o velório do irmão, tendo sido levada para o Posto de Saúde. Foi atendida 1 hora após o início dos sintomas e medicada com benzodiazepínico e analgésico. Devido à persistência dos sintomas, foi reavaliada em 1 hora e solicitada eletrocardiografia. O exame evidenciou supradesnivelamento do segmento ST na parede anterior. Diante desse quadro, assinale a assertiva correta.

(A) Devido à alta suspeita de síndrome de Takotsubo, deverão ser realizadas analgesia, dosagem de marcadores de injúria miocárdica e nova eletrocardiografia em 1 hora.
(B) A paciente deverá ser encaminhada imediatamente para angioplastia primária se o tempo de transferência for ≤ 120 minutos.
(C) Caso seja realizado implante de *stent*, a paciente terá indicação classe IA para utilizar regime de dupla antiagregação plaquetária por 6 meses.
(D) Pacientes com síndrome de Takotsubo raramente apresentam complicações, e a taxa de mortalidade intra-hospitalar é semelhante à dos pacientes com infarto agudo do miocárdio com supradesnivelamento do segmento ST que tenham estenose ou obstrução coronariana.

08. Paciente de 55 anos, tabagista, com *stent* farmacológico implantado na coronária direita há 2 meses, foi internado para cirurgia eletiva (colecistectomia). Por ter apresentado dor precordial, o médico plantonista foi chamado para avaliação. O eletrocardiograma realizado demonstrou supradesnivelamento do segmento ST na parede inferior. Diante desse quadro, assinale a assertiva correta.

(A) Trata-se provavelmente de um infarto do miocárdio tipo 4b por trombose tardia de *stent*.
(B) Caso seja necessária a troca da prescrição de ticagrelor para clopidogrel na alta hospitalar, o paciente deverá receber 75 mg de clopidogrel 12 horas após a administração do último comprimido de ticagrelor e seguir com 75 mg, 1 vez/dia.
(C) O paciente poderá reagendar a cirurgia para 3 meses após o evento devido ao baixo risco da suspensão temporária da dupla antiagregação plaquetária após esse período.
(D) Pacientes submetidos a angioplastia primária por trombose de *stent* confirmada, com fluxo final TIMI 3 no vaso-alvo, apresentam taxas de mortalidade < 5% em 1 ano.

09. Assinale a alternativa que contém uma **contraindicação absoluta** para transplante cardíaco isolado.

(A) Hepatite C
(B) Cirrose Child C
(C) Índice de massa corporal > 35 kg/m^2
(D) Doença renal crônica com DCE estimada < 30 ml/min/1,73m^2

10. Assinale a assertiva correta sobre o uso de dispositivo de assistência ventricular (DAV) esquerda de longa permanência.

(A) A sobrevida média com o uso de bomba de levitação magnética supera a observada com o transplante cardíaco.
(B) A anticoagulação de pacientes suportados com DAV pode ser realizada com anticoagulantes orais diretos como primeira escolha.
(C) A disfunção ventricular direita de moderada a grave é considerada contraindicação ao implante de DAV.
(D) O limite de idade para implante de DAV são 70 anos.

11. Paciente masculino, de 26 anos, sem histórico de doenças prévias, procurou atendimento por dor torácica ventilatoriodependente, quadro iniciado há 2 dias. O eletrocardiograma revelou infradesnivelamento do segmento PR e supradesnivelamento difuso do segmento ST. Considerando a principal hipótese diagnóstica, assinale a assertiva correta.

(A) Internação hospitalar por 48 horas está recomendada pela suspeita clínica de pericardite aguda.
(B) Colchicina é terapia de primeira linha em associação com anti-inflamatório não esteroidal.
(C) Dosagem de proteína C reativa, embora muito utilizada na avaliação diagnóstica inicial, não tem papel definido no seguimento e na monitorização da resposta ao tratamento.
(D) Uso de corticosteroide pode ser considerado como primeira opção de tratamento para atletas por redução do tempo de afastamento dos treinos.

12. Paciente feminina, de 56 anos, com história de neoplasia de mama, submetida a mastectomia esquerda e radioterapia há 12 anos, procurou atendimento por cansaço, dispneia aos esforços e edema de membros inferiores, quadro com 3 meses de evolução. A radiografia de tórax revelou calcificações pericárdicas. Com base nesse caso, assinale a assertiva correta.

(A) O achado de calcificação pericárdica não deve ser considerado relevante para o diagnóstico de pericardite constritiva pela alta probabilidade de tratar-se de calcificações difusas e inespecíficas relacionadas à radioterapia.
(B) O quadro clínico clássico de pericardite constritiva envolve sinais e sintomas de insuficiência cardíaca direita com graus variados de disfunção do ventrículo direito e função sistólica preservada do ventrículo esquerdo.
(C) O cateterismo cardíaco com avaliação hemodinâmica está indicado quando os métodos não invasivos forem inconclusivos quanto à presença de constrição pericárdica.
(D) Os achados comuns de pericardite constritiva, ao ecocardiograma, são espessamento pericárdico e variação respiratória do pico de velocidade da onda E do fluxo transmitral > 75%.

13. Paciente masculino, de 64 anos, tem histórico de síncope sem pródromos e teste de inclinação normal. De que forma a análise do eletrocardiograma (ECG) reproduzido abaixo pode colaborar na investigação da etiologia da síncope?

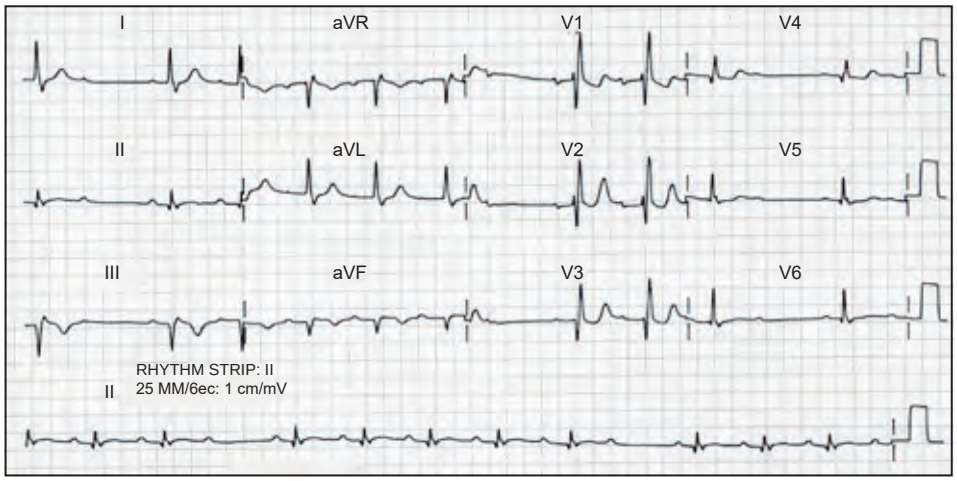

(A) O ECG apresenta apenas extrassistolia supraventricular isolada, pouco colaborando na investigação da síncope.
(B) O ECG apresenta sobrecarga atrial esquerda, desvio do eixo elétrico para a esquerda, bloqueio AV de 1º grau e bloqueio de ramo direito, sugerindo comprometimento miocárdico grave; essas alterações aumentam a possiblidade de ocorrência de síncope por desenvolvimento de arritmias ventriculares malignas.
(C) O ECG apresenta ritmo sinusal, zona inativa inferior, bloqueio da condução atrioventricular de 2º grau tipo 1 e bloqueio de ramo direito; a etiologia da síncope pode estar relacionada com a acentuação do grau do bloqueio atrioventricular por comprometimento isquêmico da parede inferior do ventrículo esquerdo.
(D) O ECG apresenta ritmo sinusal, extrassistolia supraventricular isolada e bloqueio da condução atrioventricular de 1º grau; essas alterações aumentam a possiblidade de ocorrência de síncope por taquicardia supraventricular.

14. Paciente adulto, tabagista, veio à consulta por apresentar dispneia, tosse produtiva de longa data e edema de membros inferiores. Como o eletrocardiograma (ECG) abaixo pode contribuir para o estabelecimento do diagnóstico?

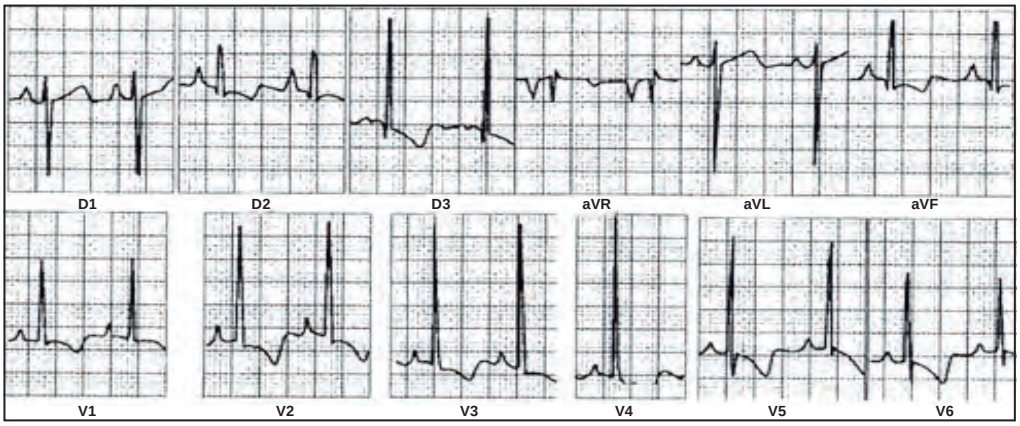

(A) O ECG apresenta inversão simétrica de ondas T nas paredes inferior, septal, anterior e lateral, sugerindo isquemia miocárdica.
(B) O ECG apresenta aumento da amplitude das ondas R, desvio do eixo elétrico para a esquerda, ondas T negativas e assimétricas, sugerindo sobrecarga ventricular esquerda.
(C) O ECG apresenta lesão subendocárdica em diversas derivações, sugerindo infarto agudo do miocárdio transmural.
(D) O ECG apresenta ondas P altas e apiculadas nos planos frontal e horizontal, desvio do eixo elétrico para a direita, aumento da amplitude das ondas R em todas as derivações precordiais, com ondas T negativas e assimétricas, sugerindo insuficiência cardíaca direita.

15. Paciente de 40 anos foi encaminhada à Unidade de Métodos Não Invasivos para realizar exame transtorácico em razão de queixas de palpitações e sopro. Em relação à valvulopatia (imagem abaixo), assinale a assertiva correta.

(A) Caracteriza-se por um abaulamento do(s) folheto(s) em direção ao átrio esquerdo por, pelo menos, 2 mm além da linha de inserção dos folhetos.
(B) O diagnóstico é feito por meio das imagens em projeção apical 4 câmeras e 2 câmeras.
(C) É uma causa de insuficiência mitral secundária.
(D) Caracteriza-se pela perda de suporte das cordoalhas do aparato subvalvar, com o ecocardiograma mostrando a borda livre do folheto mitral estendendo-se para o átrio esquerdo.

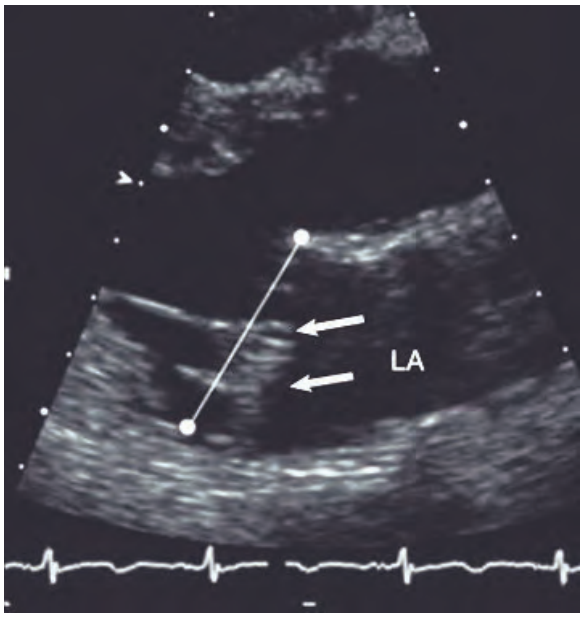

LA = átrio esquerdo

16. Paciente masculino, de 70 anos, com história de acidente vascular encefálico transitório, realizou exame transesofágico para uma melhor avaliação de uma massa localizada na válvula aórtica vista em exame transtorácico. As imagens abaixo apresentam achados que sugerem um tumor cardíaco.

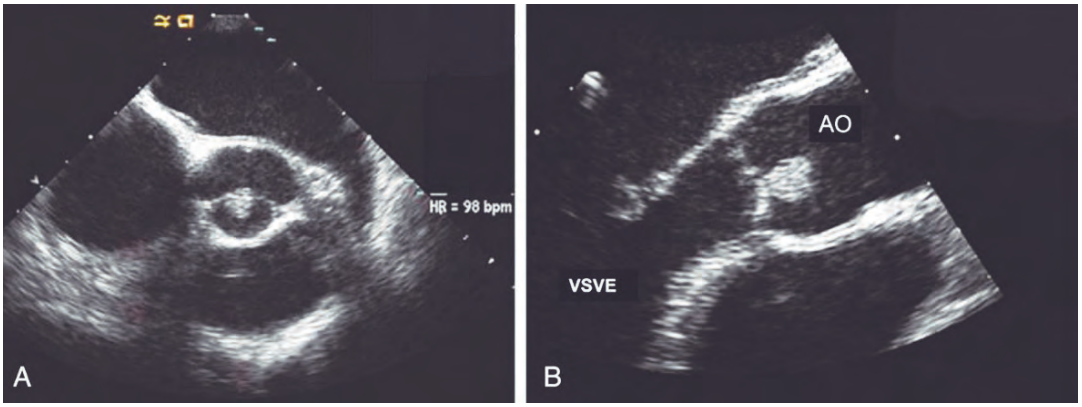

AO = aorta, VSVE = via de saída do ventrículo esquerdo

Com base no quadro e na análise das imagens, pode-se afirmar que se trata de

(A) tumor muito comum em idosos, apresentando-se mais frequentemente como lesões múltiplas.
(B) tumor benigno, acometendo mais comumente válvulas cardíacas, principalmente as do lado esquerdo (aórtica e mitral), não sendo visto em estruturas não valvulares.
(C) tumor usualmente classificado pelos patologistas como uma forma mais avançada da excrescência de Lambl, que é uma alteração degenerativa valvular.
(D) tumor cardíaco secundário.

17. Paciente de 65 anos, com quadro clínico de angina típica aos moderados esforços, foi submetido a testes não invasivos para estratificação de risco. O ecocardiograma não revelou alterações na função segmentar, e a fração de ejeção era de 55%. O teste ergométrico mostrou capacidade física máxima atingindo 4 METs, sem alterações eletrocardiográficas, tendo sido interrompido por fadiga. Com base no quadro, assinale a assertiva correta.

(A) A avaliação inicial identificou uma situação de baixo risco.
(B) A falta de alterações nos testes iniciais indica a necessidade de realização de um outro método não invasivo adicional, como a cintilografia miocárdica.
(C) A capacidade física máxima atingida no teste ergométrico é, isoladamente, o melhor indicativo quanto ao prognóstico.
(D) Dentre os dados apresentados, a fração de ejeção é o melhor indicativo prognóstico.

18. Paciente de 65 anos, hipertensa e tabagista, referiu, em consulta ambulatorial, dor anginosa típica aos pequenos esforços. Trouxe cintilografia miocárdica de esforço realizada há 2 semanas, demonstrando isquemia miocárdica em território anterior, estimada em 15%. Com base nesse quadro, assinale a assertiva correta.

(A) A avaliação da anatomia arterial coronariana fornece informação útil para o planejamento terapêutico, mas não está relacionada ao prognóstico e à estratificação de risco da paciente.
(B) A revascularização miocárdica só deve ser considerada se os sintomas de isquemia persistirem após intensificação e otimização da terapia medicamentosa, independentemente da anatomia coronariana.
(C) No ensaio clínico randomizado ISCHEMIA, a estratégia terapêutica inicial com angioplastia coronariana demonstrou redução precoce (primeiros 6 meses) de infarto do miocárdio em pacientes tratados com essa intervenção quando comparados com os submetidos a tratamento clínico otimizado.
(D) No ensaio clínico randomizado ISCHEMIA, a gravidade da isquemia demonstrada nos métodos não invasivos não identificou um subgrupo de pacientes com benefício do tratamento na redução de mortalidade cardiovascular e infarto do miocárdio.

---

19. Paciente de 55 anos, hipertenso, vinha apresentando angina típica aos moderados esforços há 2 anos, razão pela qual procurou atendimento ambulatorial com cardiologista para avaliação. Possuía história de infarto do miocárdio com implante de *stent* na artéria coronária circunflexa, sem lesões residuais nas demais coronárias. Em relação ao manejo, assinale a assertiva correta.

(A) Em pacientes com doença de múltiplos vasos ou lesão em tronco de coronária esquerda na avaliação da anatomia coronariana, o estudo SYNTAX, em seguimento de 5 anos, não demonstrou diferença de mortalidade entre os pacientes revascularizados com cirurgia de revascularização miocárdica e os submetidos a revascularização percutânea.
(B) O uso de estatina de alta potência está recomendado apenas se os níveis de colesterol LDL não estiverem no alvo.
(C) Para a prevenção de eventos cardiovasculares, os inibidores da enzima conversora da angiotensina estão indicados apenas se o paciente apresentar disfunção de ventrículo esquerdo.
(D) A revascularização miocárdica estará indicada para prevenir eventos cardiovasculares e melhorar o prognóstico do paciente se houver estenose > 70% em uma das artérias coronárias, independentemente da gravidade da isquemia miocárdica ou da disfunção de ventrículo esquerdo.

Instrução: Para responder às questões de números **20** e **21**, considere o caso abaixo.

Paciente de 82 anos (150 cm de altura; 50 kg de peso) foi trazida à Emergência por dispneia progressiva. Informou ter dormido sentada na última noite devido à falta de ar. Após a avaliação clínica e o manejo inicial, submeteu-se a uma ecocardiografia transtorácica que evidenciou ventrículo esquerdo hipertrófico com fração de ejeção normal, área valvar aórtica de 0,8 cm^2, gradiente médio transvalvar aórtico de 29 mmHg e volume sistólico indexado de 26 ml/m^2.

20. Qual dos resultados abaixo corrobora o diagnóstico de estenose aórtica grave?

(A) Ergometria ambulatorial prévia atingindo 4,7 METs
(B) Escore de cálcio valvar aórtico de 2.100 U Agatston
(C) Doença coronariana multiarterial ao cateterismo cardíaco
(D) NT-proBNP elevado

---

21. A paciente foi considerada uma candidata ruim para cirurgia de troca valvar aórtica convencional, estando indicado tratamento percutâneo de implante valvar aórtico transcateter (TAVI). Que alternativa, dentre as abaixo, **não** respalda essa decisão?

(A) Escore de 4,2% para mortalidade (*Society Thoracic Surgeons - STS*)
(B) Alta probabilidade de *mismatch* com troca valvar cirúrgica
(C) Idade > 75 anos
(D) Artérias ilíacas femorais de bom calibre e pouco tortuosas

---

22. Assinale a assertiva correta sobre prevenção primária de doenças cardiovasculares de acordo com a *Diretriz Americana* de 2019 (*2019 ACC/AHA Guideline on the Primary Prevention of Cardiovascular Disease*).

(A) Na prevenção de eventos ateroscleróticos, deve-se considerar o sono com duração inferior a 6 horas, pois está associado à elevação da pressão arterial.
(B) Deve-se verificar o índice de massa corporal em adultos a cada 5 anos para a adoção de medidas contra sobrepeso e obesidade.
(C) Para pacientes com diabetes melito tipo 2 e fatores de risco para doença aterosclerótica com indicação de medicamentos para controle glicêmico, uma das alternativas é iniciar o tratamento com inibidores SGLT-2, visando a redução de risco cardiovascular.
(D) Para adultos com risco intermediário, é aceitável levar em consideração os fatores adicionais para melhor definição de risco, dentre eles história familiar de doença aterosclerótica precoce, espessura íntima/média de carótidas e proteína C reativa ultrassensível.

23. Paciente masculino, de 54 anos, procurou a Emergência por ter apresentado há 3 horas dor retroesternal, de intensidade moderada, sem irradiação; no momento, estava sem dor. Referiu hipertensão arterial sistêmica e dislipidemia em tratamento. Encontrava-se estável do ponto de vista hemodinâmico, Killip I. O eletrocardiograma realizado está reproduzido abaixo.

À admissão, a dosagem de troponina I ultrassensível foi de 12 pg/ml e, 3 horas após, de 154 pg/ml (valor de referência: < 5 pg/ml). Que diagnóstico, dentre os propostos, é o mais provável?

(A) Angina instável
(B) Infarto agudo do miocárdio com supradesnivelamento do segmento ST na parede lateral
(C) Infarto agudo do miocárdio com supradesnivelamento do segmento ST na parede anterior
(D) Infarto agudo do miocárdio sem supradesnivelamento do segmento ST

24. Paciente de 78 anos foi trazida pelo SAMU à Emergência por quadro de dor torácica de forte intensidade, com início há 5 horas. À admissão, o exame físico revelou pressão arterial de 168/76 mmHg e frequência cardíaca de 78 bpm, Killip II. O eletrocardiograma realizado está reproduzido abaixo.

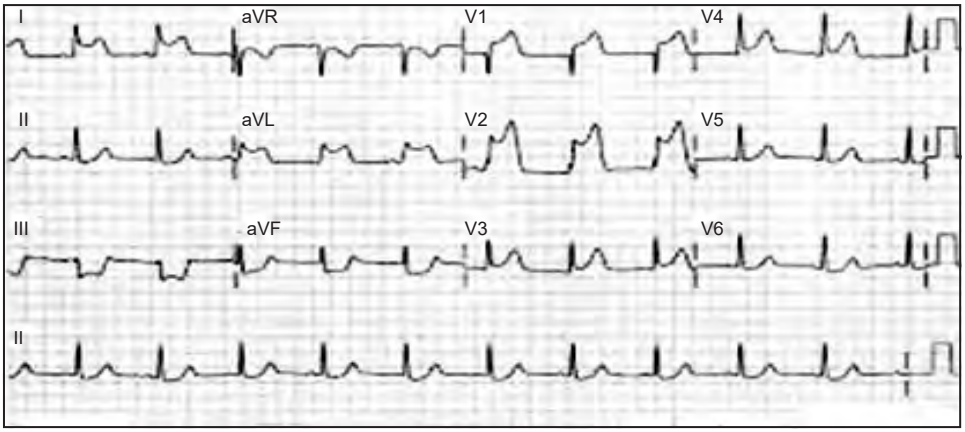

A paciente foi encaminhada para realizar angiocoronariografia (imagens ao lado).

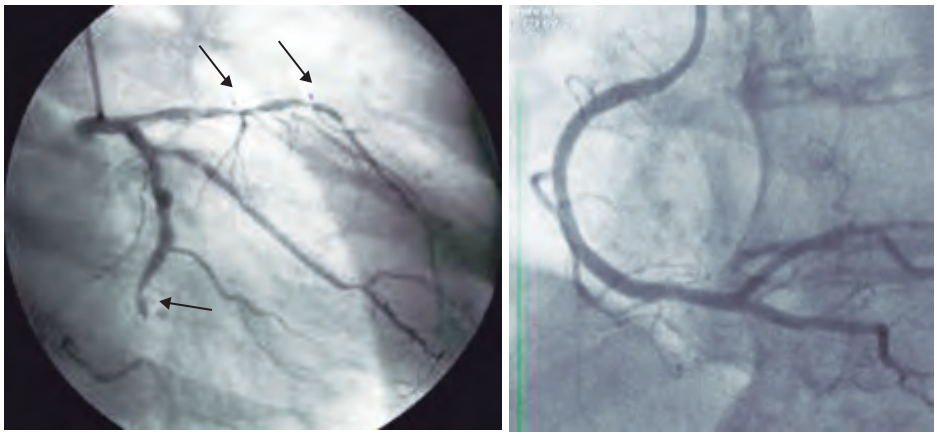

Assinale a alternativa que contempla a conduta mais adequada.

(A) Administrar AAS, clopidogrel e inibidor da glicoproteína IIb/IIIa (tirofibana) antes do procedimento intervencionista.
(B) Realizar somente angioplastia primária da artéria circunflexa e, posteriormente, tratar as lesões significativas da artéria descendente anterior na mesma internação.
(C) Realizar angioplastia primária da artéria circunflexa, seguida de angioplastia das lesões da coronária direita no mesmo procedimento.
(D) Realizar angioplastia primária da artéria circunflexa, seguida de FFR nas lesões das demais artérias; prosseguir com revascularização miocárdica cirúrgica se a lesão na descendente anterior apresentar FFR < 0,80.

25. Paciente de 65 anos, com histórico de hipertensão arterial sistêmica e sobrepeso (IMC de 28 kg/m^2), está sendo submetida a investigação de dispneia. Os achados do exame físico são pouco expressivos, exceto a pressão arterial elevada (148/94 mmHg). O ecocardiograma indicou fração de ejeção de 66%, PSAP de 39 mmHg e E/e' de 10; o eletrocardiograma de repouso, ritmo sinusal com frequência cardíaca de 70 bpm. O escore H2F-PEF é 3, e o escore HFA-PEFF também é 3. Sobre o diagnóstico de insuficiência cardíaca com fração de ejeção preservada (IC-FEP), assinale a assertiva correta.

(A) A paciente tem alta probabilidade de IC-FEP, não sendo necessária a realização de exames adicionais para confirmação diagnóstica.
(B) A paciente tem escores intermediários e, nesse caso, a realização de teste hemodinâmico invasivo ou ecocardiografia de estresse diastólico pode auxiliar no diagnóstico de IC-FEP.
(C) O resultado de 50 pg/ml para a dosagem de BNP exclui o diagnóstico de IC-FEP.
(D) A presença de fibrilação atrial tornaria o diagnóstico de IC-FEP menos provável.

26. Algumas situações são consideradas pistas clínicas para sugerir investigação de amiloidose cardíaca. Dentre as opções abaixo, assinale a que **não** representa uma dessas condições.

(A) Espessamento concêntrico das paredes do ventrículo esquerdo com amplitude do QRS reduzida ou não aumentada proporcionalmente ao grau de espessamento.
(B) Insuficiência cardíaca exibindo cavidade ventricular esquerda não dilatada e com espessamento das paredes, especialmente em pacientes sem hipertensão arterial sistêmica pregressa.
(C) Estenose aórtica em paciente jovem com válvula aórtica bicúspide.
(D) Apresentação clínica de miocardiopatia hipertrófica iniciada tardiamente (pacientes com mais de 60 anos).

27. Assinale a assertiva que mais apropriadamente descreve os achados da ressonância magnética cardíaca reproduzida abaixo e sua respectiva correlação clínica.

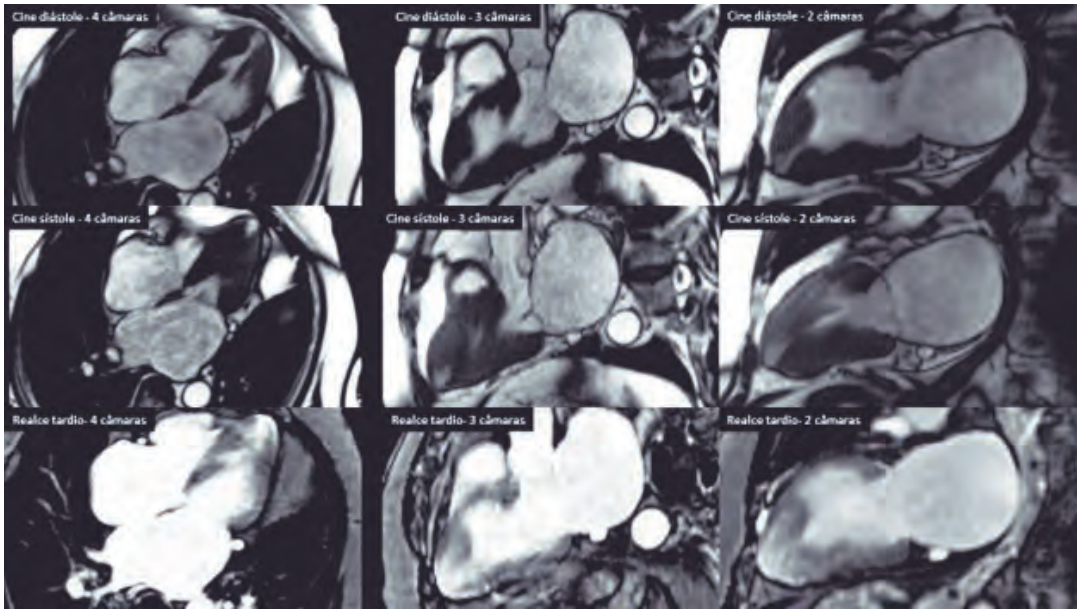

(A) O afilamento do segmento anterosseptal medial sugere infarto do miocárdio em território da artéria descendente anterior esquerda.
(B) O fenótipo de hipertrofia concêntrica é apresentação frequente em cardiopatia hipertensiva.
(C) O padrão de realce tardio apresentado é típico de amiloidose cardíaca.
(D) Hipertrofia com realce tardio nos segmentos apicais e aneurisma apical sugerem prognóstico desfavorável em miocardiopatia hipertrófica.

28. Para qual dos pacientes abaixo, todos homens de 50 anos atendidos na Emergência por dor torácica atípica, seria mais adequada uma estratégia diagnóstica que usasse angiotomografia de artérias coronárias como exame inicial de imagem, de acordo com as recomendações da *Diretriz de Síndromes Coronarianas Agudas*, publicada em 2020 pela Sociedade Europeia de Cardiologia?

(A) Paciente com hipertensão, eletrocardiograma (ECG) com alterações inespecíficas da repolarização e troponina normal
(B) Paciente com hipertensão, diabetes melito, insuficiência renal crônica e *stent* implantado na artéria descendente anterior esquerda
(C) Paciente com hipertensão, ECG com fibrilação atrial com alta resposta ventricular e troponina inconclusiva
(D) Paciente sem fatores de risco cardiovascular, ECG com bloqueio de ramo esquerdo e troponina elevada

29. Paciente de 68 anos consultou por vir apresentando dispneia aos esforços, ortopneia, dispneia paroxística noturna e turgência jugular. O eletrocardiograma de repouso identificou ritmo sinusal e zona inativa anterosseptal. O ecocardiograma demonstrou ventrículo esquerdo dilatado, com acinesia de paredes septal e anterior, disfunção diastólica moderada, fração de ejeção do ventrículo esquerdo de 28% e insuficiência mitral moderada. Assinale a alternativa que contém estratégias de tratamento que se associam à redução de mortalidade total para esse caso.

(A) Nitrato e hidralazina, betabloqueador e ivabradina
(B) Inibidores da enzima conversora da angiotensina, betabloqueadores e espironolactona
(C) Terapia de ressincronização cardíaca, cardiodesfibrilador implantável e implante de Mitra-clip
(D) Glifozinas, sacubitril-valsartana e vericiguat

30. Assinale a assertiva correta acerca das recomendações sobre o tratamento farmacológico de insuficiência cardíaca com fração de ejeção levemente reduzida, apresentadas na Atualização de Tópicos Emergentes da *Diretriz Brasileira de Insuficiência Cardíaca Crônica*, publicada em 2021.

(A) Glifozinas devem ser usadas.
(B) Inibidores da enzima conversora da angiotensina, betabloqueadores e espironolactona têm indicação classe I, por serem derivados de evidência conclusiva ou consenso geral de utilidade.
(C) Todos os fármacos recomendados têm nível de evidência A, pois foram derivados de estudos randomizados de bom porte.
(D) Sacubitril-valsartana é opção de tratamento.

HOSPITAL DE CLÍNICAS
PORTO ALEGRE RS

fundmed
Pesquisa, Ensino e Inovação

HOSPITAL DE CLÍNICAS DE PORTO ALEGRE

PROCESSO SELETIVO PÚBLICO PARA RESIDÊNCIAS MÉDICAS/2023

ESPECIALIDADE MÉDICA

CIRURGIA DE CABEÇA E PESCOÇO

Nome: _____

Nº de Inscrição: | | | | | | |

Instruções

- Confira o material recebido (CARTÃO DE RESPOSTAS e CADERNO DE QUESTÕES); se houver falha, solicite a substituição ao fiscal da sala.
- Após conferir seus dados no CARTÃO DE RESPOSTAS (NOME, Nº de INSCRIÇÃO e PROGRAMA DE TREINAMENTO), assine no local indicado.
- Este caderno contém **20 questões** com quatro alternativas de resposta (**A**, **B**, **C** e **D**).
- Preencha o CARTÃO DE RESPOSTAS, único documento de correção, com bastante atenção, à caneta esferográfica, azul ou preta, ponta grossa, marcando uma única alternativa em cada questão.
- Verifique, no CARTÃO DE RESPOSTAS, as instruções para preenchimento. É vedada a substituição do cartão decorrente de erro cometido na marcação.
- Durante a realização da prova, estão vedados o empréstimo de materiais, a comunicação entre candidatos ou terceiros, a utilização de quaisquer dispositivos, como máquina calculadora e/ou similares, livros, anotações, réguas de cálculo, impressos ou qualquer outro material de consulta.
- A prova objetiva terá duração de até **3 horas**, incluído o tempo para preenchimento do CARTÃO DE RESPOSTAS.
- Ao final dos trabalhos, DEVOLVA ao fiscal da sala o CARTÃO DE RESPOSTAS, devidamente preenchido e assinado, podendo levar consigo seu caderno de questões.
- Os dois últimos candidatos de cada sala de prova deverão permanecer no recinto, a fim de acompanhar os fiscais até à Sala da Coordenação para o lacre dos envelopes, quando, então, poderão retirar-se do local, depois de concluído o procedimento.

DIREITOS AUTORAIS RESERVADOS. PROIBIDA A REPRODUÇÃO, AINDA QUE PARCIAL, SEM AUTORIZAÇÃO PRÉVIA.

01. A tomografia computadorizada de crânio de uma paciente feminina, de 32 anos, realizada por queixas de cefaleia, revelou um nódulo de tireoide no lobo direito de 2,2 cm. Resultados de exames laboratoriais, que incluíram TSH e T4 livre, estavam normais. A investigação deve prosseguir com a realização de

(A) punção aspirativa com agulha fina.
(B) ultrassonografia da tireoide.
(C) ultrassonografia da tireoide e da região cervical.
(D) ultrassonografia da tireoide e punção aspirativa com agulha fina.

---

02. Paciente masculino, de 45 anos, hígido, praticante de esportes, sem história de tabagismo ou etilismo, veio à consulta por ter constatado, há 5 meses, um nódulo cervical com crescimento progressivo. Não referiu sintomas na região da cabeça nem na do pescoço. A tomografia computadorizada da região cervical (partes moles) mostrou lesão cística de 3 cm em nível IIA, sem outros achados. Com base no quadro, pode-se afirmar que se trata de provável

(A) cisto de arco branquial, devendo ser removido cirurgicamente sem ter sua cápsula violada.
(B) metástase de carcinoma epidermoide, devendo ser realizados os seguintes procedimentos: biópsia incisional sob anestesia geral, congelação e, conforme a situação, esvaziamento cervical radical.
(C) metástase de carcinoma epidermoide, devendo ser realizada *PET-CT*.
(D) metástase de carcinoma epidermoide, devendo ser realizado exame físico da orofaringe, incluindo laringoscopia indireta e palpação das tonsilas palatinas e da base da língua em busca do tumor primário.

---

03. Assinale a assertiva correta sobre os nódulos de tireoide.

(A) Nódulos maiores possuem maior risco de malignidade.
(B) Nódulos mais posteriores recorrentes, próximos ao nervo laríngeo, têm maior risco de malignidade.
(C) A presença de múltiplos nódulos é sugestiva de malignidade.
(D) As características ultrassonográficas dos nódulos determinam o risco de malignidade.

---

04. Paciente masculino, de 54 anos, vinha apresentando edema intermitente em topografia de glândula submandibular esquerda nos últimos 12 meses. Havia registro de 2 episódios de edema, hiperemia e calor local, tratados com amoxicilina-clavulanato. A ultrassonografia cervical não revelou achados dignos de nota. Sobre esse quadro, assinale a assertiva correta.

(A) Palpação bidigital faz parte da investigação diagnóstica.
(B) Deve ser realizada punção aspirativa com agulha fina da glândula submandibular a fim de se excluir neoplasia.
(C) Deve ser proposta submandibulectomia esquerda.
(D) Deve ser realizada *PET-CT.*

05. Que informação, dentre as abaixo, está presente em laudo anatomopatológico de esvaziamento cervical a indicar quimioterapia adjuvante?

(A) Invasão linfática
(B) Invasão vascular
(C) Extravasamento extracapsular de linfonodo
(D) Linfonodo metastático > 3 cm

Instrução: Para responder às questões de números **06** e **07,** considere as imagens abaixo.

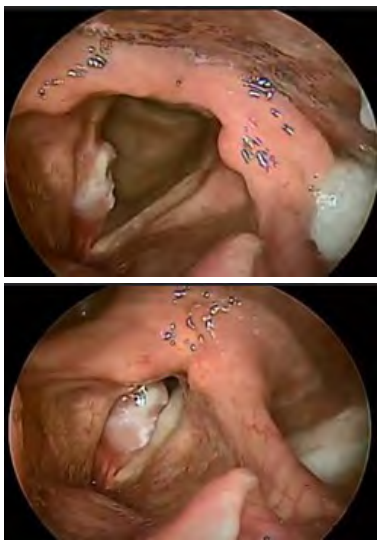

06. Assinale a alternativa que melhor descreve as imagens reproduzidas.

(A) Lesão em prega vocal direita com fixação da hemilaringe ipsilateral
(B) Lesão em prega vocal esquerda com fixação da hemilaringe ipsilateral
(C) Lesão em prega vocal direita com mobilidade preservada de pregas vocais
(D) Lesão em prega vocal esquerda com acometimento de prega vocal direita

---

07. Paciente foi submetido a biópisa transnasal por nasofibrolaringoscopia que revelou carcinoma epidermoide. A tomografia computadorizada cervical mostrou não haver envolvimento de espaço paraglótico ou cartilagens laríngeas. Foi estadiado como cT1aN0M0 de prega vocal. Que alternativa, dentre as abaixo, configura uma opção terapêutica para a lesão?

(A) Quimioterapia e radioterapia para preservação de órgão.
(B) Radioterapia exclusiva direcionada para a lesão primária e para as áreas de drenagem cervicais correspondentes.
(C) Laringectomia frontolateral com esvaziamento cervical ipsilateral.
(D) Cordectomia endoscópica com *laser* de CO_2.

---

08. Paciente apresenta lesão ulcerada na borda da língua à direita. A biópsia evidenciou carcinoma epidermoide moderadamente diferenciado com invasão de 6 mm (*deep of invasion*), tendo sido estadiado como T3N0M0. Qual a abordagem cirúrgica mais adequada?

(A) Glossectomia parcial com margens livres apenas
(B) Glossectomia parcial com margens livres, esvaziamento cervical supra-homoióideo ipsilateral
(C) Glossectomia parcial com margens livres, esvaziamento cervical supra-homoióideo bilateral
(D) Glossectomia parcial com margens livres e esvaziamento cervical radical ipsilateral

09. Assinale a assertiva correta sobre esvaziamento cervical.

(A) Inclui as cadeias cervicais onde há evidência clínica de metástase e/ou as cadeias cervicais sob risco de receber metástases, conforme a localização e o estadiamento da doença primária.
(B) Está indicada ressecção da veia jugular interna caso haja evidência clínica de metástase cervical.
(C) É uma cirurgia contaminada.
(D) Está indicada ressecção da veia jugular interna, do músculo esternocleidomastóideo e do nervo acessório caso haja evidência clínica de metástase cervical.

---

10. Assinale a assertiva correta sobre abscessos periamigdalianos.

(A) Devem ser drenados por via externa.
(B) Seu tratamento inclui amigdalectomia ipsilateral ou bilateral.
(C) Não evoluem para eventual mediastinite devido à sua localização cranial.
(D) Podem ser drenados em consultório com uso de seringa e agulha de grosso calibre.

---

11. Paciente de 40 anos veio ao Ambulatório de Otorrinolaringologia apresentando massa avermelhada saindo pela narina esquerda e queixa exclusiva de obstrução nasal ipsilateral. Referiu ter realizado cirurgia nasal há 2 anos devido a uma obstrução nasal na narina esquerda (não trouxe resultado de exame anatomopatológico consigo). Trata-se provavelmente de

(A) nasoangiofibroma.
(B) papiloma invertido.
(C) polipose nasossinusal.
(D) rinossinusite fúngica invasiva.

---

12. Paciente de 50 anos consultou por hipoacusia e zumbido no ouvido direito, quadro iniciado há 30 dias. Audiometria mostrou hipoacusia sensorioneural no ouvido direito, sem outros achados. Com base no quadro, assinale a assertiva correta.

(A) Trata-se de provável presbiacusia.
(B) Não há nada a ser feito nesse momento, devendo o paciente repetir a audiometria em 12 meses.
(C) Deve-se solicitar exame de imagem, pois a principal suspeita é neurinoma do acústico.
(D) A investigação deve seguir com avaliação de catecolaminas urinárias.

---

13. Qual a localização mais comum do adenoma pleomórfico?

(A) Glândula parótida
(B) Glândula submandibular
(C) Glândula salivar menor do palato duro
(D) Glândula salivar menor dos lábios

---

14. Tumor de glote com extensão à supraglote, estadiado como T2N0M0, foi ressecado endoscopicamente com margens cirúrgicas livres. Sobre esse quadro, pode-se afirmar que o paciente

(A) está oncologicamente tratado.
(B) necessita de reintervenção na laringe por cirurgia aberta transcervical.
(C) necessita de tratamento eletivo do pescoço.
(D) necessita de adjuvância com quimioterapia e radioterapia.

---

15. Agricultor de 65 anos, tabagista de 5 palheiros ao dia nos últimos 50 anos, ex-etilista (500 ml/dia de álcool dos 20 aos 50 anos), veio à consulta por apresentar nódulo parotídeo à direita com surgimento e crescimento progressivo há 3 meses e paralisia facial ipsilateral há 15 dias. Negou outros sintomas. A PAAF realizada evidenciou carcinoma epidermoide. Sobre esse caso, assinale a assertiva correta.

(A) Investigar história médica pregressa de câncer de pele é relevante.
(B) Trata-se de provável neoplasia maligna primária da parótida relacionada ao tabagismo e ao etilismo.
(C) A maioria dos tumores de parótida é maligna.
(D) O tumor primário maligno de parótida mais comum é carcinoma epidermoide.

---

16. Associe os métodos diagnósticos (coluna da esquerda) às respectivas situações clínicas (coluna da direita).

1 - Manometria esofágica	( ) Doença do refluxo gastroesofágico
2 - Ecoendoscopia	( ) Acalásia de esôfago
3 - pHmetria esofágica de 24 horas	( ) Gastrite por refluxo alcalino
4 - Endoscopia digestiva alta	( ) Leiomioma de esôfago

A sequência numérica correta, de cima para baixo, da coluna da direita, é

(A) 1 – 4 – 3 – 2
(B) 2 – 4 – 3 – 1
(C) 3 – 1 – 2 – 4
(D) 3 – 1 – 4 – 2

---

17. Paciente masculino, de 28 anos, tabagista, com quadro de suboclusão intestinal por doença de Crohn estenosante em íleo terminal, consultou por ter apresentado perda de peso superior a 10% do peso habitual e dosagem de albumina sérica de 2,5 mg/dl. Informou ter feito uso recente de corticosteroide. As medidas terapêuticas mais adequadas são

(A) nutrição parenteral total, ileostomia proximal e dilatação endoscópica.
(B) nutrição parenteral total, ressecção do segmento acometido e ileostomia.
(C) dieta enteral plena, *by-pass* intestinal e ileostomia protetora.
(D) dieta oral sem resíduos, ressecção do segmento acometido e anastomose ileocolônica.

18. Paciente feminina, de 80 anos, tabagista, com demência leve, usuária crônica de anti-inflamatório não esteroidal por artrose do joelho, foi trazida à Emergência por dor abdominal difusa com início há 36 horas, sinais de irritação peritoneal, taquicardia, hipotensão, confusão mental e sinais de má perfusão periférica. Diante do quadro clínico de abdômen agudo perfurativo, qual a principal hipótese diagnóstica, abordagem cirúrgica e tratamento?

(A) Diverticulite aguda perfurada – laparotomia – colectomia com colostomia (sem anastomose)
(B) Úlcera péptica perfurada – laparotomia – ulcerorrafia
(C) Isquemia intestinal – videolaparoscopia – enterectomia
(D) Úlcera péptica perfurada – videolaparoscopia – ulcerorrafia com vagotomia troncular

---

19. Paciente feminina, de 60 anos, consultou por vir apresentando, há 1 mês, dor no hipocôndrio direito associada a icterícia obstrutiva e emagrecimento de 3 kg, sem outras comorbidades. A dosagem de CA 19-9 indicou 79 UI/l (normal até 37 UI/l). A tomografia computadorizada abdominal revelou lesão sólida e hipodensa na cabeça do pâncreas de 2,7 cm, com contato de menos de 180º (1,5 cm de extensão) com a veia mesentérica superior. A conduta mais adequada é realizar

(A) ressonância magnética do abdômen superior com contraste para estadiamento.
(B) drenagem da via biliar por endoscopia.
(C) quimioterapia e radioterapia neoadjuvantes.
(D) duodenopancreatectomia com linfadenectomia.

---

20. Assinale a assertiva correta a respeito da divulgação de imagens e informações de paciente nas redes sociais, tendo como base o Código de Ética Médica.

(A) É permitido realizar comentários sobre dados clínicos de paciente para outros pacientes desde que seja com intuito educativo, com consentimento por escrito do próprio paciente.
(B) É permitido exibir fotos de resultados de procedimentos desde que o paciente não possa ser identificado.
(C) É vedado divulgar imagens que tornem o paciente identificável em anúncios profissionais mesmo que se tenha obtido autorização para seu uso.
(D) É vedado exibir fotos de crianças em atendimento, constituindo exceção a essa regra a autorização dada por escrito por ambos os pais.

HOSPITAL DE CLÍNICAS
PORTO ALEGRE RS

fundmed
Pesquisa, Ensino e Inovação

HOSPITAL DE CLÍNICAS DE PORTO ALEGRE

PROCESSO SELETIVO PÚBLICO PARA RESIDÊNCIAS MÉDICAS/2023

ESPECIALIDADES MÉDICAS

CIRURGIA DO APARELHO DIGESTIVO, CIRURGIA PEDIÁTRICA, CIRURGIA PLÁSTICA, CIRURGIA TORÁCICA, CIRURGIA VASCULAR, COLOPROCTOLOGIA E UROLOGIA

Nome: _____

Nº de Inscrição: | | | | | | |

Instruções

- Confira o material recebido (CARTÃO DE RESPOSTAS e CADERNO DE QUESTÕES); se houver falha, solicite a substituição ao fiscal da sala.
- Após conferir seus dados no CARTÃO DE RESPOSTAS (NOME, Nº de INSCRIÇÃO e PROGRAMA DE TREINAMENTO), assine no local indicado.
- Este caderno contém **50 questões** com quatro alternativas de resposta (**A**, **B**, **C** e **D**).
- Preencha o CARTÃO DE RESPOSTAS, único documento de correção, com bastante atenção, à caneta esferográfica, azul ou preta, ponta grossa, marcando uma única alternativa em cada questão.
- Verifique, no CARTÃO DE RESPOSTAS, as instruções para preenchimento. É vedada a substituição do cartão decorrente de erro cometido na marcação.
- Durante a realização da prova, estão vedados o empréstimo de materiais, a comunicação entre candidatos ou terceiros, a utilização de quaisquer dispositivos, como máquina calculadora e/ou similares, livros, anotações, réguas de cálculo, impressos ou qualquer outro material de consulta.
- A prova objetiva terá duração de até **3 horas**, incluído o tempo para preenchimento do CARTÃO DE RESPOSTAS.
- Ao final dos trabalhos, DEVOLVA ao fiscal da sala o CARTÃO DE RESPOSTAS, devidamente preenchido e assinado, podendo levar consigo seu caderno de questões.
- Os dois últimos candidatos de cada sala de prova deverão permanecer no recinto, a fim de acompanhar os fiscais até à Sala da Coordenação para o lacre dos envelopes, quando, então, poderão retirar-se do local, depois de concluído o procedimento.

DIREITOS AUTORAIS RESERVADOS. PROIBIDA A REPRODUÇÃO, AINDA QUE PARCIAL, SEM AUTORIZAÇÃO PRÉVIA.

01. A figura abaixo apresenta resultados de duas pesquisas clínicas: estudo **A** e estudo **B,** que avaliaram a eficácia de um mesmo tratamento hipotético sobre o desfecho morte por covid-19. A linha pontilhada significa a estimativa-ponto, e a linha contínua, a nulidade.

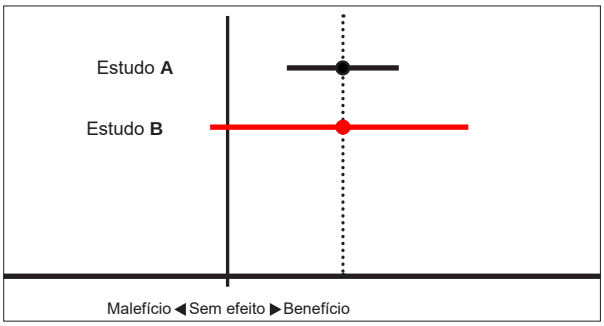

Com base na figura, é possível afirmar que

(A) o estudo **A** evidenciou que o tratamento pode piorar o desfecho principal.
(B) o estudo **B** descartou benefício do tratamento.
(C) o estudo **B** provavelmente tem menor tamanho amostral do que o estudo **A**.
(D) os estudos têm resultados divergentes.

---

02. Paciente masculino, de 53 anos, com hipertensão (em uso de enalapril e hidroclorotiazida), foi submetido a colecistectomia videolaparoscópica. Como não houve intercorrências no transoperatório, foi encaminhado para a Sala de Recuperação. Após 30 minutos, iniciou com quadro de hipotensão (pressão arterial de 80/40mmHg), taquicardia (frequência cardíaca de 120 bpm) e edema facial. Com base nos dados e na principal hipótese diagnóstica, assinale a assertiva **incorreta**.

(A) Adrenalina é o fármaco de escolha para o tratamento.
(B) Hidrocortisona faz parte do tratamento secundário.
(C) O paciente deverá ser mantido em monitorização por, pelo menos, 24 horas.
(D) Trata-se de uma reação alérgica grau I.

---

03. Paciente de 65 anos, com história de prostatectomia há 1 mês, foi submetido a procedimento com anestesia geral para troca do cateter duplo J instalado em via urinária com sinais de obstrução. O procedimento foi realizado em 20 minutos, sem complicações. Na Sala de Recuperação, no pós-operatório imediato, apresentou redução do sensório, frequência cardíaca de 125 bpm, pressão arterial de 84/35 mmHg, frequência respiratória de 26 mpm, temperatura axilar de 37,8^{o} C e SpO_2 de 90%. Qual dos manejos abaixo é o mais apropriado?

(A) Acessar imediatamente via aérea definitiva com intubação e transferir o paciente para o CTI.
(B) Iniciar administração de cristaloide em bolo e de vasopressor, coletar material para exames culturais e prescrever antibiótico de amplo espectro.
(C) Iniciar analgesia eficiente com morfina e solicitar angiotomografia e dosagem de D-dímeros.
(D) Encaminhar imediatamente o paciente para tomografia computadorizada abdominal para descartar complicação relacionada ao procedimento.

04. Paciente masculino, de 45 anos, com obesidade, foi trazido à Emergência por dispneia, estridor, dor abdominal e angioedema, quadro iniciado há 20 minutos. Familiar referiu ser o paciente alérgico a camarão, ingerido por engano no jantar. À admissão, apresentava SpO_2 de 88%, frequência cardíaca de 130 bpm, frequência respiratória de 30 mpm e pressão arterial de 90/40 mmHg. Foram administrados 300 mg de adrenalina, mas a obstrução da via aérea permanecia preocupante. Assinale a alternativa que contempla o manejo mais apropriado da via aérea nesse cenário.

(A) Proceder à imediata intubação com propofol, atracúrio e fentanil.
(B) Induzir inconsciência com propofol e fentanil e acessar a via aérea com máscara laríngea de tamanho apropriado.
(C) Solicitar ajuda de um colega de plantão, preparar material para acesso à via aérea difícil e iniciar pré-oxigenação com alto fluxo de oxigênio.
(D) Preparar cricotireoidostomia para acesso à via aérea como primeira alternativa.

---

05. Paciente feminina, de 83 anos, com hipertensão e cardiopatia isquêmica (implante de *stent* coronariano há 10 anos), assintomática, mas com limitação funcional por dores articulares, será submetida a cirurgia de catarata. Vinha em uso de AAS, betabloqueador e hidroclorotiazida. Considerando que a pressão arterial era de 140/80 mmHg, e a frequência cardíaca, de 89 bpm, assinale a assertiva correta sobre o manejo pré-operatório dessa cirurgia.

(A) A paciente pode ser liberada para o procedimento sem avaliações adicionais.
(B) AAS e betabloqueador devem ser suspensos antes do procedimento.
(C) Exames pré-operatórios de rotina para idade (hemograma, função renal, raio X de tórax, eletrocardiografia e testes de coagulação) devem ser solicitados.
(D) Eletrocardiografia de esforço (ergometria) é a primeira opção para estratificação do risco cardíaco.

---

06. Assinale a assertiva correta sobre a pré-oxigenação a ser realizada antes da indução de anestesia.

(A) A pré-oxigenação adequada permite que um adulto hígido tolere até 8 minutos de apneia sem que a saturação arterial de oxigênio baixe de 90%.
(B) A pré-oxigenação deve ser realizada com concentração de oxigênio de até 50% pelo risco de toxicidade.
(C) A obtenção de uma fração expirada de oxigênio > 75% indica que a pré-oxigenação foi adequadamente executada.
(D) Pacientes com obesidade apresentam dessaturação precoce devido ao aumento da capacidade residual funcional.

---

07. Paciente feminina, de 23 anos, não tabagista, com história importante de cinetose, será submetida a videolaparoscopia diagnóstica em caráter ambulatorial. Que técnica anestésica, dentre as abaixo, está indicada?

(A) Sedação com midazolam e cetamina
(B) Anestesia balanceada com sevoflurano
(C) Anestesia geral com etomidato
(D) Anestesia venosa total com propofol

08. Paciente de 65 anos foi internado em razão de emagrecimento de 15 kg nos últimos 10 meses. Por apresentar dificuldade para engolir sólidos, principalmente carne, referiu ter adotado dieta líquida e pastosa. Informou ser tabagista (35 maços-ano) e etilista (1 garrafa de cachaça/dia). Negou outras comorbidades. Ao exame físico, o IMC era de 20 kg/m^2. Assinale a assertiva correta sobre a condição nutricional do paciente.

(A) Complicações hepáticas são a principal causa de mortalidade, seguida de arritmias cardíacas.
(B) O maior risco de realimentação ocorre na 1ª e na 2ª semanas do início da terapia nutricional (oral, enteral ou parenteral).
(C) Hiperpotassemia pode levar a lesões musculares, rabdomiólise e aumento dos níveis de CPK.
(D) Aporte nutricional agressivo é o principal tratamento, seguido de reposições eletrolíticas, se necessário.

---

09. Assinale a assertiva correta sobre heparina não fracionada e heparina de baixo peso molecular, anticoagulantes amplamente utilizados nos estados trombóticos.

(A) Para pacientes que apresentam trombose induzida pela heparina não fracionada, pode-se utilizar a heparina de baixo peso molecular para dar continuidade ao tratamento.
(B) O sulfato de protamina pode reverter completamente a ação anticoagulante da heparina de baixo peso molecular.
(C) Quando há indicação de anticoagulação prolongada, a heparina não fracionada se associa a maior risco de osteoporose.
(D) Tanto a heparina não fracionada quanto a de baixo peso molecular apresentam seu efeito anticoagulante pela inibição da antitrombina III.

---

10. Assinale a assertiva correta sobre os antiplaquetários mais utilizados na prática clínica: aspirina, clopidogrel e ticagrelor.

(A) A resistência ao uso dos antiplaquetários (geneticamente estabelecida) só ocorre com o ticagrelor.
(B) O ticagrelor tem a vantagem de não sofrer inibição por fármacos indutores do citocromo P450 (como barbitúricos, anticonvulsivantes e corticosteroides).
(C) A aspirina aumenta o efeito da ciclo-oxigenase (COX).
(D) O clopidogrel (dose de 75 mg/dia) pode levar até 2 dias para um efeito antiplaquetário adequado, mas uma dose em bolo (300-600 mg) pode reduzir esse tempo para cerca de 2 horas.

---

11. Paciente de 37 anos apresentou quadro de hipertensão arterial diastólica (125/100 mmHg) em revisão anual com ginecologista. Eco-Doppler de artérias renais mostrou estenose > 60% na artéria renal direita. Qual a etiologia mais provável e qual o tratamento adequado?

(A) Displasia fibromuscular – tratamento clínico com anti-hipertensivos
(B) Displasia fibromuscular – angioplastia de artéria renal
(C) Aterosclerose – angioplastia com implante de *stent*
(D) Aterosclerose – tratamento clínico com anti-hipertensivos

12. Paciente masculino, de 75 anos, tabagista, com história de cirurgia de revascularização miocárdica, apresentou angina mesentérica crônica. A angiotomografia demonstrou oclusão no tronco celíaco e na artéria mesentérica inferior e estenose > 80% na artéria mesentérica superior. Em relação à isquemia mesentérica, assinale a assertiva correta.

(A) Todos os pacientes com isquemia mesentérica crônica sintomáticos devem ser tratados devido ao grande risco de evoluir para isquemia mesentérica aguda em 5 anos.
(B) *Stent* recoberto deve ser utilizado na angioplastia da artéria mesentérica superior, pois há ensaios clínicos randomizados demonstrando aumento da perviedade e redução da mortalidade.
(C) Ensaios clínicos demonstraram que o uso de filtro de proteção na angioplastia da artéria mesentérica superior diminui a taxa de complicações embólicas.
(D) Angioplastia mesentérica retrógrada é a opção inicial nas oclusões crônicas devido à sua alta taxa de sucesso.

---

13. Assinale a assertiva correta sobre revascularização miocárdica antes de cirurgia de grande porte eletiva.

(A) Para pacientes com doença coronariana estável, reduz desfechos como morte e infarto.
(B) Para pacientes com doença coronariana estável, está associada a complicações do procedimento e pode levar, inclusive, ao adiamento da cirurgia proposta.
(C) Para pacientes com revascularização miocárdica recente (< 5 anos), a sobrevida é maior do que para os de alto risco sem revascularização.
(D) Quando indicada revascularização miocárdica pré-operatória, o tratamento endovascular tem melhores desfechos se comparado com a revascularização miocárdica "aberta".

---

14. Associe os métodos diagnósticos (coluna da esquerda) às respectivas situações clínicas (coluna da direita).

1 - Manometria esofágica	( ) Doença do refluxo gastroesofágico
2 - Ecoendoscopia	
3 - pHmetria esofágica de 24 horas	( ) Acalásia de esôfago
4 - Endoscopia digestiva alta	( ) Gastrite por refluxo alcalino
	( ) Leiomioma de esôfago

A sequência numérica correta, de cima para baixo, da coluna da direita, é

(A) 1 – 4 – 3 – 2
(B) 2 – 4 – 3 – 1
(C) 3 – 1 – 2 – 4
(D) 3 – 1 – 4 – 2

15. Paciente masculino, de 80 anos, ex-tabagista, com história de infarto do miocárdio, veio ao Ambulatório queixando-se de dor epigástrica, fraqueza, vômitos diários pós-alimentares e emagrecimento significativo. A endoscopia realizada mostrou lesão ulcerada no antro gástrico que impedia a passagem do endoscópio (AP: *adenocarcinoma pouco diferenciado do tipo intestinal)*. O estadiamento não indicou evidência de doença localmente avançada ou sistêmica. A hemoglobina era de 9 g/dl. A tentativa de passagem da sonda nasoenteral não obteve sucesso. Após 10 dias de nutrição parenteral, houve melhora do estado nutricional. Qual a conduta mais adequada a partir de agora?

(A) Jejunostomia alimentar seguida de quimioterapia neoadjuvante
(B) Gastrostomia descompressiva + jejunostomia alimentar
(C) Gastrectomia laparoscópica com linfadenectomia D2
(D) Gastrectomia por laparotomia com linfadenectomia D1

---

16. Paciente feminina, de 80 anos, tabagista, com demência leve, usuária crônica de anti-inflamatório não esteroidal por artrose do joelho, foi trazida à Emergência por dor abdominal difusa com início há 36 horas, sinais de irritação peritoneal, taquicardia, hipotensão, confusão mental e sinais de má perfusão periférica. Uma vez estabelecido o diagnóstico de abdômen agudo perfurativo, qual a principal hipótese diagnóstica, abordagem cirúrgica e tratamento?

(A) Úlcera péptica perfurada – videolaparoscopia – ulcerorrafia com vagotomia troncular
(B) Úlcera péptica perfurada – laparotomia – ulcerorrafia
(C) Isquemia intestinal – videolaparoscopia – enterectomia
(D) Diverticulite aguda perfurada – laparotomia – colectomia com colostomia (sem anastomose)

---

17. Assinale a assertiva correta sobre a indicação de transplante de fígado para pacientes com outras causas que não intoxicação por acetaminofeno, de acordo com os critérios do *King's College*.

(A) Isoladamente, um INR > 4,5 associado a encefalopatia hepática é suficiente para indicação de transplante.
(B) A associação de critérios, tais como idade, tempo entre o surgimento de icterícia e encefalopatia e aumento pronunciado dos níveis de transaminases, é utilizada para inclusão urgente do paciente em lista de transplante.
(C) Hepatite por drogas associada a bilirrubina > 17,5 mg/dl e a INR > 3,5 constitui indicação para a lista de transplante.
(D) O intervalo entre o surgimento de icterícia e encefalopatia deve ser < 7 dias.

18. Assinale a assertiva correta sobre carcinoma hepatocelular.

(A) Não há necessidade de se fazer biópsia percutânea da lesão hepática se, ao exame de imagem, o nódulo apresentar realce pelo contraste na fase arterial (*wash in*) e lavagem do contraste na fase venosa.
(B) A presença de trombo tumoral no tronco da veia porta não constitui contraindicação ao transplante hepático.
(C) Por ser uma lesão muito vascularizada, pode ser tratada exclusivamente com embolização dos ramos da veia porta.
(D) A alfa-fetoproteína sérica com valor normal descarta o diagnóstico de carcinoma hepatocelular.

---

19. Paciente feminina, de 60 anos, assintomática, realizou ultrassonografia abdominal que identificou pólipo de 0,7 cm na vesícula biliar. Encontrava-se em tratamento para colangite esclerosante primária. Considerando o quadro, que conduta, dentre as abaixo, é a mais adequada?

(A) Realizar acompanhamento anual com ultrassonografia abdominal.
(B) Realizar colecistectomia videolaparoscópica.
(C) Realizar ultrassonografia endoscópica para avaliar a base da lesão polipoide.
(D) Solicitar dosagens de CEA e CA 19-9.

---

20. Paciente feminina, de 60 anos, consultou por vir apresentando, há 1 mês, dor no hipocôndrio direito associada a icterícia obstrutiva e emagrecimento de 3 kg, sem outras comorbidades. A dosagem de CA 19-9 indicou 79 UI/l (normal até 37 UI/l). A tomografia computadorizada abdominal revelou lesão sólida e hipodensa na cabeça do pâncreas de 2,7 cm, com contato de menos de 180º (1,5 cm de extensão) com a veia mesentérica superior. A conduta mais adequada é realizar

(A) ressonância magnética do abdômen superior com contraste para estadiamento.
(B) drenagem da via biliar por endoscopia.
(C) quimioterapia e radioterapia neoadjuvantes.
(D) duodenopancreatectomia com linfadenectomia.

---

21. Paciente masculino, de 28 anos, tabagista, com quadro de suboclusão intestinal por doença de Crohn estenosante em íleo terminal, consultou por ter apresentado perda de peso superior a 10% do peso habitual e dosagem de albumina sérica de 2,5 mg/dl. Informou ter feito uso recente de corticosteroide. As medidas terapêuticas mais adequadas são

(A) nutrição parenteral total, ileostomia proximal e dilatação endoscópica.
(B) nutrição parenteral total, ressecção do segmento acometido e ileostomia.
(C) dieta enteral plena, *by-pass* intestinal e ileostomia protetora.
(D) dieta oral sem resíduos, ressecção do segmento acometido e anastomose ileocolônica.

22. Assinale a assertiva correta sobre o uso de exames de imagem em pacientes com diagnóstico ou suspeita diagnóstica de hiperparatireoidismo primário.

(A) Exames de imagem podem ser feitos com o objetivo de planejamento cirúrgico.
(B) Exames de imagem podem ser feitos com o objetivo de selecionar os candidatos à cirurgia.
(C) Exames de imagem podem ser feitos com o objetivo de confirmar o diagnóstico de hiperparatireoidismo primário.
(D) A acurácia diagnóstica dos exames de imagem é igual nos casos de doença uni e multiglandular.

---

23. Que técnica, dentre as abaixo, apresenta menor incidência de complicações relacionadas à formação de hematomas de sítio cirúrgico na cirurgia da hérnia?

(A) Aberta, técnica de Lichtenstein
(B) Técnica videolaparoscópica transabdominal pré-peritoneal (TAPP)
(C) Técnica videolaparoscópica totalmente extraperitoneal (TEP)
(D) Aberta, técnica de Rives-Stoppa

---

24. Paciente de 64 anos veio à Emergência por dor abdominal em cólica e vômitos, com início há 12 horas. Referiu uma evacuação normal seguida de uma diarreica logo após o início do quadro, não ocorrendo mais eliminação de gases ou fezes desde então. Informou ter sido submetido a laparotomia por ferimento penetrante abdominal com lesão no fígado e no intestino delgado há mais de 20 anos. Negou comorbidades, exceto colelitíase assintomática. Ao exame, apresentava discreta distensão abdominal, concentrada no epigástrio que se encontrava timpânico. Ao toque, a ampola retal estava vazia. A radiografia simples de abdômen mostrou distensão hidroaérea do intestino com formação de imagem de “pilha de moedas” e formação de níveis hidroaéreos em diferentes alturas. Assinale a assertiva correta sobre esse quadro clínico.

(A) Presença de níveis hidroaéreos sugere obstrução intestinal baixa.
(B) Vômitos no início do quadro e ausência de grande distensão sugerem obstrução intestinal alta.
(C) O paciente deve ter válvula ileocecal competente, o que explicaria o quadro clínico e os achados radiológicos.
(D) A causa mais provável do quadro é íleo biliar, por ter sido negligenciado o tratamento da colelitíase.

25. Assinale a assertiva correta sobre diverticulite aguda.

(A) A antibioticoterapia no tratamento da diverticulite aguda não complicada reduz a incidência posterior de diverticulite aguda complicada tanto no curto quanto no longo prazo.
(B) A indicação de tratamento cirúrgico eletivo após episódio de diverticulite aguda deve ser individualizada, considerando o risco da cirurgia eletiva, a potencial melhora da qualidade de vida do paciente e a prevenção de subsequente episódio de diverticulite aguda complicada, cujo risco é cumulativamente maior.
(C) A avaliação endoscópica do cólon costuma ser recomendada após episódio de diverticulite aguda, havendo maior prevalência de doença maligna diagnosticada em pacientes com história de diverticulite complicada.
(D) A tomografia computadorizada, embora seja o exame padrão-ouro para diagnóstico de diverticulite aguda, não é preditora de gravidade da doença ou de falha terapêutica não cirúrgica.

---

26. Paciente feminina, de 41 anos, com forte história familiar de neoplasia colorretal, teve diagnosticado um adenocarcinoma de cólon transverso proximal, com exames de imagem identificando lesões sugestivas de metástases hepáticas (estádio IV do sistema TNM). Qual dos achados clínicos abaixo sugere a possibilidade de se tratar de um caso de síndrome de Lynch?

(A) Câncer de endométrio
(B) Tumor desmoide intra-abdominal
(C) Pioderma gangrenoso
(D) Hiperpigmentação da retina

---

27. Assinale a assertiva correta sobre anatomia cirúrgica do reto.

(A) A artéria retal superior representa a continuação da artéria cólica esquerda, devendo ser ligada como parte da retossigmoidectomia anterior para o tratamento de um câncer de reto médio.
(B) A veia mesentérica inferior segue paralela à artéria e deve ser ligada imediatamente antes de desembocar na veia cava inferior (ligadura alta) na retossigmoidectomia oncológica.
(C) O músculo esfíncter anal interno representa a continuação da camada muscular longitudinal do reto e, quando invadido por um carcinoma, determina a impossibilidade de realização de uma cirurgia conservadora do reto.
(D) A lesão pélvica do plexo hipogástrico inferior (lesão de nervos simpáticos) durante a dissecção pélvica retal pode resultar em retenção urinária e ejaculação retrógrada.

28. A interrupção do fluxo sanguíneo para o cólon leva ao desenvolvimento de colite isquêmica, condição frequentemente diagnosticada em Emergências. Assinale a assertiva correta sobre colite isquêmica.

(A) O chamado ponto crítico de Sudeck representa a principal área de risco para o desenvolvimento de isquemia do intestino grosso.
(B) Apesar de raramente se apresentar sob a forma de hemorragia digestiva baixa, deve sempre fazer parte do diagnóstico diferencial de hematoquezia.
(C) Tomografia computadorizada abdominal é o principal exame de imagem, estabelecendo o diagnóstico pela identificação de pneumatose intestinal, presente na maioria dos casos.
(D) Pacientes com doença pulmonar obstrutiva crônica representam um grupo de alto risco para o desenvolvimento da doença.

---

29. Assinale a alternativa que preenche, correta e respectivamente, as lacunas do parágrafo abaixo.

Os princípios gerais do tratamento cirúrgico do câncer de cólon consideram margem mínima de ressecção proximal de **.....**, margem mínima de ressecção distal de **.....** e amostragem mínima de **.....** linfonodos.

(A) 10 cm – 5 cm – 15
(B) 5 cm – 5 cm – 12
(C) 5 cm – 2 cm – 15
(D) 5 cm – 2 cm – 12

---

30. Paciente masculino, de 55 anos, que vinha apresentando eliminação espontânea de sangue vivo e muco na roupa íntima há 3 anos, consultou em busca de solução. Ao exame, visualizou-se hemorroida interna prolapsada não redutível. Assinale a alternativa que contempla o tratamento indicado.

(A) Orientações dietéticas e higiênicas somente
(B) Fotocoagulação com infravermelho
(C) Hemorroidectomia
(D) Ligadura elástica

---

31. Assinale a assertiva correta sobre o tratamento do carcinoma de células escamosas do canal anal.

(A) O tratamento inicial é terapia neoadjuvante com radioterapia e quimioterapia.
(B) O tratamento inicial pode ser cirúrgico.
(C) O tratamento de resgate é retossigmoidectomia abdominal com excisão total do mesorreto e anastomose coloanal.
(D) Este tipo de carcinoma com estadiamento clínico T2N0M0 (invasão do esfíncter anal interno e ausência de metástases em linfonodos regionais e em outros órgãos) tem indicação de tratamento inicial com radioterapia e quimioterapia.

32. Paciente de 36 anos, portadora de encefalopatia anóxica após parada cardiorrespiratória, acamada, apresentou quadro de distensão abdominal. A tomografia computadorizada de abdômen evidenciou distensão difusa de cólon e reto, sem sinais de sofrimento vascular ou perfuração. Diante da hipótese de pseudo-obstrução de cólon, assinale a assertiva **incorreta**.

(A) O teste com contraste hidrossolúvel (similar à gastrografina) por via oral ou por sonda nasogástrica tem papel diagnóstico e terapêutico em casos como esse.
(B) A colostomia em alça pode ser indicada na falha do tratamento clínico.
(C) A colonoscopia pode ser indicada como medida diagnóstica e terapêutica.
(D) A resposta ao uso de neostigmina ocorre em até 90% dos casos.

---

33. Assinale a alternativa que preenche, correta e respectivamente, as lacunas do parágrafo abaixo.

Paciente feminina, de 45 anos, submeteu-se a uma excisão de lesão hipercrômica de pele no dorso, procedimento realizado por dermatologista. O resultado do exame anatomopatológico indicou melanoma de espalhamento superficial, com 1,3 mm de espessura (Breslow), atingindo a camada da derme reticular (Clark IV), com 1 mitose/mm^2. Ao exame clínico, não apresentava linfonodomegalias. Segundo a espessura, esse melanoma classifica-se como **.....** e requer ampliação de margens cirúrgicas (**.....**), **.....** indicação de biópsia de linfonodo sentinela.

(A) superficial – 2 cm – não tendo
(B) superficial – 1 cm – tendo
(C) intermediário – 1 a 2 cm – tendo
(D) intermediário – 1 cm – não tendo

---

34. Paciente de 74 anos consultou por apresentar uma lesão cutânea de bordas peroladas, com 8 mm de diâmetro, no dorso nasal. Foi submetido a biópsia por *punch* que revelou carcinoma basocelular do tipo nodular. Para que sejam atingidos mais de 85% de cura cirúrgica dessa lesão, deve-se adaptar a margem cirúrgica conforme diversos critérios. Que critério, dentre os abaixo, seria decisivo para escolher uma margem cirúrgica mais ampla?

(A) O fato de ser uma lesão primária
(B) A localização do tumor
(C) A extensão do tumor
(D) O grau de diferenciação do tumor

---

35. Paciente de 35 anos foi encaminhado para biópsia cirúrgica de linfadenomegalia cervical, localizada na porção alta do triângulo posterior do pescoço (zona V A). Os seguintes critérios são fundamentais para confirmar a indicação cirúrgica para o paciente:

(A) história familiar de doença linfoproliferativa e história pessoal de hepatite viral.
(B) exames negativos para causas infecciosas e presença de rouquidão.
(C) história de arranhadura do gato e tabagismo ativo.
(D) exame otorrinolaringológico normal e ausência de causas infecciosas detectáveis.

36. Que malformação broncopulmonar, dentre as abaixo, **não** apresenta comunicação com a via aérea traqueobrônquica normal, cuja nutrição é proveniente de um vaso arterial sistêmico anômalo, geralmente oriundo da aorta abdominal ou torácica?

(A) Malformação congênita de via aérea e pulmão (MCVAP)
(B) Enfisema lobar congênito
(C) Sequestro pulmonar
(D) Cisto broncogênico intrapulmonar

---

37. Invaginação intestinal é a causa mais comum de obstrução intestinal no lactente. O intestino proximal telescopa em direção ao intestino distal devido ao aumento do peristaltismo. Assinale a assertiva **incorreta** sobre a invaginação intestinal na criança.

(A) Na grande maioria dos casos, é definida como primária ou idiopática, sendo a causa decorrente da hipertrofia das placas de Peyer dentro da parede intestinal.
(B) A maioria dos lactentes afetados são meninos saudáveis de 4-9 meses.
(C) A cirurgia está indicada para casos de necrose ou perfuração intestinal, na presença de lesão anatômica como causa da invaginação, e para casos nos quais a invaginação não se reduz com enema.
(D) Invaginação do intestino delgado é mais comumente assintomática e requer correção cirúrgica se o comprimento do intestino invaginado à ultrassonografia ou à tomografia computadorizada for > 5 cm.

---

38. Assinale a assertiva correta sobre a cirurgia da unha.

(A) Quando há fratura da falange distal associada a um hematoma subungueal, ela é considerada uma fratura exposta.
(B) O tratamento do hematoma subungueal costuma ser conservador.
(C) A drenagem de um hematoma subungueal por perfuração geralmente está contraindicada.
(D) O uso de antirretrovirais previne paroníquia em pacientes com vírus da imunodeficiência humana.

---

39. Assinale a assertiva correta sobre enxertos e retalhos cutâneos.

(A) A plástica em Z ou zetaplastia é feita geralmente com ângulos de 90 graus.
(B) As orelhas (*dog ear*) formadas em uma sutura cutânea podem ser corrigidas geralmente por uma excisão em elipse.
(C) Enxertos de pele total costumam ter resultados estéticos piores do que os de pele parcial.
(D) Enxertos de pele total são preferíveis a retalhos em áreas irradiadas.

40. Paciente masculino, de 60 anos, com carcinoma epidermoide de assoalho da boca, com risco operatório baixo, será submetido a uma cirurgia COMMANDO pela equipe de cirurgia de cabeça e pescoço, que acarretará perda óssea mandibular (*gap* previsto de 8 cm) e de mucosa. Está programada radioterapia após a cirurgia. Considerando que não há problemas clínicos em nenhuma área doadora de retalhos, que há equipe de reconstrução habilitada e que se trata de um serviço em hospital terciário, qual a opção de reconstrução mais adequada?

(A) Reconstrução imediata com retalho peitoral maior miocutâneo e placa de reconstrução de carga suportada.
(B) Reconstrução imediata com enxerto ósseo de crista ilíaca, retalho peitoral maior miocutâneo e placa de reconstrução de carga suportada.
(C) Reconstrução imediata com autotransplante de fíbula com ilha de pele para reconstrução da mucosa.
(D) Reconstrução tardia com autotransplante de fíbula com ilha de pele para reconstrução da mucosa, pelo menos 6 meses após findar a radioterapia.

---

41. Paciente de 30 anos, hígido, sofreu um acidente. Por ter exposição óssea da tíbia, necessitou de cobertura no terço médio da perna. Apresentava integridade dos pedículos vasculares e da musculatura no membro acometido. Para reconstruir a região, o retalho pediculado mais adequado é o

(A) vasto lateral.
(B) sóleo.
(C) gastrocnêmio medial.
(D) gastrocnêmio lateral.

---

42. Paciente de 33 anos, sem comorbidades conhecidas, tabagista e com histórico de consumo eventual de bebidas alcoólicas, foi encaminhado da UPA para o Ambulatório por tosse há 4 semanas, inapetência, calafrios eventuais que relaciona com “febre interna” e discreto emagrecimento. Já havia procurado a UBS local, tendo sido prescritos amoxicilina e anti-inflamatórios por 5 dias. Raio X de tórax revelou volumoso derrame pleural à direita com compressão de cerca de metade do pulmão ipsilateral, sem desvio do mediastino. Optou-se por toracocentese. Assinale a assertiva correta sobre a análise do líquido pleural.

(A) Tabagismo e emagrecimento apontam para derrame neoplásico, sendo a análise citopatológica do líquido suficiente para o diagnóstico.
(B) Análises de proteínas, pH, LDH e glicose pleurais estabelecem se o líquido é um transudato ou um exsudato.
(C) Análises macroscópica (aspecto), bioquímica e bacteriológica auxiliam na definição de derrame complicado/não complicado e na definição da conduta terapêutica.
(D) Exame citológico diferencial auxilia o raciocínio diagnóstico em quadros infecciosos, tendo menor importância se a suspeita for neoplásica.

43. Assinale a assertiva correta sobre a implantação de um cateter venoso central.

(A) Antibioticoprofilaxia na inserção é uma exigência para que se evitem complicações infecciosas.
(B) O uso de ultrassonografia na inserção diminui o risco de infecções de cateter.
(C) O risco de infecções é menor nos cateteres centrais de inserção periférica (PICCs) do que nos outros cateteres venosos centrais.
(D) Constituem medidas comprovadas para prevenir infecções relacionadas ao cateter higiene adequada das mãos, antissepsia da pele e remoção oportuna de cateteres quando seu uso não for mais necessário.

44. Assinale a assertiva correta sobre fraturas de costelas.

(A) Pneumonia é a complicação mais frequente e está diretamente relacionada ao número de costelas quebradas e à idade do paciente.
(B) Hemotórax é a complicação mais frequente e, na maioria das vezes, subdiagnosticada, levando a maior número de complicações, como empiema.
(C) Pneumotórax associado sem hemotórax deve ser tratado conservadoramente.
(D) Controle adequado da dor diminui o risco de coágulos retidos, mas não diminui a probabilidade de pneumonia.

45. Paciente masculino, de 21 anos, consultou por vir apresentando dor torácica e dispneia de caráter progressivo há 40 dias. Referiu ter perdido 4 kg nesse período e negou febre, tosse, sudorese noturna ou outros sintomas. A tomografia computadorizada de tórax evidenciou uma massa na parede torácica à direita, com pequeno derrame pleural. Realizou tratamento para pneumonia durante 7 dias. O quadro evoluiu sem melhora, e o paciente foi encaminhado para cirurgia torácica para elucidação diagnóstica. A biópsia da lesão revelou resultado compatível com tumor ectodérmico primitivo (PNET). Em relação à etiologia dessa doença, assinale a assertiva correta.

(A) A doença é uma variação rara do adenocarcinoma pulmonar que acomete pacientes mais jovens.
(B) Trata-se de um tumor carcinoide típico, muito frequente nessa faixa etária.
(C) Trata-se de um tumor solitário de pleura, e a conduta é cirúrgica.
(D) Trata-se de um tumor de Askin, doença que pode acometer a parede torácica com origem nas células nervosas primitivas e indiferenciadas.

46. Paciente submetido a herniorrafia incisional mediana infraumbilical, com tela, há 20 dias foi trazido à Emergência por febre de 38,5º C. À admissão, a frequência cardíaca era de 110 bpm, e a pressão arterial de 100/60 mmHg. Apresentava eritema intenso ao redor da ferida operatória, dor muito forte à palpação, com drenagem de secreção purulenta em moderado volume à expressão manual. Qual o tratamento mais indicado?

(A) Drenagem da secreção purulenta por abertura dos pontos da ferida operatória e coleta da secreção para cultura
(B) Drenagem da secreção purulenta por abertura dos pontos da ferida operatória, coleta da secreção para cultura e antibioticoterapia
(C) Exploração cirúrgica da ferida operatória com debridamento de tecidos desvitalizados, coleta da secreção para cultura, remoção da tela e antibioticoterapia
(D) Exploração cirúrgica da ferida operatória com debridamento de tecidos desvitalizados, coleta da secreção para cultura, manutenção da tela e antibioticoterapia

47. Hipospadia se caracteriza

(A) pela localização ectópica do meato uretral, abaixo do centro da glande.
(B) pela curvatura peniana ventral com um meato uretral ortotópico.
(C) por um prepúcio intacto.
(D) pelo alto risco de anomalias associadas, além do trato geniturinário.

48. Paciente de 60 anos, em uso de finasterida há 2 anos, veio à consulta com resultado de dosagem de PSA de 4 ng/ml. Se ele não estivesse tomando finasterida, qual o valor provável do PSA?

(A) 12 ng/ml
(B) 8 ng/ml
(C) 6 ng/ml
(D) 2 ng/ml

49. Qual o tratamento inicial preferido para cálculo renal coraliforme?

(A) Nefrolitototripsia percutânea (NPC)
(B) Ureteroscopia flexível com litotripsia a *laser*
(C) Litotripsia extracorpórea (LEC) com *stent* ureteral
(D) Nefrolitotomia anatrófica

50. Assinale a assertiva correta a respeito da divulgação de imagens e informações de paciente nas redes sociais, tendo como base o Código de Ética Médica.

(A) É permitido realizar comentários sobre dados clínicos de paciente para outros pacientes desde que seja com intuito educativo, com consentimento por escrito do próprio paciente.
(B) É permitido exibir fotos de resultados de procedimentos desde que o paciente não possa ser identificado.
(C) É vedado divulgar imagens que tornem o paciente identificável em anúncios profissionais mesmo que se tenha obtido autorização para seu uso.
(D) É vedado exibir fotos de crianças em atendimento, constituindo exceção a essa regra a autorização dada por escrito por ambos os pais.

HOSPITAL DE CLÍNICAS PORTO ALEGRE RS

fundmed Pesquisa, Ensino e Inovação

HOSPITAL DE CLÍNICAS DE PORTO ALEGRE

PROCESSO SELETIVO PÚBLICO PARA RESIDÊNCIAS MÉDICAS/2023

ÁREA DE ATUAÇÃO

CITOPATOLOGIA

Nome: _____

Nº de Inscrição: | | | | | | |

Instruções

- Confira o material recebido (CARTÃO DE RESPOSTAS e CADERNO DE QUESTÕES); se houver falha, solicite a substituição ao fiscal da sala.
- Após conferir seus dados no CARTÃO DE RESPOSTAS (NOME, Nº de INSCRIÇÃO e PROGRAMA DE TREINAMENTO), assine no local indicado.
- Este caderno contém **20 questões** com quatro alternativas de resposta (**A**, **B**, **C** e **D**).
- Preencha o CARTÃO DE RESPOSTAS, único documento de correção, com bastante atenção, à caneta esferográfica, azul ou preta, ponta grossa, marcando uma única alternativa em cada questão.
- Verifique, no CARTÃO DE RESPOSTAS, as instruções para preenchimento. É vedada a substituição do cartão decorrente de erro cometido na marcação.
- Durante a realização da prova, estão vedados o empréstimo de materiais, a comunicação entre candidatos ou terceiros, a utilização de quaisquer dispositivos, como máquina calculadora e/ou similares, livros, anotações, réguas de cálculo, impressos ou qualquer outro material de consulta.
- A prova objetiva terá duração de até **3 horas**, incluído o tempo para preenchimento do CARTÃO DE RESPOSTAS.
- Ao final dos trabalhos, DEVOLVA ao fiscal da sala o CARTÃO DE RESPOSTAS, devidamente preenchido e assinado, podendo levar consigo seu caderno de questões.
- Os dois últimos candidatos de cada sala de prova deverão permanecer no recinto, a fim de acompanhar os fiscais até à Sala da Coordenação para o lacre dos envelopes, quando, então, poderão retirar-se do local, depois de concluído o procedimento.

DIREITOS AUTORAIS RESERVADOS. PROIBIDA A REPRODUÇÃO, AINDA QUE PARCIAL, SEM AUTORIZAÇÃO PRÉVIA.

01. Assinale a assertiva correta sobre o tumor seroso *borderline* de ovário.

(A) Presença de proliferação epitelial papilar hierárquica com atipias celulares acentuadas é critério essencial para o diagnóstico.
(B) Diante da identificação de invasão estromal, independentemente de sua dimensão, o diagnóstico deve ser alterado para carcinoma seroso de baixo ou alto grau, conforme o grau da atipia.
(C) À citologia, identificam-se estruturas papilares constituídas por células com atipia de leve a moderada.
(D) Se houver envolvimento linfonodal, o tumor deve ser reclassificado como carcinoma seroso de baixo grau.

02. Assinale a assertiva correta sobre proliferações epiteliais endometriais (hiperplasias e carcinomas).

(A) A hiperplasia endometrial sem atipias se caracteriza por um agregado glandular com arquitetura e citologia distintas das das grândulas do endométrio adjacente.
(B) Na hiperplasia endometrial com atipias, identificam-se arranjos glandulares confluentes, cribriformes ou em labirinto, sem estroma interveniente.
(C) O carcinoma endometrioide de baixo grau apresenta positividade difusa para p16 e negatividade para RE e RP, o que permite o diagnóstico diferencial com o tumor primário de endocérvice.
(D) O carcinoma seroso geralmente surge em um contexto de atrofia endometrial ou associado a pólipo endometrial.

03. Assinale a assertiva correta sobre as características das proliferações epiteliais do colo uterino.

(A) As células metaplásicas são pequenas, poligonais, com núcleos ovais uniformes, apresentando membranas nucleares regulares (*smooth*) e hipercromasia.
(B) A presença de agrupamentos de células de aspecto parabasal, com núcleos aumentados e uniformes, em meio a estroma com debris granulares, sugere o diagnóstico de atrofia ao exame citopatológico.
(C) As lesões escamosas intraepiteliais de alto grau apresentam agrupamentos coesos de células alongadas com perda da polarização e *feathering*.
(D) Os carcinomas epidermoides do colo uterino associados ao HPV podem ser distinguidos dos não associados com base em critérios citológicos.

04. Assinale a assertiva correta sobre lesões melanocíticas de pele.

(A) O nevo azul é uma proliferação mal delimitada de melanócitos dendríticos ou alongados, localizada em derme profunda, com melanina ausente.
(B) A maioria dos nevos de Spitz é do tipo composto, com proeminente componente intraepidérmico.
(C) Os nevos displásicos são do tipo intradérmico e não apresentam proliferação lentiginosa associada.
(D) O nevo halo caracteriza-se por apresentar células balonizantes com citoplasma volumoso pálido.

05. Assinale a alternativa que contempla a correta associação entre o diagnóstico e seus principais achados à imuno-histoquímica.

(A) Sarcoma de Kaposi – células fusiformes formando espaços fendiformes, com hemácias, positivas para CD34 e CD31.
(B) Hemangioma epitelioide – proliferação vascular sem atipias, positiva para S-100 e CD10.
(C) Dermatofibrossarcoma *protuberans* – células fusiformes em padrão estoriforme, negativas para CD34.
(D) Fibroxantoma atípico – proliferação de pequenas células monótonas arredondadas com padrão positivo em *dot* para queratinas.

06. Assinale a assertiva correta sobre características das lesões inflamatórias de pele.

(A) O granuloma anular caracteriza-se por apresentar, na derme, granuloma em paliçada associado a colágeno necrobiótico.
(B) No líquen plano, observam-se ausência de camada granular, achatamento dos cones interpapilares e infiltrado inflamatório crônico em banda.
(C) O eritema nodoso está associado à infecção por *Bartonella* e se caracteriza pela presença de paniculite septal.
(D) A mastocitose cutânea é doença imunomediada que apresenta atrofia epidérmica, hiperceratose folicular, degeneração basal e infiltrado perivascular linfocitário.

07. Assinale a assertiva correta sobre mesoteliomas pleurais.

(A) Os mesoteliomas malignos são positivos para Ber-EP4, CEA e Napsin A à imuno-histoquímica.
(B) Os mesoteliomas benignos são multicêntricos, extensos e estão associados a derrame pleural, constituindo as lesões mais comuns na pleura.
(C) No diagnóstico diferencial, a presença de células colunares, amoldamento nuclear e maior pleomorfismo favorecem o diagnóstico de adenocarcinoma pulmonar metastático.
(D) A presença de material PAS positivo no citoplasma das células tumorais torna mais provável o diagnóstico de mesotelioma maligno.

08. Assinale a assertiva correta sobre o diagnóstico diferencial dos nódulos pulmonares.

(A) As metástases de carcinoma renal, mama e intestino grosso podem se apresentar como massas polipoides intrabrônquicas.
(B) Os adenocarcinomas metastáticos não podem se apresentar em padrão lepídico, por ser ele característico das neoplasias primárias de pulmão.
(C) Os tumores primários tendem a ser mais pleomórficos e necróticos do que os adenocarcinomas metastáticos.
(D) Na maioria dos casos, os adenocarcinomas metastáticos são solitários, enquanto os adenocarcinomas pulmonares primários tendem a ser múltiplos e a apresentar aspecto circunscrito em “bola de canhão”.

09. Assinale a assertiva correta sobre nódulos de tireoide.

(A) Presença de áreas de hiperplasia papilar sem atipias projetando-se dentro de folículo cisticamente dilatado caracteriza o adenoma folicular, mesmo na ausência de cápsula.
(B) Presença de atipias celulares acentuadas é o principal critério diagnóstico de malignidade das neoplasias foliculares.
(C) Os carcinomas papilares de padrão sólido estão associados à deposição de amiloide no estroma.
(D) Os carcinomas medulares podem apresentar calcificações distróficas e padrões de crescimento variados, incluindo trabecular e pseudopapilar.

---

10. Por sua histologia, quais tumores de origem meníngea (meningiomas) são, respectivamente, grau 2 e grau 3?

(A) Rabdoide e papilar
(B) Rabdoide e células claras
(C) Cordoide e células claras
(D) Células claras e papilar

---

11. Assinale a alternativa que contempla o perfil imuno-histoquímico mais útil para diferenciar um carcinoma de bexiga plasmocitoide de uma metástase de carcinoma lobular de mama.

(A) CK7 e E-caderina
(B) Uroplaquina II e receptor de estrogênio
(C) Gata 3 e E-caderina
(D) Gata 3 e GCDFP-15

---

12. Uma amostra citopatológica de urina apresentou células uroteliais em meio a histiócitos com inclusões citoplasmáticas basofílicas. Qual o provável diagnóstico?

(A) Infecção por citomegalovírus
(B) Infecção por poliomavírus
(C) Malacoplaquia
(D) Infecção por *Candida* sp.

---

13. Qual das características abaixo, presente na hiperplasia ductal usual, ajuda na distinção entre essa entidade e o carcinoma ductal *in situ* de baixo grau?

(A) Maturação celular
(B) Núcleos monomórficos hipercromáticos
(C) Paliçada ao redor de eixos vasculares
(D) Macronucléolos vermelhos

---

14. Assinale a assertiva correta sobre tratamento e prognóstico das cicatrizes radiais e lesões esclerosantes complexas.

(A) É necessária excisão completa dessas lesões, uma vez que sinais de malignidade são encontrados em mais de 50% dos espécimes cirúrgicos.
(B) Opções de tratamento incluem excisão cirúrgica e observação sem cirurgia.
(C) Essas lesões conferem um risco aumentado (4 vezes) de desenvolver câncer de mama.
(D) Cicatrizes radiais pequenas (< 5 mm) não precisam ser retiradas, pois nunca apresentam características de malignidade ao exame histológico.

15. Paciente feminina, de 60 anos, veio à consulta por apresentar linfadenopatia cervical e axilar e sudorese noturna nos últimos 3 meses. Um linfonodo cervical foi excisado e encaminhado para a patologia e para a citometria de fluxo. A citometria de fluxo mostrou população clonal de células B e foi positiva para CD20 e CD19 com restrição de cadeia leve kappa; a população foi negativa para CD5, CD10 e CD23. Qual das seguintes anormalidades genéticas pode ocasionalmente ser encontrada no linfoma?

(A) Rearranjo DUSP22
(B) Rearranjo IGH-BBCl2
(C) Mutação MYD88
(D) Translocação (2;5)(p23;q35); ALK-NPM1

---

16. Qual das combinações de painéis imuno-histoquímicos abaixo é mais consistente com o perfil imunofenotípico do linfoma intravascular de grandes células B?

(A) CD20+, CD3-, CD5-, CD10+, BCL6+, BCL2+, c-MYC+
(B) CD20+, CD5+, Cyclin D1+
(C) CD20+, PAX5+, MUM1+, BCL2+
(D) CD20-, CD2+, CD3+, CD5-, CD7+, CD56+

---

17. Paciente feminina, de 50 anos, apresentou uma massa parotídea de crescimento lento. As imunomarcações de calponina e p63 destacaram um subconjunto das células. Em outra parte da lesão, foram identificados ácinos contendo grânulos intracitoplasmáticos grandes, eosinofílicos, positivos para ácido periódico de Schiff. Qual o diagnóstico mais provável?

(A) Carcinoma de células acínicas
(B) Adenoma policístico esclerosante
(C) Sialoadenite crônica esclerosante
(D) Adenoma pleomórfico

---

18. Assinale a assertiva correta sobre aspectos moleculares do adenocarcinoma serrilhado.

(A) O tratamento quimioterápico para os adenocarcinomas serrilhados é diferente do tratamento quimioterápico para os convencionais.
(B) Adenocarcinomas serrilhados GNAS mutados têm prognóstico melhor.
(C) Mutações em KRAS ou BRAF estão presentes em mais de 75% dos casos.
(D) A maioria dos adenocarcinomas serrilhados apresenta alta instabilidade de microssatélites.

19. Paciente feminina, de 73 anos, veio à consulta por ter apresentado dor abdominal intensa e história recente de fezes sanguinolentas. A dor começara há cerca de 3 dias, mais concentrada no lado esquerdo do abdômen. O exame físico revelou sons intestinais de diminuídos a ausentes, distensão abdominal e sensibilidade difusa à palpação abdominal. O raio X mostrou alterações tipo impressão digital do cólon. Que alteração(ões) histológica(s), dentre as abaixo, pode(m) ser observada(s) na biópsia do cólon da paciente?

(A) Abscessos crípticos com granulomas
(B) Aumento de eosinófilos na lâmina própria
(C) Formação de pseudomembranas
(D) Vasculite necrotizante, trombos de fibrina e hialinização na lâmina própria

20. Qual dos achados abaixo, se associado a uma neoplasia mucinosa do apêndice, apresenta maior risco de progressão?

(A) Mucina extra-apêndice contendo epitélio de baixo grau.
(B) Mucina acelular fora do quadrante inferior direito do abdômen.
(C) Mucina acelular restrita ao quadrante inferior direito do abdômen.
(D) Epitélio de alto grau confinado ao apêndice.

HOSPITAL DE CLÍNICAS DE PORTO ALEGRE

PROCESSO SELETIVO PÚBLICO PARA RESIDÊNCIAS MÉDICAS/2023

ESPECIALIDADES MÉDICAS

CARDIOLOGIA, ENDOCRINOLOGIA E METABOLOGIA, GASTROENTEROLOGIA, GERIATRIA, HEMATOLOGIA E HEMOTERAPIA, NEFROLOGIA, ONCOLOGIA CLÍNICA, PNEUMOLOGIA E REUMATOLOGIA

ANO ADICIONAL

CLÍNICA MÉDICA

Nome: _____

Nº de Inscrição: | | | | | | |

Instruções

- Confira o material recebido (CARTÃO DE RESPOSTAS e CADERNO DE QUESTÕES); se houver falha, solicite a substituição ao fiscal da sala.
- Após conferir seus dados no CARTÃO DE RESPOSTAS (NOME, Nº de INSCRIÇÃO e PROGRAMA DE TREINAMENTO), assine no local indicado.
- Este caderno contém **50 questões** com quatro alternativas de resposta (**A**, **B**, **C** e **D**).
- Preencha o CARTÃO DE RESPOSTAS, único documento de correção, com bastante atenção, à caneta esferográfica, azul ou preta, ponta grossa, marcando uma única alternativa em cada questão.
- Verifique, no CARTÃO DE RESPOSTAS, as instruções para preenchimento. É vedada a substituição do cartão decorrente de erro cometido na marcação.
- Durante a realização da prova, estão vedados o empréstimo de materiais, a comunicação entre candidatos ou terceiros, a utilização de quaisquer dispositivos, como máquina calculadora e/ou similares, livros, anotações, réguas de cálculo, impressos ou qualquer outro material de consulta.
- A prova objetiva terá duração de até **3 horas**, incluído o tempo para preenchimento do CARTÃO DE RESPOSTAS.
- Ao final dos trabalhos, DEVOLVA ao fiscal da sala o CARTÃO DE RESPOSTAS, devidamente preenchido e assinado, podendo levar consigo seu caderno de questões.
- Os dois últimos candidatos de cada sala de prova deverão permanecer no recinto, a fim de acompanhar os fiscais até à Sala da Coordenação para o lacre dos envelopes, quando, então, poderão retirar-se do local, depois de concluído o procedimento.

DIREITOS AUTORAIS RESERVADOS. PROIBIDA A REPRODUÇÃO, AINDA QUE PARCIAL, SEM AUTORIZAÇÃO PRÉVIA.

01. A figura abaixo apresenta resultados de duas pesquisas clínicas: estudo **A** e estudo **B,** que avaliaram a eficácia de um mesmo tratamento hipotético sobre o desfecho morte por covid-19. A linha pontilhada significa a estimativa-ponto, e a linha contínua, a nulidade. Com base na figura, é possível afirmar que

(A) o estudo **A** evidenciou que o tratamento pode piorar o desfecho principal.
(B) o estudo **B** descartou benefício do tratamento.
(C) o estudo **B** provavelmente tem menor tamanho amostral do que o estudo **A**.
(D) os estudos têm resultados divergentes.

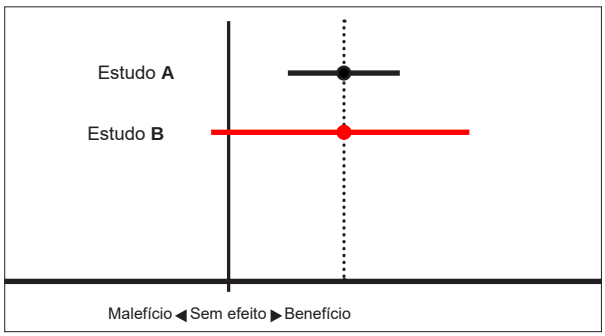

02. Paciente masculino, de 30 anos, com diabetes melito e hipertensão arterial de difícil controle, veio à consulta de revisão na UBS. Alguns aspectos de seu exame físico estão reproduzidos nas imagens abaixo. Que diagnóstico, dentre os propostos, é o mais provável?

(A) Síndrome de Cushing
(B) Insuficiência adrenal
(C) Acromegalia
(D) Doença de Paget

03. Assinale a alternativa que relaciona corretamente os achados da ultrassonografia à beira do leito ao diagnóstico provável de um paciente em avaliação de dispneia e hipoxemia.

(A) A ausência de deslizamento pleural unilateral deve levar à imediata drenagem do tórax em função da alta especificidade para pneumotórax.
(B) A presença de consolidação pulmonar sem broncograma aéreo dinâmico descarta a possibilidade de pneumonia.
(C) A presença de 3 ou mais linhas B em dois campos bilateralmente tem ótima acurácia para o diagnóstico de atelectasia obstrutiva.
(D) Espessamento pleural e linhas B confluentes nas regiões laterossuperior direta e anteroinferior esquerda sugerem a possibilidade de infecção viral.

04. Paciente de 22 anos foi internada na Unidade Psiquiátrica por emagrecimento de 15 kg nos últimos 10 meses. Relatou praticar atividade física regularmente, 5 vezes/semana, por cerca de 2 horas/dia. A única queixa espontânea era a de frio intenso. Além de amenorreia há 5 meses, negou outras comorbidades. Ao exame físico, apresentava IMC de 15,8 kg/m^2, cabelos finos e discreto lanugo. Assinale a assertiva correta sobre a condição nutricional dessa paciente.

(A) Complicações hepáticas são a principal causa de mortalidade, seguida de arritmias cardíacas.
(B) O maior risco de realimentação ocorre na 1ª e na 2ª semanas do início da terapia nutricional (oral, enteral ou parenteral).
(C) Hiperpotassemia pode levar a lesões musculares, rabdomiólise e aumento dos níveis de CPK.
(D) Aporte nutricional agressivo é o principal tratamento, seguido de reposições eletrolíticas, se necessário.

05. Paciente masculino, de 54 anos, procurou a Emergência por ter apresentado há 3 horas dor retroesternal, de intensidade moderada, sem irradiação; no momento, estava sem dor. Referiu hipertensão arterial sistêmica e dislipidemia em tratamento. Encontrava-se estável do ponto de vista hemodinâmico, Killip I. O eletrocardiograma está reproduzido abaixo.

À admissão, a dosagem de troponina I ultrassensível foi de 12 pg/ml e, 3 horas após, de 154 pg/ml (valor de referência: < 5 pg/ml). Que diagnóstico, dentre os propostos, é o mais provável?

(A) Angina instável
(B) Infarto agudo do miocárdio com supradesnivelamento do segmento ST na parede lateral
(C) Infarto agudo do miocárdio com supradesnivelamento do segmento ST na parede anterior
(D) Infarto agudo do miocárdio sem supradesnivelamento do segmento ST

06. Paciente de 37 anos apresentou quadro de hipertensão arterial diastólica (125/100 mmHg) em revisão anual com ginecologista. Eco-Doppler de artérias renais mostrou estenose > 60% na artéria renal direita. Qual a etiologia mais provável e qual o tratamento adequado?

(A) Displasia fibromuscular – tratamento clínico com anti-hipertensivos
(B) Displasia fibromuscular – angioplastia de artéria renal
(C) Aterosclerose – angioplastia com implante de *stent*
(D) Aterosclerose – tratamento clínico com anti-hipertensivos

07. Paciente de 77 anos consultou por piora progressiva da capacidade funcional nos últimos 6 meses. Há 3 semanas vinha apresentando dispneia para realização das atividades da vida diária, como trocar de roupa e tomar banho. Referiu história de longa data de hipertensão arterial sistêmica, com controle irregular. À ectoscopia, observou-se discreto movimento oscilatório da cabeça e do tronco, de forma incessante e involuntária. Ao exame, a pressão arterial era de 156/60 mmHg, e a frequência cardíaca, de 94 bpm, com *ictus cordis* amplo e desviado à palpação. O ritmo era regular, em 2 tempos, com sopro diastólico com epicentro no 4º espaço intercostal esquerdo, junto à borda esternal. Assinale a assertiva correta em relação ao caso.

(A) O paciente provavelmente apresenta sopro protomesodiastólico e pulso em martelo d'água.
(B) O paciente provavelmente apresenta pulso *parvus et tardus* por valvulopatia aórtica.
(C) O paciente provavelmente apresenta estenose mitral.
(D) Acidente vascular cerebral cardioembólico, associado a cardiopatia, é a provável causa do movimento incessante e involuntário.

08. Paciente de 52 anos, com história de diabetes tipo 2, hipertensão arterial sistêmica, tabagismo e infarto agudo do miocárdio (aos 47 anos), veio à consulta de revisão. Encontrava-se em uso de metformina (1 g, 2 vezes/dia), enalapril (10 mg, 2 vezes/dia), metoprolol (25 mg, 2 vezes/dia), AAS (100 mg/dia), clopidogrel (75 mg/dia), empagliflozina (25 mg/dia) e sinvastatina (20 mg, 1 vez/dia). Trouxe os seguintes resultados de exames: HbA1c de 7,2%, creatinina de 1,4 mg/dl, colesterol total de 200 mg/dl, HDL de 40 mg/dl e triglicerídios de 150 mg/dl. Com base nesse quadro, deve-se prescrever

(A) atorvastatina 10 mg/dia.
(B) atorvastatina 40 mg/dia.
(C) sinvastatina 40 mg/dia.
(D) sinvastatina 80 mg/dia.

09. Paciente masculino, de 65 anos, com história de hipertensão arterial e tabagismo, procurou a Emergência por quadro de dor abdominal de início recente. À admissão, foi solicitado exame tomográfico, cuja imagem está reproduzida abaixo. Qual a principal suspeita diagnóstica?

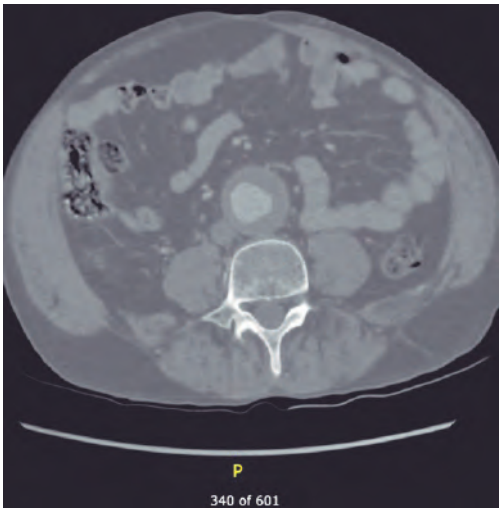

(A) Pneumatose intestinal
(B) Aneurisma da aorta abdominal sintomático
(C) Trombose aguda da aorta
(D) Obstrução intestinal

10. Paciente de 61 anos, com febre e quadro de eritema, edema e calor no membro inferior esquerdo após "espremer uma espinha", foi internada para tratamento intravenoso com amoxicilina-clavulanato por diagnóstico de erisipela com repercussão sistêmica. Evoluiu com melhora dos sintomas após 72 horas de tratamento. No 8º dia de internação, apresentou erupção difusa pelo corpo, de surgimento em poucas horas, composta de placas eritematoedematosas bem delimitadas, medindo entre 0,5-2 cm de diâmetro, com prurido e fugacidade das lesões. Não havia registro de lesões de mucosa ou febre. Qual a hipótese diagnóstica mais provável?

(A) Quadro inicial de necrólise epidérmica tóxica
(B) Urticária aguda
(C) Síndrome de Stevens-Johnson
(D) Eritema multiforme

---

11. Associe os achados clínicos (coluna da esquerda) às formas clinicoepidemiológicas da hanseníase (coluna da direita).

1 - Placas eritematosas de aspecto foveolar
2 - Madarose e múltiplas placas eritematosas infiltradas
3 - Poucas placas róseo-eritematosas bem delimitadas
4 - Placas hiperqueratóticas nas palmas das mãos e nas plantas dos pés
5 - Placas liquenificadas nas orelhas

( ) Virchowiana
( ) Dimorfa
( ) Tuberculoide

A sequência numérica correta, de cima para baixo, da coluna da direita, é

(A) 2 – 1 – 3
(B) 2 – 4 – 5
(C) 4 – 1 – 3
(D) 4 – 2 – 5

---

12. Paciente de 60 anos, com diabetes melito tipo 2, neuropatia e vasculopatia periférica, foi hospitalizado para tratamento de pé diabético infectado. Fazia uso de metformina e glibenclamida, mas, durante a internação, o tratamento foi alterado para insulina em esquema basal e bolo (NPH e regular). Apresentou boa evolução clínica do ponto de vista da infecção e do controle da hiperglicemia, com glicemias capilares no alvo (entre 140-180 mg/dl). Em uma das medidas, às 22 horas, a glicemia capilar foi de 280 mg/dl, razão pela qual a enfermagem solicitou avaliação do médico plantonista. O paciente não tinha queixas, e os sinais vitais estavam normais. Que conduta, dentre as abaixo, é a mais adequada?

(A) Solicitar gasometria, cetonemia e medida de osmolalidade plasmática para excluir síndrome hiperglicêmica aguda.
(B) Prescrever insulina regular (6 UI) por via subcutânea para ser aplicada imediatamente.
(C) Aumentar em 4 UI a dose da insulina NPH noturna.
(D) Tranquilizar a enfermagem e explicar que, como o paciente encontra-se assintomático, a glicemia das 22 horas não deve ser corrigida.

13. Paciente com hemorragia subaracnóidea apresentou poliúria, hipernatremia e densidade urinária de 1.005. Qual o diagnóstico mais provável e qual o tratamento adequado?

(A) Síndrome cerebral perdedora de sal – reposição volêmica
(B) Síndrome cerebral perdedora de sal – uso de fludrocortisona
(C) Diabetes insípido – uso de DDAVP
(D) Diabetes insípido – uso de fludrocortisona

---

14. Paciente de 30 anos, normotenso, submeteu-se a tomografia computadorizada abdominal sem contraste para investigar suspeita de cálculo renal. Informou não fazer uso de medicamentos. Ao raio X, observou-se a presença incidental de um nódulo na adrenal direita, com 3 cm de diâmetro e com 30 unidades Hounsfield (HU). Com base no quadro, assinale a assertiva correta.

(A) Como o paciente é normotenso, não está indicado investigar feocromocitoma.
(B) Está indicado acompanhamento clínico, além da repetição da tomografia computadorizada em 12 meses.
(C) Deve ser avaliado laboratorialmente hipercortisolismo.
(D) Deve ser realizada punção aspirativa do nódulo adrenal.

---

15. Paciente de 25 anos, com história de surto psicótico associado a uso de maconha, em tratamento com risperidona, veio à consulta por apresentar amenorreia e galactorreia. A dosagem de prolactina revelou 74 ng/ml (valor de referência: até 23,3 ng/ml). Todos os diagnósticos diferenciais abaixo devem ser considerados, **exceto**

(A) gestação.
(B) hiperprolactinemia funcional.
(C) macroadenoma de hipófise não funcionante.
(D) macroprolactinoma.

---

16. A punção de um nódulo de tireoide de 2,5 cm **não** está indicada se o paciente apresentar

(A) TSH normal e ultrassonografia mostrando nódulo hipossônico, mais alto do que largo e com macrocalcificações.
(B) TSH normal e ultrassonografia mostrando nódulo sólido, hipossônico e com bordas irregulares.
(C) TSH suprimido e cintilografia revelando nódulo hipocaptante e ultrassonografia mostrando nódulo sólido e hipossônico.
(D) TSH suprimido e cintilografia revelando nódulo hipercaptante.

17. Paciente feminina, de 22 anos, com diabetes melito tipo 1 e hipotireoidismo em tratamento, veio à consulta para investigação de anemia ferropriva. Negou a ocorrência de diarreia, melena ou enterorragia. Já havia se submetido à avaliação ginecológica que excluiu perda menstrual excessiva. Com base nesses dados clínicos, qual o diagnóstico mais provável e quais os métodos diagnósticos aplicáveis?

(A) Doença celíaca – dosagem de antitransglutaminase IgA e de IgA total e endoscopia digestiva alta com biópsia de duodeno
(B) Síndrome do intestino irritável tipo misto – enterotomografia e colonoscopia
(C) Adenocarcinoma de cólon – dosagem de antígeno carcinoembriônico e colonoscopia
(D) Retocolite ulcerativa – dosagem de calprotectina fecal e enterorressonância magnética

18. Assinale a alternativa que preenche, correta e respectivamente, as lacunas do parágrafo abaixo.

Paciente de 62 anos, portador de cirrose por hepatite C e álcool, foi internado devido a hematêmese e melena. Ao exame físico, apresentava-se letárgico, orientado, sem *flapping*, com pressão arterial de 90/56 mmHg e frequência cardíaca de 110 bpm; ao exame abdominal, foram constatadas ascite não tensa, esplenomegalia e circulação colateral. Os exames laboratoriais iniciais demonstraram hemoglobina de 8,7 g/dl, plaquetas de 47.000/mm^3 e INR de 2,1. O manejo deve incluir reposição volêmica e considerar transfusão de hemácias para manter o valor de hemoglobina **.....** . Antibiótico deve ser utilizado **.....** . Considerando os achados sugestivos de hipertensão portal, o tratamento específico para o sangramento digestivo por varizes esofágicas é **.....** .

(A) acima de 10 g/dl – profilaticamente para reduzir ressangramento e mortalidade – vasoconstritor, como terlipressina, associado ao tratamento endoscópico com ligadura elástica de varizes esofágicas
(B) acima de 9 g/l – profilaticamente para prevenir infecções bacterianas, porém não tem benefício na mortalidade – vasodilatador esplâncnico associado ao tratamento endoscópico com ligadura elástica de varizes esofágicas
(C) entre 9 e 10 g/dl – apenas se houver infecção documentada – vasoconstritor, como octreotida, associado ao tratamento endoscópico com injeção de adrenalina nas varizes esofágicas
(D) próximo de 8 g/dl – profilaticamente para reduzir ressangramento e mortalidade – vasoconstritor, como terlipressina, associado ao tratamento endoscópico com ligadura elástica de varizes esofágicas

19. Em relação às doenças da vesícula e vias biliares, associe os diagnósticos sindrômicos (coluna da esquerda) aos quadros clínicos (coluna da direita).

1 - Colecistolitíase
2 - Colecistite aguda
3 - Coledocolitíase + colangite bacteriana
4 - Colangite esclerosante primária
5 - Colangite biliar primária

( ) Paciente feminina com dor em padrão de cólica biliar, sem remissão, associada a febre e sinal de Murphy
( ) Paciente feminina com dor abdominal no quadrante superior direito, febre, icterícia e elevação dos níveis de aminotransferases
( ) Paciente masculino na 3ª ou na 4ª década de vida, com evolução insidiosa de dor abdominal superior, fadiga, prostração e prurido

A sequência numérica correta, de cima para baixo, da coluna da direita, é

(A) 2 – 1 – 3
(B) 2 – 3 – 4
(C) 4 – 1 – 3
(D) 4 – 3 – 5

20. Paciente masculino, de 55 anos, veio à Emergência por dor epigástrica em faixa, com irradiação para o dorso, e icterícia, quadro com evolução de 48 horas. Relatou crises de dor recorrentes no hipocôndrio direito após se alimentar nos últimos 6 meses. Negou uso crônico de medicamentos. Ao exame físico, encontrava-se com fácies de dor, mucosas úmidas e coradas, frequência cardíaca de 102 bpm e pressão arterial de 100/60 mm/Hg. Exames laboratoriais mostraram hemoglobina de 15 g/dl, leucócitos de 13.500/mm^3 sem desvio à esquerda, creatinina de 1 mg/dl, amilase de 1.900 U/l, lipase de 780 U/l e proteína C reativa de 75 mg/l. Diante do provável diagnóstico de pancreatite aguda, assinale a alternativa que contempla as condutas mais adequadas.

(A) *Nihil per os* (*NPO*) – realização de tomografia computadorizada de abdômen com contraste – complementação de exames laboratoriais – hidratação venosa vigorosa
(B) *NPO* – complementação de exames laboratoriais – hidratação venosa vigorosa – administração de antibiótico intravenoso
(C) *NPO* – realização de ultrassonografia de abdômen superior – complementação de exames laboratoriais – hidratação venosa vigorosa
(D) Dieta por sonda nasoenteral passada por endoscopia digestiva alta, posicionada distalmente à papila de Water – realização de tomografia computadorizada de abdômen sem contraste – complementação de exames laboratoriais – hidratação venosa vigorosa

21. Assinale a alternativa que preenche, correta e respectivamente, as lacunas do parágrafo abaixo.

Paciente de 35 anos veio à consulta por pirose e regurgitação, quadro com início há 6 meses. Negou emagrecimento, disfagia, hematêmese ou melena. Referiu melhora sintomática com uso de antiácidos por via oral (hidróxido de alumínio + hidróxido de magnésio). Ao exame físico, o peso era de 92 kg, a altura, de 174 cm (IMC de 30,4 kg/m^2), e a circunferência abdominal, de 112 cm. Quanto à avaliação inicial, é correto afirmar que o teste terapêutico com omeprazol (**.....**) pode ser realizado por **.....** semanas e que a endoscopia digestiva alta diagnóstica **.....** indicada.

(A) 20 mg antes do café da manhã – 4 a 8 – não está
(B) 20 mg antes do café da manhã e 20 mg antes da janta – 4 a 8 – está
(C) 20 mg antes do café da manhã – 8 a 12 – não está
(D) 20 mg antes do café da manhã e 20 mg antes da janta – 8 a 12 – está

22. Assinale a assertiva correta sobre o comprometimento cognitivo leve em pacientes idosos.

(A) A forma mais comum de apresentação é a amnéstica.
(B) Tem uma taxa de conversão para demência de cerca de 50% em 2 anos.
(C) Acompanha-se de algum comprometimento nas atividades da vida diária quando comparado a níveis prévios.
(D) Apatia, disforia, depressão, irritabilidade e distúrbios do sono não fazem parte do quadro clínico como o fazem na demência.

23. Paciente feminina, de 18 anos, veio à consulta por perda de peso não intencional (8 kg), sudorese noturna, cansaço e prurido intenso, sem *rash* cutâneo. Ao exame físico, encontrava-se em bom estado geral. Não apresentava linfadenopatias periféricas ou hepatoesplenomegalia. O raio X de tórax mostrou uma grande massa no mediastino. Tomografias computadorizadas de região cervical, tórax, abdômen e pelve revelaram uma massa no mediastino anterior de 13 cm, sem nenhuma outra linfadenopatia. Qual a próxima etapa na avaliação diagnóstica?

(A) Tomografia computadorizada por emissão de pósitrons (*PET-CT*)
(B) Biópsia por mediastinoscopia
(C) Biópsia de medula óssea
(D) Ecocardiografia com Doppler a cores

24. Paciente de 18 anos foi encaminhada ao Ambulatório de Hematologia para investigação de anemia hipoproliferativa devido a microcitose e anisocitose ao hemograma. Diante da hipótese de anemia ferropriva, que alteração do exame físico, dentre as abaixo, poderia corroborar esse diagnóstico?

(A) Lesões cutâneas hipocrômicas
(B) Diminuição do reflexo patelar
(C) Queilite angular
(D) Anel de Kayser-Fleischer

25. TRALI (*transfusion-related acute lung injury*) é uma das reações transfusionais mais associadas a fatalidades no mundo todo. Sobre essa reação transfusional, considere as assertivas abaixo.

I - Ocorre em até 6 horas do término da transfusão.
II - A relação PaO_2/FiO_2 é < 300 mmHg.
III - Está relacionada à presença de anticorpos anti-HLA do receptor.

Quais são corretas?

(A) Apenas I
(B) Apenas II
(C) Apenas III
(D) Apenas I e II

26. Paciente feminina, de 50 anos, previamente hígida, moradora de Porto Alegre, sem história de viagens recentes, apresentou quadro de febre com duração de 5 dias, *rash* cutâneo, cefaleia retro-orbitária, dor musculoesquelética e artralgia. No 5º dia de sintomas, houve melhora da febre e do *rash*, porém surgiram dor abdominal, petéquias e hematúria. Neste momento, procurou a Emergência para avaliação. Ao exame, apresentava-se agitada, com pressão arterial de 80/50 mmHg, diminuição da pressão de pulso e hepatomegalia. Com base no quadro clínico, qual o diagnóstico mais provável e qual conduta inicial a ser adotada?

(A) Sepse bacteriana – Realizar coleta de material para hemoculturas e iniciar reposição de volume intravenoso e administração de antibióticos de amplo espectro.
(B) Dengue hemorrágica – Realizar coleta de material para exames laboratoriais e sorologia (após o 7º dia de sintomas) e iniciar reposição de volume intravenoso e terapia de suporte.
(C) Vasculite sistêmica – Realizar coleta de autoanticorpos e iniciar corticoterapia sistêmica.
(D) Febre amarela – Realizar coleta de material para exames laboratoriais e PCR para febre amarela e iniciar reposição de volume intravenoso e terapia de suporte.

27. Pessoa vivendo com HIV, em tratamento antirretroviral regular, trouxe à consulta o resultado da última dosagem de CD4: 600 células/mm^3 e carga viral indetectável. Encontrava-se assintomática. Foi-lhe solicitado exame de VDRL de rotina que indicou título de 1:8 e FTA-Abs positivo. Submeteu-se a tratamento com penicilina benzatina na dose de 2.400.000 UI por 3 semanas. Repetiu o exame de VDRL 1 mês após, e o resultado permanecia o mesmo (título de 1:8). Qual a conduta mais adequada?

(A) Realizar punção liquórica para descartar neurossífilis.
(B) Realizar tratamento com penicilina cristalina intravenosa por 14 dias.
(C) Repetir o tratamento com penicilina benzatina.
(D) Repetir o exame de VDRL em 3 meses após tratamento da sífilis.

28. Assinale a assertiva correta sobre imunizações.

(A) A vacina contra sarampo, caxumba e rubéola (MMR) é contraindicada para pessoas vivendo com HIV, independentemente do valor de CD4, por tratar-se de vírus vivos atenuados.
(B) A imunização passiva com imunoglobulina para tétano pode ser indicada para pacientes com ferimentos graves, independentemente de já terem recebido 3 doses da vacina previamente.
(C) Vacinas inativadas podem ser administradas com segurança em pacientes imunossuprimidos, embora a resposta imunogênica seja menor.
(D) A administração de imunoglobulina para raiva deve sempre ser realizada após exposições de risco, mesmo que os pacientes tenham imunização prévia.

29. Assinale a assertiva correta sobre o tratamento da tuberculose.

(A) No tratamento de gestantes, deve ser utilizado o esquema básico com rifampicina, isoniazida, pirazinamida e etambutol (RHZE).
(B) Corticosteroides jamais devem ser utilizados no tratamento da tuberculose, visto que a imunossupressão resultante pode ser prejudicial.
(C) O tratamento de pacientes com insuficiência renal com depuração da creatinina ≤ 30 ml/min ou em diálise não precisa ser modificado.
(D) O tratamento da tuberculose meningoencefálica deve ser realizado por 9 meses.

30. Associe os tipos de choque (coluna da esquerda) às situações clínicas em que mais provavelmente ocorrerão (coluna da direita).

1 - Hipovolêmico
2 - Cardiogênico
3 - Obstrutivo
4 - Distributivo
5 - Misto

( ) Paciente masculino, com história de hipertensão arterial sistêmica, internado por infarto agudo do miocárdio, apresentou pressão arterial sistólica de 80 mmHg e oligúria.
( ) Paciente feminina, com história de asma, chegou à Emergência com queixa de prurido, *rash* cutâneo e tontura. Ao exame, apresentava frequência cardíaca de 130 bpm, pressão arterial sistólica de 70 mmHg e angioedema.
( ) Paciente masculino, puncionado para instalação de acesso central na veia subclávia direita, apresentou, cerca de 10 minutos depois, hipotensão e dispneia. Ultrassonografia pulmonar não mostrou deslizamento pleural à direita.

A sequência numérica correta, de cima para baixo, da coluna da direita, é

(A) 2 – 4 – 3
(B) 2 – 5 – 1
(C) 4 – 5 – 3
(D) 5 – 4 – 1

31. Paciente masculino, de 60 anos, apresentou parada cardiorrespiratória em ambiente extra-hospitalar. A reanimação foi iniciada no local e 3 choques foram aplicados com desfibrilador externo automático (DEA). Quando a equipe do SAMU chegou, o paciente estava irresponsivo, mas apresentava pulso, frequência respiratória 30 mpm, pressão sistólica de 70 mmHg e saturação de 80% em ar ambiente. Como deve ser a continuidade de cuidado antes de transportá-lo para o hospital?

(A) Oferecer oxigênio suplementar por máscara com reservatório e cristaloide gelado intravenoso.
(B) Oferecer oxigênio suplementar por máscara com reservatório e cristaloide gelado e amiodarona contínua intravenosos.
(C) Intubar e administrar vasopressor e amiodarona contínua intravenosos.
(D) Intubar e administrar cristaloide e vasopressor intravenosos.

32. Paraquat, usado para conter ervas daninhas, é extremamente tóxico para o ser humano. Sua comercialização foi recentemente proibida no Brasil, mas ainda há registro de casos de intoxicação. Assinale a assertiva **incorreta** sobre a intoxicação por esse herbicida.

(A) Apesar da baixa absorção gastrointestinal, a ingestão de pequenas doses (10 ml) pode ser letal, sendo comumente utilizada em tentativas de suicídio em locais onde ainda é comercializado.
(B) Pulmão é o principal órgão envolvido na toxicidade, mas pode acometer rins, causando insuficiência renal aguda, e fígado, causando insuficiência hepática aguda.
(C) O pico plasmático ocorre em 1-2 horas após a ingestão, portanto o antídoto deve ser utilizado antes desse período.
(D) Apesar da baixa absorção dérmica, lavagem da pele e remoção de todas as roupas estão indicadas.

33. Assinale a assertiva correta sobre o manejo preventivo de litíase renal recorrente.

(A) A prevenção requer uso de medicação contínua, independentemente do tipo de cálculo.
(B) O consumo de fluidos deve ser suficiente para manter o débito urinário em 2 litros/dia.
(C) O consumo de cálcio deve ser inferior a 1.000 mg/dia, e o de sódio, superior a 100 mEq/dia.
(D) O consumo de frutas e vegetais deve ser evitado pelo risco de formação de cálculos de oxalato de cálcio.

34. Associe doenças renais (coluna de esquerda) aos cilindros mais provavelmente a elas relacionados (coluna da direita).

1 - Injúria renal aguda por necrose tubular
2 - Insuficiência renal crônica
3 - Síndrome nefrótica
4 - Síndrome nefrítica

( ) Cilindro hemático
( ) Cilindro granuloso
( ) Cilindro gorduroso

A sequência numérica correta, de cima para baixo, da coluna da direita, é

(A) 1 – 2 – 3
(B) 1 – 3 – 2
(C) 4 – 1 – 3
(D) 4 – 3 – 2

35. Paciente de 32 anos foi encaminhado ao urologista para avaliação de hematúria. Relatou ter observado urina avermelhada por 2 dias, após um episódio de infecção respiratória recente. A hematúria macroscópica foi resolvida, mas o exame de urina persistia com hematúria microscópica. O paciente não tinha história de doenças prévias e negou tabagismo e alcoolismo. A pressão arterial era de 114/72 mmHg, e o exame físico encontrava-se normal. O último exame qualitativo de urina mostrou proteína 1+ e hemoglobina 2+, com 40 hemácias/campo. Qual a causa mais provável da hematúria?

(A) Nefropatia por IgA
(B) Glomerulonefrite pós-estreptocócica aguda
(C) Carcinoma de células renais
(D) Prostatite crônica

36. Paciente sofreu traumatismo raquimedular com hemissecção da medula espinhal no nível de T10 à esquerda. O que se esperaria encontrar ao exame neurológico?

(A) Perda de sensibilidade térmica à direita com início abaixo da cicatriz umbilical
(B) Perda de força no membro inferior direito
(C) Perda de propriocepção no membro inferior direito
(D) Perda de sensibilidade à dor à esquerda com início abaixo dos mamilos

37. Paciente de 72 anos, tabagista, com hipertensão, foi trazido à Emergência por quadro de início súbito de perda de força. Ao exame, conseguia apenas vencer a gravidade nas musculaturas proximal e distal do membro superior direito e do membro inferior direito. Apresentava fraqueza no andar inferior da face à direita. Os reflexos tendinosos estavam assimétricos, sendo mais vivos no hemicorpo direito onde também havia aumento do tônus muscular. Ao exame neurológico, não foram constatadas alterações sensitivas ou outras anormalidades. Qual a topografia mais provável da lesão?

(A) Córtex motor primário (giro pré-central) à esquerda
(B) Putâmen caudado à direita
(C) Mesencéfalo à esquerda
(D) Braço posterior da cápsula interna à esquerda

38. Paciente feminina, de 55 anos, consultou queixando-se de dormência e formigamento, quadro iniciado há 3 semanas nos membros superiores de modo assimétrico, sendo pior à esquerda, com progressão para envolvimento dos membros inferiores e levando à instabilidade de marcha, principalmente à noite. Ao exame físico, apresentava marcada redução da sensibilidade vibratória e proprioceptiva com preservação da sensibilidade termoalgésica. A força estava preservada. Houve piora do equilíbrio quando de olhos fechados e dismetria apenas quando de olhos fechados. Os reflexos tendinosos estavam diminuídos difusamente, e o reflexo cutâneo plantar era flexor. A paciente também referiu prurido e sensação de corpo estranho nos olhos, com início há 1 semana. Trouxe resultados de exames complementares com níveis normais de vitamina B12, glicemia e hemoglobina glicada. Qual dos diagnósticos abaixo está entre os principais diagnósticos diferenciais?

(A) Neuropatia de fibras finas
(B) Ganglionopatia sensitiva relacionada a doença autoimune ou paraneoplasia
(C) Polineuropatia desmielinizante inflamatória aguda
(D) Polineuropatia desmielinizante inflamatória crônica

39. Paciente feminina, de 32 anos, com história de enxaqueca desde os 18 (profilaxia com amitriptilina por 1 ano, dos 20 aos 21 anos), veio à consulta queixando-se de tonturas, quadro iniciado há 3 anos. Referiu sensação de rotação dos objetos à sua volta em crises que duravam vários minutos e que eram intermitentes, ocorrendo em períodos de 6-7 dias. Os sintomas retornavam após 40-60 dias de ausência. Referiu, também, zumbido nas crises e sensação de que a audição estava reduzida, mas não soube informar se tal sintoma era constante ou intermitente. O exame neurológico fora das crises era normal. Com base no quadro clínico, qual o diagnóstico mais provável?

(A) Vertigem paroxística posicional benigna (VPPB)
(B) Enxaqueca vestibular
(C) Doença de Ménière
(D) Schwannoma vestibular

40. Paciente feminina, de 63 anos, procurou a Emergência por quadro de dor lombar de forte intensidade, iniciada há 2 dias, com piora progressiva, evoluindo para parestesias nos membros inferiores. Informou ter 1 nódulo na mama esquerda, que vinha crescendo há mais de 2 anos sem investigação, e 1 nódulo na axila esquerda, surgido há 3 meses. Ao exame físico, encontrava-se em regular estado geral, com mucosas úmidas e coradas, fácies de dor e dificuldade de deambulação (pela dor lombar). As auscultas cardíaca e pulmonar não revelaram alterações, e o exame neurológico mostrou força preservada nos membros inferiores. Diante do quadro clínico, qual a conduta mais adequada?

(A) Fazer biópsia do nódulo da mama esquerda com urgência, pois, sem o diagnóstico de uma possível neoplasia maligna de mama, não há como definir os demais problemas e tratamentos para a paciente.
(B) Prescrever corticosteroide sistêmico e analgésico e encaminhar a paciente para investigação adicional em serviço especializado da instituição.
(C) Tratar a dor da paciente e solicitar tomografia computadorizada ou ressonância magnética da coluna lombossacra para diagnóstico de possível compressão medular, uma vez que há urgência em iniciar o tratamento caso seja esse o problema (possivelmente causado por metástase óssea).
(D) Iniciar tratamento empírico para uma provável neoplasia metastática de mama, enquanto são solicitados exames de estadiamento e biópsia.

41. Paciente masculino, de 55 anos, com história de tabagismo (40 maços-ano) e de consumo diário de bebida alcoólica dos 20 aos 50 anos, procurou a UBS por apresentar nódulos cervicais palpáveis, unilaterais, endurecidos, não dolorosos, que variavam de 0,5-2 cm. O exame físico completo, que incluiu avaliação da orofaringe, não revelou lesão sugestiva de neoplasia ou processo infeccioso, além das linfadenomegalias endurecidas na cadeia cervical alta e algumas peças dentárias sépticas. O paciente foi encaminhado para o hospital de referência em cuidados de alta complexidade da região, local onde foi submetido a extensa investigação. A biópsia do linfonodo cervical mostrou tratar-se de um carcinoma epidermoide pouco diferenciado. Os demais exames, incluindo avaliação do trato aerodigestivo e pulmão, não identificaram lesão sugestiva de um tumor primário. Com base no quadro, assinale a assertiva correta.

(A) Por tratar-se de uma apresentação rara, o carcinoma de origem desconhecida não tem opção terapêutica.
(B) Pelo perfil dos fatores de risco e pela apresentação clínica, o paciente deve ser tratado como portador de um carcinoma de cabeça e pescoço.
(C) Por tratar-se de um conjunto de tumores semelhantes, apesar de não se ter a origem topográfica do tumor, os carcinomas de origem desconhecida devem ser tratados com o mesmo esquema terapêutico.
(D) O estudo de imuno-histoquímica não acrescenta informação para a tomada de decisão no caso de não se encontrar a localização de um tumor primário.

42. Paciente masculino, de 53 anos, sem história de tabagismo, consultou por tosse seca, iniciada há 2 meses. O exame físico e a radiografia de tórax não revelaram anormalidades. No prosseguimento da investigação, a tomografia computadorizada de tórax (imagem abaixo) mostrou uma alteração parenquimatosa medindo 1 cm no lobo inferior do pulmão direito.

Com base nesse achado tomográfico, deve-se realizar

(A) biópsia percutânea da lesão.
(B) controle tomográfico em 6-12 meses.
(C) tomografia computadorizada por emissão de pósitrons (*PET-CT*).
(D) fibrobroncoscopia com lavado broncoalveolar.

43. Paciente masculino, de 45 anos, não fumante, veio à consulta queixando-se de tosse, cansaço fácil, falta de ar, dor no tórax e chiado no peito, quadro iniciado há cerca de 1 ano, com piora progressiva. Informou trabalhar há 10 anos na mineração de pedras preciosas em Ametista do Sul-RS. O raio X de tórax apresentou opacidades nos campos superiores e médios dos pulmões. Com base nessas informações, qual a principal hipótese diagnóstica?

(A) Tuberculose
(B) Sarcoidose
(C) Asbestose
(D) Silicose

44. Paciente feminina, de 49 anos, veio à consulta queixando-se de episódios recorrentes de dispneia e tosse seca. Em seu histórico, constava tabagismo dos 20 aos 40 anos (20 cigarros/dia). A espirometria realizada encontra-se reproduzida abaixo.

	Pré-BD	Escore-z	% previsto	Pós-BD	% previsto
CVF	3,46	0,28	105	3,50	106
VEF_1	2,32	-0,59	87	2,48	93
VEF_1/CVF	0,67	-1,70	82	0,71	87

CVF = capacidade vital forçada
VEF_1 = volume expiratório forçado no primeiro segundo
BD = broncodilatador

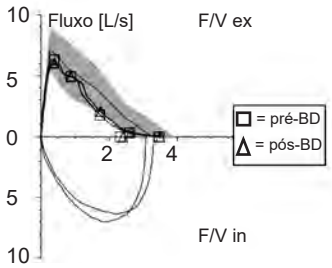

Qual o resultado da espirometria e qual o diagnóstico mais provável?

(A) Espirometria dentro dos limites da normalidade – asma brônquica
(B) Distúrbio ventilatório obstrutivo leve sem resposta positiva ao broncodilatador – asma brônquica
(C) Distúrbio ventilatório obstrutivo leve sem resposta positiva ao broncodilatador – doença pulmonar obstrutiva crônica
(D) Distúrbio ventilatório obstrutivo leve com resposta positiva ao broncodilatador – doença pulmonar obstrutiva crônica

45. Na prática clínica, a escala de Fagerström é utilizada para avaliar o grau de dependência à nicotina de um indivíduo fumante. Assinale a alternativa que contempla a situação com a maior pontuação nessa escala.

(A) Fumar nos primeiros 5 minutos após acordar.
(B) Fumar mais frequentemente pela manhã.
(C) Fumar mesmo doente, quando precisa ficar acamado a maior parte do tempo.
(D) Achar difícil não fumar em lugares proibidos.

46. Paciente feminina, de 64 anos, com diagnóstico de transtorno de humor bipolar de longa data, veio à consulta por quadro de movimentos coreiformes e distônicos, envolvendo principalmente a face e a língua. Atualmente faz uso de olanzapina (10 mg/dia). Diante do diagnóstico de discinesia tardia, assinale a assertiva correta.

(A) É mais comum ocorrer em homens jovens.
(B) A grande maioria dos casos melhora após 3 meses da interrupção do fármaco potencialmente implicado.
(C) A suspensão abrupta do fármaco potencialmente implicado deve ser evitada pelo risco de piora dos sintomas.
(D) Levodopa é a principal abordagem terapêutica.

---

47. Paciente masculino, de 36 anos, montador de móveis, consultou por lombalgia, quadro iniciado há pouco mais de 3 meses após queda da própria altura na posição sentada. Com psoríase e obesidade, relatou piora da dor ao acordar e alívio com uso de anti-inflamatório não esteroidal. Descreveu episódios semanais de diarreia nos últimos meses. Ao exame, havia dor à palpação glútea abaixo das espinhas ilíacas posterossuperiores, em processos espinhosos lombares, epicôndilos laterais e calcâneos com espessamento tendíneo na inserção aquileana bilateralmente. À investigação complementar inicial, apresentou proteína C reativa elevada (43 mg/l) e anemia normocítica e normocrômica (hemoglobina de 10,8 g/dl). Qual a principal hipótese diagnóstica?

(A) Estenose de canal medular
(B) Doença de Whipple
(C) Brucelose
(D) Espondiloartrite

---

48. Paciente masculino, de 68 anos, veio à consulta por dor, edema e eritema articular na primeira articulação metatarsofalângica direita, quadro iniciado há 2 semanas. Com hipertensão arterial sistêmica, diabetes melito, obesidade e psoríase, referiu episódios de artrite autolimitada nas primeiras articulações metatarsofalângicas e nos tornozelos e joelhos bilateralmente, além de lombalgia intermitente, nos últimos 5 anos. Considerando a principal hipótese diagnóstica, assinale a alternativa que contempla o achado característico na investigação por imagem.

(A) Sinal do duplo contorno à ultrassonografia de articulações metatarsofalângicas
(B) Erosões à tomografia computadorizada de articulações sacroilíacas
(C) Entesite à ressonância magnética de joelhos
(D) Sequestro ósseo à radiografia de tornozelos

49. Paciente feminina, de 32 anos, veio à consulta queixando-se de lombalgia há 6 meses, inicialmente intermitente e, nos últimos 3 meses, contínua e refratária a anti-inflamatórios, cefaleia, dor nas cinturas escapular e pélvica e nos membros superiores e inferiores, bem como episódios frequentes de diarreia. Fadiga e sonolência surgiram nas últimas semanas. Ao exame, a frequência cardíaca era de 88 bpm, e a pressão arterial, de 110/68mmHg; havia dor à palpação articular e periarticular nos cotovelos, punhos e joelhos, além de dor à palpação da musculatura para-espinhal e da periescapular e glútea. À investigação laboratorial, hemograma, transaminases, creatinina, colesterol total, HDL, LDL e PTH apresentaram resultados normais. Qual o diagnóstico mais provável?

(A) Hipotireoidismo
(B) Osteomalacia
(C) Espondiloartrite
(D) Fibromialgia

---

50. Assinale a assertiva correta a respeito da divulgação de imagens e informações de paciente nas redes sociais, tendo como base o Código de Ética Médica.

(A) É permitido realizar comentários sobre dados clínicos de paciente para outros pacientes desde que seja com intuito educativo, com consentimento por escrito do próprio paciente.
(B) É permitido exibir fotos de resultados de procedimentos desde que o paciente não possa ser identificado.
(C) É vedado divulgar imagens que tornem o paciente identificável em anúncios profissionais mesmo que se tenha obtido autorização para seu uso.
(D) É vedado exibir fotos de crianças em atendimento, constituindo exceção a essa regra a autorização dada por escrito por ambos os pais.

HOSPITAL DE CLÍNICAS
PORTO ALEGRE RS

fundmed
Pesquisa, Ensino e Inovação

HOSPITAL DE CLÍNICAS DE PORTO ALEGRE

PROCESSO SELETIVO PÚBLICO PARA RESIDÊNCIAS MÉDICAS/2023

ÁREA DE ATUAÇÃO

ENDOCRINOLOGIA PEDIÁTRICA

Nome: _____

Nº de Inscrição: | | | | | | |

Instruções

- Confira o material recebido (CARTÃO DE RESPOSTAS e CADERNO DE QUESTÕES); se houver falha, solicite a substituição ao fiscal da sala.
- Após conferir seus dados no CARTÃO DE RESPOSTAS (NOME, Nº de INSCRIÇÃO e PROGRAMA DE TREINAMENTO), assine no local indicado.
- Este caderno contém **20 questões** com quatro alternativas de resposta (**A**, **B**, **C** e **D**).
- Preencha o CARTÃO DE RESPOSTAS, único documento de correção, com bastante atenção, à caneta esferográfica, azul ou preta, ponta grossa, marcando uma única alternativa em cada questão.
- Verifique, no CARTÃO DE RESPOSTAS, as instruções para preenchimento. É vedada a substituição do cartão decorrente de erro cometido na marcação.
- Durante a realização da prova, estão vedados o empréstimo de materiais, a comunicação entre candidatos ou terceiros, a utilização de quaisquer dispositivos, como máquina calculadora e/ou similares, livros, anotações, réguas de cálculo, impressos ou qualquer outro material de consulta.
- A prova objetiva terá duração de até **3 horas**, incluído o tempo para preenchimento do CARTÃO DE RESPOSTAS.
- Ao final dos trabalhos, DEVOLVA ao fiscal da sala o CARTÃO DE RESPOSTAS, devidamente preenchido e assinado, podendo levar consigo seu caderno de questões.
- Os dois últimos candidatos de cada sala de prova deverão permanecer no recinto, a fim de acompanhar os fiscais até à Sala da Coordenação para o lacre dos envelopes, quando, então, poderão retirar-se do local, depois de concluído o procedimento.

DIREITOS AUTORAIS RESERVADOS. PROIBIDA A REPRODUÇÃO, AINDA QUE PARCIAL, SEM AUTORIZAÇÃO PRÉVIA.

01. Assinale a alternativa que preenche, correta e respectivamente, as lacunas do parágrafo abaixo.

A lipodistrofia generalizada associada à síndrome de Seip-Berardinelli se caracteriza por **.....** do tecido adiposo, resistência insulínica com níveis **.....** de insulina, níveis **.....** de triglicerídios, evoluindo com glicemia **.....** .

(A) diminuição – reduzidos – normais – aumentada
(B) diminuição – aumentados – aumentados – aumentada
(C) aumento – aumentados – normais – normal
(D) aumento – reduzidos – aumentados – normal

02. Paciente masculino, de 10 anos, foi trazido à consulta por baixa estatura. Submeteu-se a teste de estímulo do GH com clonidina no sentido de diagnosticar hipopituitarismo. Os picos de resposta do GH após o estímulo demonstraram os seguintes resultados: aos 60 minutos, GH de 6,2 ng/ml; aos 90 minutos, GH de 9,6 ng/ml; e após 120 minutos, GH de 12,5 ng/ml. Conforme o *Protocolo Clínico de Diretrizes Terapêuticas* (PCDT) sobre o Manejo do Hipopituitarismo, do Ministério da Saúde, assinale a assertiva correta.

(A) A resposta do GH ao estímulo da clonidina é normal, uma vez que os picos de resposta são > 5 ng/ml.
(B) A resposta é compatível com hipopituitarismo (deficiência de GH) uma vez que o pico de resposta do GH ao estímulo da clonidina é < 15 ng/ml.
(C) A resposta é anormal para pacientes masculinos, uma vez que o pico de resposta é < 20 ng/ml.
(D) O PCDT não recomenda critérios de pico do GH para o diagnóstico do hipopituitarismo.

03. Em qual das situações abaixo pode ser observado avanço ao raio X de idade óssea, avaliado pelos critérios de Greulich e Pyle?

(A) Hipopituitarismo
(B) Hipotireoidismo
(C) Hipertireoidismo
(D) Hipercortisolismo

04. Adolescente feminina, de 15 anos, consultou por atraso puberal. Ao exame clínico, foram observados desenvolvimento mamário inicial (M2), pelos pubianos em estágio IV e galactorreia à expressão bilateral. Constava, em seu histórico, 2 episódios de cólica renal com eliminação de cálculos urinários e 1 episódio recente de fraqueza intensa, taquicardia e sudorese generalizada em jejum. Com base no quadro, que diagnóstico, dentre os abaixo, deve ser **excluído** com prioridade?

(A) Estado de ansiedade relacionado com a não progressão puberal e galactorreia decorrente de manipulação mamária excessiva.
(B) Hiperprolactinemia decorrente de adenoma hipofisário associada a hiperparatireoidismo e hiperinsulinismo.
(C) Hipotireoidismo primário em decorrência do quadro de fraqueza e taquicardia.
(D) Síndrome dos ovários policísticos frequentemente associados a litíase renoureteral.

05. O diagnóstico de obesidade requer anamnese alimentar e exame físico completos. Assinale a assertiva correta sobre os índices antropométricos utilizados para a classificação de sobrepeso e obesidade.

(A) Em crianças com menos de 5 anos, o escore Z para IMC/Idade entre +1 e +2 indica eutrofia.
(B) Em crianças de até 5 anos, o diagnóstico de obesidade é definido quando o escore Z para IMC/Idade > +2.
(C) Em pacientes de 5-10 anos, o escore Z para IMC/Idade entre +1 e +2 sinaliza risco de sobrepeso.
(D) Em adolescentes de 10-20 anos, o escore Z para IMC/Idade entre +2 e +3 indica sobrepeso.

06. Assinale a assertiva correta sobre o tratamento da obesidade.

(A) A perda calórica resultante da prática de exercício físico é mais importante do que a decorrente de restrição calórica dietética.
(B) A recomendação para a realização de pequenas refeições de 3 em 3 horas está embasada em resultados de ensaios clínicos randomizados.
(C) A inclusão de café da manhã no plano alimentar não resultou em maior perda de peso segundo ensaios clínicos randomizados.
(D) O uso de medicamentos, como agonistas do GLP-1, deve ser reservado para pacientes com IMC > 30 kg/m^2, não devendo seu uso ultrapassar 6 meses.

07. Assinale a alternativa que preenche, correta e respectivamente, as lacunas do parágrafo abaixo.

As orientações para a introdução da alimentação complementar para uma criança saudável em aleitamento materno exclusivo estão contidas no *Guia Alimentar de Crianças Brasileiras Menores de Dois Anos*. Assim, esse tipo de alimentação deve ter início a partir dos **.....**, com alimentos *in natura* ou minimamente processados, **.....** .

(A) 4 meses – utilizando-se sal e açúcar em quantidades mínimas nas preparações
(B) 4 meses – não se utilizando sal nem açúcar nas preparações até os 2 anos
(C) 6 meses – utilizando-se sal e açúcar em quantidades mínimas nas preparações
(D) 6 meses – utilizando-se sal em quantidade mínima sem a adição de açúcar nas preparações até os 2 anos

08. Para o diagnóstico de deficiências nutricionais, utiliza-se o exame físico, por ser possível observar alterações clínicas. Assinale a alternativa que descreve corretamente a associação dos sinais e sintomas com o distúrbio nutricional correspondente.

(A) Deformidades ósseas, alargamento das epífeses e fraturas patológicas podem aparecer em pacientes com o déficit de vitamina D.
(B) Marasmo ocorre mais frequentemente em crianças com mais de 2 anos, sendo uma das caraterísticas o desaparecimento da bola de Bichat.
(C) Nictalopia (cegueira noturna) é frequente em pacientes com insuficiência de vitamina B12.
(D) Anemia megaloblástica, transtornos psiquiátricos, neuropatias desmielinizantes central e periférica estão presentes em pacientes com deficiência de vitamina B1.

09. Assinale a assertiva correta sobre carcinomas adrenais em crianças.

(A) Podem ser associados a mutações do P53 e a síndrome de Li-Fraumeni.
(B) Podem ser associados a mutações do receptor de estrógenos.
(C) Podem se manifestar com hipotensão postural e insuficiência adrenal.
(D) Em sua maioria, são secretores de estrógeno, levando a puberdade precoce periférica.

---

10. Em paciente com obesidade, fraqueza muscular e hirsutismo, suspeita-se de síndrome de Cushing. Para triagem diagnóstica inicial, recomenda-se realizar

(A) ressonância magnética de sela túrcica.
(B) tomografia computadorizada de adrenais com contraste.
(C) dosagem de ACTH sérico.
(D) dosagem de cortisol matinal após 1 mg de dexametasona administrado às 23 horas da noite anterior.

---

11. Paciente de 30 anos, normotenso, submeteu-se a tomografia computadorizada abdominal sem contraste para investigar suspeita de cálculo renal. Informou não fazer uso de nenhum medicamento. Ao raio X, observou-se a presença incidental de um nódulo na adrenal direita, com 3 cm de diâmetro e com 30 unidades Hounsfield (HU). Com base no quadro, assinale a assertiva correta.

(A) Como o paciente é normotenso, não está indicado investigar feocromocitoma.
(B) Está indicado acompanhamento clínico do paciente, além da repetição da tomografia computadorizada em 12 meses.
(C) Deve ser avaliado laboratorialmente hipercortisolismo.
(D) Deve ser realizada punção aspirativa do nódulo adrenal.

---

12. Paciente com hipotireoidismo primário, em uso de reposição de tiroxina e com níveis de TSH normal, desenvolveu anemia ferropriva, tendo sido prescrita reposição de sulfato ferroso 3 vezes/dia. Após 4 meses, os níveis de TSH se elevaram significativamente (TSH de 27 mUI/l; valor de referência: 0,9-5,4 mUI/l). Qual a causa mais provável dessa situação?

(A) Diminuição da absorção intestinal de tiroxina decorrente da interferência do sulfato ferroso.
(B) Captação de ferro pela tireoide, interferindo na captação do iodo.
(C) Interferência do sulfato ferroso no ensaio de medida do TSH.
(D) Aumento do consumo periférico dos hormônios da tireoide em decorrência da correção da anemia.

13. Adolescente de 13 anos, em uso regular de anticoncepcional oral combinado há 1 ano, veio à consulta para avaliação de sua situação hormonal, sem queixas clínicas, sem ganho ou perda de peso. O resultado de T4 total foi de 15 μg/dl (valor de referência: 5 - 12 μg/dl). Qual a hipótese diagnóstica mais provável?

(A) Hipertireoidismo
(B) Hipotireoidismo
(C) Hipertebegenemia decorrente do efeito estrogênico da pílula anticoncepcional
(D) Deficiência de iodo na dieta

---

14. A punção de um nódulo de tireoide de 2,5 cm **não** está indicada se o paciente apresentar

(A) TSH normal e ultrassonografia mostrando nódulo hipossônico, mais alto do que largo e com macrocalcificações.
(B) TSH normal e ultrassonografia mostrando nódulo sólido, hipossônico e com bordas irregulares.
(C) TSH suprimido e cintilografia revelando nódulo hipocaptante e ultrassonografia mostrando nódulo sólido e hipossônico.
(D) TSH suprimido e cintilografia revelando nódulo hipercaptante.

---

15. Em pacientes com hipoglicemia hiperinsulinêmica, que achado, dentre os abaixo, é característico?

(A) Perda de peso progressiva
(B) Ausência de cetose ou cetonúria em jejum
(C) Hepatoesplenomegalia
(D) Níveis indetectáveis de peptídio C

---

16. Paciente de 60 anos, com diabetes melito tipo 2, neuropatia e vasculopatia periférica, foi hospitalizado para tratamento de pé diabético infectado. Fazia uso de metformina e glibenclamida, mas, durante a internação, o tratamento foi alterado para insulina em esquema basal e bolo (NPH e regular). Apresentou boa evolução clínica do ponto de vista da infecção e do controle da hiperglicemia, com glicemias capilares no alvo (entre 140-180 mg/dl). Em uma das medidas, às 22 horas, a glicemia capilar foi de 280 mg/dl, razão pela qual a enfermagem solicitou avaliação do médico plantonista. O paciente não tinha queixas, e os sinais vitais estavam normais. Que conduta, dentre as abaixo, é a mais adequada?

(A) Solicitar gasometria, cetonemia e medida de osmolalidade plasmática para excluir síndrome hiperglicêmica aguda.
(B) Prescrever insulina regular (6 UI) por via subcutânea para ser aplicada imediatamente.
(C) Aumentar em 4 UI a dose da insulina NPH noturna.
(D) Tranquilizar a enfermagem e explicar que, como o paciente encontra-se assintomático, a glicemia das 22 horas não deve ser corrigida.

17. Paciente feminina, de 22 anos, com diabetes melito tipo 1 e hipotireoidismo em tratamento, veio à consulta para investigação de anemia ferropriva. Negou a ocorrência de diarreia, melena ou enterorragia. Já havia se submetido à avaliação ginecológica que excluiu perda menstrual excessiva. Com base nesses dados clínicos, qual o diagnóstico mais provável e quais os métodos diagnósticos aplicáveis?

(A) Doença celíaca – dosagem de antitransglutaminase IgA e de IgA total e endoscopia digestiva alta com biópsia de duodeno
(B) Síndrome do intestino irritável tipo misto – enterotomografia e colonoscopia
(C) Adenocarcinoma de cólon – dosagem de antígeno carcinoembriônico e colonoscopia
(D) Retocolite ulcerativa – dosagem de calprotectina fecal e enterorressonância magnética

---

18. Menino de 6 meses foi diagnosticado com fibrose cística no primeiro mês de vida após triagem neonatal indicativa da doença e confirmação por meio da identificação da mutação Delta F508 em ambos os alelos. O paciente vinha se desenvolvendo normalmente, com bom ganho ponderal e sem sintomas respiratórios. Na consulta de rotina, foi colhido material por *swab* da orofaringe, tendo sido identificada *Pseudomonas aeruginosa* multissensível. Que conduta, dentre as abaixo, é a mais adequada nesse momento?

(A) Não valorizar o resultado, pois o paciente está assintomático.
(B) Solicitar novo exame e tratar com ceftazidima caso a bactéria seja novamente identificada.
(C) Tratar com tobramicina inalada por 4 semanas, visando erradicar a bactéria.
(D) Tratar com vancomicina intravenosa por 14 dias, visando erradicar a bactéria.

---

19. Paciente de 22 anos foi internada na Unidade Psiquiátrica por emagrecimento de 15 kg nos últimos 10 meses. Relatou praticar atividade física regularmente, 5 vezes/semana, por cerca de 2 horas/dia. A única queixa espontânea era a de frio intenso. Além de amenorreia há 5 meses, negou outras comorbidades. Ao exame físico, apresentava IMC de 15,8 kg/m^2, cabelos finos e discreto lanugo. Assinale a assertiva correta sobre a condição nutricional dessa paciente.

(A) Complicações hepáticas são a principal causa de mortalidade, seguida de arritmias cardíacas.
(B) O maior risco de realimentação ocorre na 1ª e na 2ª semanas do início da terapia nutricional (oral, enteral ou parenteral).
(C) Hiperpotassemia pode levar a lesões musculares, rabdomiólise e aumento dos níveis de CPK.
(D) Aporte nutricional agressivo é o principal tratamento, seguido de reposições eletrolíticas, se necessário.

20. Assinale a assertiva correta a respeito da divulgação de imagens e informações de paciente nas redes sociais, tendo como base o Código de Ética Médica.

(A) É permitido realizar comentários sobre dados clínicos de paciente para outros pacientes desde que seja com intuito educativo, com consentimento por escrito do próprio paciente.
(B) É permitido exibir fotos de resultados de procedimentos desde que o paciente não possa ser identificado.
(C) É vedado divulgar imagens que tornem o paciente identificável em anúncios profissionais mesmo que se tenha obtido autorização para seu uso.
(D) É vedado exibir fotos de crianças em atendimento, constituindo exceção a essa regra a autorização dada por escrito por ambos os pais.

HOSPITAL DE CLÍNICAS
PORTO ALEGRE RS

fundmed
Pesquisa, Ensino e Inovação

HOSPITAL DE CLÍNICAS DE PORTO ALEGRE

PROCESSO SELETIVO PÚBLICO PARA RESIDÊNCIAS MÉDICAS/2023

ÁREA DE ATUAÇÃO

ENDOSCOPIA DIGESTIVA

Nome: _____

Nº de Inscrição: | | | | | | |

Instruções

- Confira o material recebido (CARTÃO DE RESPOSTAS e CADERNO DE QUESTÕES); se houver falha, solicite a substituição ao fiscal da sala.
- Após conferir seus dados no CARTÃO DE RESPOSTAS (NOME, Nº de INSCRIÇÃO e PROGRAMA DE TREINAMENTO), assine no local indicado.
- Este caderno contém **20 questões** com quatro alternativas de resposta (**A**, **B**, **C** e **D**).
- Preencha o CARTÃO DE RESPOSTAS, único documento de correção, com bastante atenção, à caneta esferográfica, azul ou preta, ponta grossa, marcando uma única alternativa em cada questão.
- Verifique, no CARTÃO DE RESPOSTAS, as instruções para preenchimento. É vedada a substituição do cartão decorrente de erro cometido na marcação.
- Durante a realização da prova, estão vedados o empréstimo de materiais, a comunicação entre candidatos ou terceiros, a utilização de quaisquer dispositivos, como máquina calculadora e/ou similares, livros, anotações, réguas de cálculo, impressos ou qualquer outro material de consulta.
- A prova objetiva terá duração de até **3 horas**, incluído o tempo para preenchimento do CARTÃO DE RESPOSTAS.
- Ao final dos trabalhos, DEVOLVA ao fiscal da sala o CARTÃO DE RESPOSTAS, devidamente preenchido e assinado, podendo levar consigo seu caderno de questões.
- Os dois últimos candidatos de cada sala de prova deverão permanecer no recinto, a fim de acompanhar os fiscais até à Sala da Coordenação para o lacre dos envelopes, quando, então, poderão retirar-se do local, depois de concluído o procedimento.

DIREITOS AUTORAIS RESERVADOS. PROIBIDA A REPRODUÇÃO, AINDA QUE PARCIAL, SEM AUTORIZAÇÃO PRÉVIA.

01. Paciente masculino, de 45 anos, com diagnóstico recente de síndrome da imunodeficiência humana adquirida (SIDA), trouxe à consulta resultados dos exames realizados: CD4 de 150 células/mm^3 e carga viral > 100.000 cópias/ml. Queixou-se de disfagia com cerca de 4 meses de evolução. Em pacientes com SIDA, a disfagia está relacionada com infecção oportunista causada por

(A) *Histoplasma capsulatum.*
(B) *Candida albicans.*
(C) herpes simples.
(D) citomegalovírus.

---

02. Paciente masculino, de 51 anos, tem sintomas sugestivos de dispepsia funcional, subtipo dismotilidade, segundo os critérios de Roma IV. Que exame, dentre os abaixo, deve ser considerado para investigação inicial?

(A) Cintilografia de esvaziamento gástrico
(B) Raio X contrastado de esôfago-estômago-duodeno (REED)
(C) Endoscopia digestiva alta
(D) Tomografia computadorizada de abdômen total

---

03. Paciente de 75 anos foi trazido à Emergência com queixa de hematoquezia iniciada há pelo menos 48 horas. Negou dor abdominal ou alteração do hábito intestinal e informou ter hipertensão arterial sistêmica e dislipidemia, pelo que faz uso crônico de atenolol e sinvastatina. Ao exame físico, apresentava-se em bom estado geral, com mucosas úmidas e descoradas, pressão arterial de 125/75 mmHg, temperatura axilar de 36,5º C e frequência cardíaca de 93 bpm. À palpação, o abdômen estava flácido e sem defesa. Exames iniciais mostraram hemoglobina de 9 g/dl, leucócitos de 6.500/mm^3 sem desvio à esquerda, plaquetas de 250.000/mm^3, INR de 1,1 e creatinina de 0,9 mg/dl. Qual a principal causa de sangramento digestivo baixo neste contexto clínico?

(A) Diverticulose
(B) Angiectasia
(C) Colite infecciosa
(D) Colite isquêmica

---

04. Assinale a alternativa que preenche, correta e respectivamente, as lacunas do parágrafo abaixo.

A colite pseudomembranosa é causada por **.....** e apresenta como achado endoscópico típico **.....**, podendo ser **.....** o tratamento de escolha.

(A) *Clostridioides difficile* – placas amarelas ou esbranquiçadas – vancomicina oral ou metronidazol
(B) *Clostridioides difficile* – úlceras rasas – vancomicina intravenosa ou metronidazol
(C) *Yersinia enterocolitica* – úlceras rasas – vancomicina oral ou ciprofloxacino
(D) citomegalovírus – placas amarelas ou esbranquiçadas – ganciclovir ou valaciclovir

05. Paciente masculino, de 55 anos, veio à Emergência por dor epigástrica em faixa, com irradiação para o dorso, e icterícia, quadro com evolução de 48 horas. Relatou crises de dor recorrentes no hipocôndrio direito após se alimentar nos últimos 6 meses. Negou uso crônico de medicamentos. Ao exame físico, encontrava-se com fácies de dor, mucosas úmidas e coradas, frequência cardíaca de 102 bpm e pressão arterial de 100/60 mm/Hg. Exames laboratoriais mostraram hemoglobina de 15 g/dl, leucócitos de 13.500/mm^3 sem desvio à esquerda, creatinina de 1 mg/dl, amilase de 1.900 U/l, lipase de 780 U/l e proteína C reativa de 75 mg/l. Diante do provável diagnóstico de pancreatite aguda, assinale a alternativa que contempla as condutas mais adequadas.

(A) *Nihil per os* (*NPO*) – realização de tomografia computadorizada de abdômen com contraste – complementação de exames laboratoriais – hidratação venosa vigorosa
(B) *NPO* – complementação de exames laboratoriais – hidratação venosa vigorosa – administração de antibiótico intravenoso
(C) *NPO* – realização de ultrassonografia de abdômen superior – complementação de exames laboratoriais – hidratação venosa vigorosa
(D) Dieta por sonda nasoenteral passada por endoscopia digestiva alta, posicionada distalmente à papila de Water – realização de tomografia computadorizada de abdômen sem contraste – complementação de exames laboratoriais – hidratação venosa vigorosa

---

06. Paciente de 68 anos veio à consulta em razão de seu histórico familiar de adenocarcinoma de cólon (familiar de primeiro grau). Negou uso crônico de medicamentos. Submeteu-se a uma colonoscopia de *screening* que revelou lesão de espalhamento lateral, subtipo não granular pseudodeprimida, de 18 mm, localizada no ceco, a qual foi removida por técnica de mucosectomia. Em relação ao resultado do exame anatomopatológico da lesão removida, qual das alternativas abaixo constitui uma indicação formal de colectomia direita para o tratamento mais adequado da lesão?

(A) Adenocarcinoma intramucoso
(B) Ausência de invasão angiolinfática
(C) *Budding* tipo 0
(D) Carcinoma com invasão até > 1.500 micrômetros da submucosa

---

07. Para paciente masculino, de 45 anos, foi indicada realização de endoscopia digestiva alta devido a episódio de melena há cerca de 30 dias. Informou fazer uso crônico de captopril (25 mg, 3 vezes/dia) e de sinvastatina (20 mg, 1 vez/dia). Pesava cerca de 60 kg. Durante a sedação para a realização do procedimento, apresentou quadro de apneia e dessaturação importante. Os medicamentos utilizados foram midazolam (dose total de 3 mg) e fentanil (dose total de 100 μg). Qual das alternativas abaixo contém o medicamento de escolha e a respectiva dose para reversão dos efeitos do fentanil?

(A) Flumazenil (0,1 mg/ml): 5 ml intravenoso (IV) em bolo
(B) Naloxona (0,4 mg/ml): 0,1 mg IV em bolo
(C) Atracúrio (10 mg/ml): 1 ml IV em bolo
(D) Vasopressina (200 UI/10 ml): 5 ml IV em bolo

08. Paciente feminina, de 57 anos, com obesidade grau II (IMC de 37 kg/m^2), realizou endoscopia digestiva alta devido a queixa de pirose de início há pelo menos 5 anos e disfagia de início recente. À endoscopia, junto à linha Z, o endoscopista relatou o achado de erosões com mais de 5 mm, com confluência entre pregas, acometendo menos de 75% da circunferência do órgão; os demais aspectos do exame estavam normais. Com base nos achados endoscópicos, a esofagite péptica, segundo a classificação de Los Angeles, é

(A) grau A.
(B) grau B.
(C) grau C.
(D) grau D.

09. Paciente masculino, de 42 anos, submeteu-se a uma endoscopia digestiva alta devido a sintomas dispépticos que não melhoraram com o uso de omeprazol por 2 meses. À endoscopia, foi visualizado, na grande curvatura do corpo gástrico, um abaulamento recoberto por mucosa normal, sugestivo de lesão subepitelial, com cerca de 3 cm. A ecoendoscopia realizada mostrou lesão de 3,5 cm, com origem na 4ª camada da parede gástrica (muscular própria), de ecotextura heterogênea, mas predominantemente hipoecogênica, vascularizada e com áreas císticas de permeio. Com base nos achados e na localização da lesão, qual a principal hipótese diagnóstica?

(A) *GIST* (*gastrointestinal stromal tumor*)
(B) Lipoma
(C) Pâncreas ectópico
(D) Tumor carcinoide

10. Paciente feminina, de 60 anos, faz uso crônico de omeprazol para tratamento de refluxo gastroesofágico (20 mg, 2 vezes/dia) e de sertralina para tratamento de depressão (100 mg, 1 vez/dia). Realizou colonoscopia devido a queixas de diarreia crônica. Durante o procedimento, não foram visualizadas alterações na mucosa de íleo terminal, cólon e reto. Biópsias aleatórias dos cólons direito e esquerdo mostraram um infiltrado linfocitário intraepitelial e da lâmina própria. Qual o diagnóstico e qual o tratamento farmacológico de escolha?

(A) Doença de Crohn – azatioprina
(B) Linfoma – rituximabe
(C) Colite microscópica – budesonida
(D) Retocolite ulcerativa – mesalazina

11. Associe os métodos diagnósticos (coluna da esquerda) às respectivas situações clínicas (coluna da direita).

1 -	Manometria esofágica	( )	Doença do refluxo gastroesofágico
2 -	Ecoendoscopia	( )	Acalásia de esôfago
3 -	pHmetria esofágica de 24 horas	( )	Gastrite por refluxo alcalino
4 -	Endoscopia digestiva alta	( )	Leiomioma de esôfago

A sequência numérica correta, de cima para baixo, da coluna da direita, é

(A) 1 – 4 – 3 – 2
(B) 2 – 4 – 3 – 1
(C) 3 – 1 – 2 – 4
(D) 3 – 1 – 4 – 2

12. Paciente masculino, de 80 anos, ex-tabagista, com história de infarto do miocárdio, veio ao Ambulatório queixando-se de dor epigástrica, fraqueza, vômitos diários pós-alimentares e emagrecimento significativo. A endoscopia realizada mostrou lesão ulcerada no antro gástrico que impedia a passagem do endoscópio (AP: *adenocarcinoma pouco diferenciado do tipo intestinal)*. O estadiamento não indicou evidência de doença localmente avançada ou sistêmica. A hemoglobina era de 9 g/dl. A tentativa de passagem da sonda nasoenteral não obteve sucesso. Após 10 dias de nutrição parenteral, houve melhora do estado nutricional. Qual a conduta mais adequada a partir de agora?

(A) Jejunostomia alimentar seguida de quimioterapia neoadjuvante
(B) Gastrostomia descompressiva + jejunostomia alimentar
(C) Gastrectomia laparoscópica com linfadenectomia D2
(D) Gastrectomia por laparotomia com linfadenectomia D1

13. Paciente feminina, de 22 anos, com diabetes melito tipo 1 e hipotireoidismo em tratamento, veio à consulta para investigação de anemia ferropriva. Negou a ocorrência de diarreia, melena ou enterorragia. Já havia se submetido à avaliação ginecológica que excluiu perda menstrual excessiva. Com base nesses dados clínicos, qual o diagnóstico mais provável e quais os métodos diagnósticos aplicáveis?

(A) Doença celíaca – dosagem de antitransglutaminase IgA e de IgA total e endoscopia digestiva alta com biópsia de duodeno
(B) Síndrome do intestino irritável tipo misto – enterotomografia e colonoscopia
(C) Adenocarcinoma de cólon – dosagem de antígeno carcinoembriônico e colonoscopia
(D) Retocolite ulcerativa – dosagem de calprotectina fecal e enterorressonância magnética

14. Paciente masculino, de 28 anos, tabagista, com quadro de suboclusão intestinal por doença de Crohn estenosante em íleo terminal, consultou por ter apresentado perda de peso superior a 10% do peso habitual e dosagem de albumina sérica de 2,5 mg/dl. Informou ter feito uso recente de corticosteroide. As medidas terapêuticas mais adequadas são

(A) dieta enteral plena, *by-pass* intestinal e ileostomia protetora.
(B) nutrição parenteral total, ressecção do segmento acometido e ileostomia.
(C) nutrição parenteral total, ileostomia proximal e dilatação endoscópica.
(D) dieta oral sem resíduos, ressecção do segmento acometido e anastomose ileocolônica.

15. Paciente feminina, de 80 anos, tabagista, com demência leve, usuária crônica de anti-inflamatório não esteroidal por artrose do joelho, foi trazida à Emergência por dor abdominal difusa com início há 36 horas, sinais de irritação peritoneal, taquicardia, hipotensão, confusão mental e sinais de má perfusão periférica. Diante do quadro clínico de abdômen agudo perfurativo, qual a principal hipótese diagnóstica, abordagem cirúrgica e tratamento?

(A) Úlcera péptica perfurada – videolaparoscopia – ulcerorrafia com vagotomia troncular
(B) Úlcera péptica perfurada – laparotomia – ulcerorrafia
(C) Isquemia intestinal – videolaparoscopia – enterectomia
(D) Diverticulite aguda perfurada – laparotomia – colectomia com colostomia (sem anastomose)

16. Paciente feminina, de 60 anos, consultou por vir apresentando, há 1 mês, dor no hipocôndrio direito associada a icterícia obstrutiva e emagrecimento de 3 kg, sem outras comorbidades. A dosagem de CA 19-9 indicou 79 UI/l (normal até 37 UI/l). A tomografia computadorizada abdominal revelou lesão sólida e hipodensa na cabeça do pâncreas de 2,7 cm, com contato menor de 180º (1,5 cm de extensão) com a veia mesentérica superior. A conduta mais adequada é realizar

(A) ressonância magnética do abdômen superior com contraste para estadiamento.
(B) drenagem da via biliar por endoscopia.
(C) quimioterapia e radioterapia neoadjuvantes.
(D) duodenopancreatectomia com linfadenectomia.

17. Em relação às doenças da vesícula e vias biliares, associe os diagnósticos sindrômicos (coluna da esquerda) aos quadros clínicos (coluna da direita).

1 - Colecistolitíase
2 - Colecistite aguda
3 - Coledocolitíase + colangite bacteriana
4 - Colangite esclerosante primária
5 - Colangite biliar primária

( ) Paciente feminina com dor em padrão de cólica biliar, sem remissão, associada a febre e sinal de Murphy
( ) Paciente feminina com dor abdominal no quadrante superior direito, febre, icterícia e elevação dos níveis de aminotransferases
( ) Paciente masculino na 3ª ou na 4ª década de vida, com evolução insidiosa de dor abdominal superior, fadiga, prostração e prurido

A sequência numérica correta, de cima para baixo, da coluna da direita, é

(A) 2 – 1 – 3
(B) 2 – 3 – 4
(C) 4 – 1 – 3
(D) 4 – 3 – 5

18. Assinale a alternativa que preenche, correta e respectivamente, as lacunas do parágrafo abaixo.

Paciente de 62 anos, portador de cirrose por hepatite C e álcool, foi internado devido a hematêmese e melena. Ao exame físico, apresentava-se letárgico, orientado, sem *flapping*, com pressão arterial de 90/56 mmHg e frequência cardíaca de 110 bpm; ao exame abdominal, foram constatadas ascite não tensa, esplenomegalia e circulação colateral. Os exames laboratoriais iniciais demonstraram hemoglobina de 8,7 g/dl, plaquetas de 47.000/mm^3 e INR de 2,1. O manejo deve incluir reposição volêmica e considerar transfusão de hemácias para manter o valor de hemoglobina **.....** . Antibiótico deve ser utilizado **.....** . Considerando os achados sugestivos de hipertensão portal, o tratamento específico para o sangramento digestivo por varizes esofágicas é **.....** .

(A) acima de 10 g/dl – profilaticamente para reduzir ressangramento e mortalidade – vasoconstritor, como terlipressina, associado ao tratamento endoscópico com ligadura elástica de varizes esofágicas
(B) acima de 9 g/l – profilaticamente para prevenir infecções bacterianas, porém não tem benefício na mortalidade – vasodilatador esplâncnico associado ao tratamento endoscópico com ligadura elástica de varizes esofágicas
(C) entre 9 e 10 g/dl – apenas se houver infecção documentada – vasoconstritor, como octreotida, associado ao tratamento endoscópico com injeção de adrenalina nas varizes esofágicas
(D) próximo de 8 g/dl – profilaticamente para reduzir ressangramento e mortalidade – vasoconstritor, como terlipressina, associado ao tratamento endoscópico com ligadura elástica de varizes esofágicas

19. A avaliação crítica dos resultados de publicações médicas é fortemente recomendada na formação do médico, principalmente quanto ao uso de novas tecnologias cujo nível de evidência científica é baixo e carece de comprovação. Assinale a assertiva correta sobre a análise da intenção de tratar utilizada em estudos clínicos.

(A) É preferível à análise por protocolo em estudos observacionais.
(B) Preserva a randomização original dos ensaios clínicos.
(C) Aumenta a chance de erro tipo I.
(D) Reduz o tamanho da amostra.

20. Assinale a assertiva correta a respeito da divulgação de imagens e informações de paciente nas redes sociais, tendo como base o Código de Ética Médica.

(A) É permitido realizar comentários sobre dados clínicos de paciente para outros pacientes desde que seja com intuito educativo, com consentimento por escrito do próprio paciente.
(B) É permitido exibir fotos de resultados de procedimentos desde que o paciente não possa ser identificado.
(C) É vedado divulgar imagens que tornem o paciente identificável em anúncios profissionais mesmo que se tenha obtido autorização para seu uso.
(D) É vedado exibir fotos de crianças em atendimento, constituindo exceção a essa regra a autorização dada por escrito por ambos os pais.

HOSPITAL DE CLÍNICAS
PORTO ALEGRE RS

fundmed
Pesquisa, Ensino e Inovação

HOSPITAL DE CLÍNICAS DE PORTO ALEGRE

PROCESSO SELETIVO PÚBLICO PARA RESIDÊNCIAS MÉDICAS/2023

ÁREA DE ATUAÇÃO

ENDOSCOPIA RESPIRATÓRIA

Nome: _____

Nº de Inscrição: | | | | | | |

Instruções

- Confira o material recebido (CARTÃO DE RESPOSTAS e CADERNO DE QUESTÕES); se houver falha, solicite a substituição ao fiscal da sala.
- Após conferir seus dados no CARTÃO DE RESPOSTAS (NOME, Nº de INSCRIÇÃO e PROGRAMA DE TREINAMENTO), assine no local indicado.
- Este caderno contém **20 questões** com quatro alternativas de resposta (**A**, **B**, **C** e **D**).
- Preencha o CARTÃO DE RESPOSTAS, único documento de correção, com bastante atenção, à caneta esferográfica, azul ou preta, ponta grossa, marcando uma única alternativa em cada questão.
- Verifique, no CARTÃO DE RESPOSTAS, as instruções para preenchimento. É vedada a substituição do cartão decorrente de erro cometido na marcação.
- Durante a realização da prova, estão vedados o empréstimo de materiais, a comunicação entre candidatos ou terceiros, a utilização de quaisquer dispositivos, como máquina calculadora e/ou similares, livros, anotações, réguas de cálculo, impressos ou qualquer outro material de consulta.
- A prova objetiva terá duração de até **3 horas**, incluído o tempo para preenchimento do CARTÃO DE RESPOSTAS.
- Ao final dos trabalhos, DEVOLVA ao fiscal da sala o CARTÃO DE RESPOSTAS, devidamente preenchido e assinado, podendo levar consigo seu caderno de questões.
- Os dois últimos candidatos de cada sala de prova deverão permanecer no recinto, a fim de acompanhar os fiscais até à Sala da Coordenação para o lacre dos envelopes, quando, então, poderão retirar-se do local, depois de concluído o procedimento.

DIREITOS AUTORAIS RESERVADOS. PROIBIDA A REPRODUÇÃO, AINDA QUE PARCIAL, SEM AUTORIZAÇÃO PRÉVIA.

01. Assinale a assertiva correta sobre a técnica de retirada de acessos vasculares centrais.

(A) O posicionamento do paciente deve ser anti-Trendelenburg.
(B) A manobra de Valsalva deve ser evitada.
(C) O cateter deve ser removido na expiração.
(D) O orifício onde o cateter esteve instalado não deve ser comprimido com o objetivo de drenar um pouco de sangue e, assim, evitar embolia gasosa.

---

02. Assinale a assertiva correta sobre tórax instável após um trauma torácico.

(A) Ocorre mais comumente em trauma penetrante.
(B) Pode ser difícil de diagnosticar em pacientes que necessitem de ventilação mecânica imediata, porque o suporte ventilatório pode minimizar o movimento paradoxal da parede torácica.
(C) A instabilidade da parede torácica estabelece o diagnóstico, porém o movimento paradoxal ventilatório é incomum.
(D) Pela cinemática do trauma, normalmente as contusões pulmonares são menos expressivas do que as em fraturas de arcos costais com estabilidade torácica.

---

03. Paciente masculino, de 80 anos, tabagista, sem outras comorbidades, procurou o cirurgião torácico por apresentar uma opacidade espiculada de 3 cm no lobo pulmonar inferior esquerdo, vista ao raio X de tórax. Queixava-se apenas de tosse com escarro hemoptoico e dor torácica à esquerda, com início há 2 meses. Foram solicitadas tomografia computadorizada (TC) de tórax com contraste, *PET*/*CT* oncológica, espirometria e difusão pulmonar. A TC revelou, além de 1 nódulo sólido espiculado de 3 cm no lobo pulmonar inferior esquerdo em segmento lateral e em contato com a parede torácica, 1 linfonodo de 1 cm de diâmetro paratraqueal à direita e outros 2 linfonodos de 1 cm de diâmetro cada um na região subcarinal. A *PET*/*CT* mostrou captação aumentada (SUV de 10) da ^{18}F-fluorodeoxiglicose no nódulo e no linfonodo paratraqueal direito (SUV de 7). A punção transtorácica guiada por TC do nódulo comprovou um adenocarcinoma primário de pulmão. Exames adicionais indicaram função pulmonar normal. Que conduta, dentre as abaixo, é a mais adequada para seguimento do caso?

(A) Lobectomia pulmonar
(B) Mediastinoscopia
(C) Quimioterapia
(D) Fibrobroncoscopia

04. Paciente masculino, de 17 anos, veio à consulta queixando-se de dispneia, tosse seca, dor torácica anterior e perda de 10 kg em 3 meses. A tomografia computadorizada de tórax revelou uma lesão sólida, de 5,5 x 3,7 x 4,7 cm em topografia do mediastino anterior, sem realce pelo contraste e sem invasão de estruturas vasculares. O hemograma indicou discreta anemia. A alfafetoproteína estava com valor 3 vezes acima do normal, e o CEA, 2 vezes acima do limite superior da normalidade. Com base nesse quadro clínico, qual a principal hipótese diagnóstica?

(A) Tumor não seminomatoso de mediastino
(B) Linfoma de mediastino
(C) Seminoma de mediastino
(D) Granuloma tuberculoide

---

05. Assinale a assertiva correta sobre raio X, principal método diagnóstico e de rastreamento em cirurgia torácica.

(A) O volume mínimo de derrame pleural que pode ser identificado em um raio X realizado em decúbito lateral é de cerca de 200 ml.
(B) Raio X em posição supina não oferece prejuízos à avaliação das estruturas mediastinais.
(C) A incidência lateral auxilia na visualização de lesões pulmonares anteromediais.
(D) Raio X em expiração profunda contribui para a avaliação de obstrução brônquica, havendo desvio do mediastino para o lado obstruído.

---

06. Pacientes com enfisema pulmonar em estágio avançado apresentam sofrimento intenso com prejuízo das atividades básicas e redução da qualidade de vida; para esses casos, transplante pulmonar é a terapia consolidada (embora o número de doadores seja insuficiente). A hiperinsuflação pulmonar, presente nesses pacientes, pode comprometer a ventilação adequada e prejudicar a troca gasosa; para casos selecionados, a cirurgia redutora de volume pulmonar (CRVP) é capaz de trazer benefício. Em relação à CRVP, assinale a assertiva correta.

(A) Pacientes com enfisema pulmonar homogêneo, volume expiratório forçado no 1º segundo (VEF_1) < 15% do previsto, difusão pulmonar de monóxido de carbono (DLCO) < 20% do previsto e pressão sistólica da artéria pulmonar (PSAP) > 45 mmHg têm indicação clássica para CRVP.
(B) Rotineiramente é recomendável que a drenagem pleural pós-operatória seja conectada a um sistema de aspiração com pressão negativa; o objetivo dessa conduta é garantir a expansão pulmonar adequada, reduzindo o risco de complicações.
(C) Grampeador linear utilizando pericárdio bovino para fortalecimento da área de sutura é inovação tecnológica, tornando bastante rara a presença de fístula aérea persistente no pós-operatório.
(D) Todos os pacientes se beneficiarão, em algum grau, de reabilitação pulmonar pré-operatória, mas, devido a comorbidades, distribuição da doença e reserva pulmonar inadequada, apenas um pequeno grupo será candidato à CRVP.

07. A manutenção da via aérea é um dos manejos mais importantes no paciente crítico ou no paciente agudamente doente. Assinale a assertiva correta sobre a via aérea cirúrgica.

(A) A cricotireoidostomia cirúrgica, por ser um procedimento simples e rápido, está sempre indicada para casos de insuficiência ventilatória.
(B) No procedimento cirúrgico da traqueostomia convencional, suturas de tração traqueais, incisão traqueal horizontal e remoção de porção traqueal para *flaps* são desnecessárias e podem levar a aumento de risco de estenose traqueal.
(C) A traqueostomia percutânea deve ser realizada apenas em bloco cirúrgico com auxílio de fibrobroncoscópio flexível.
(D) A traqueostomia precoce (< 10 dias de intubação orotraqueal) mostrou ser superior à traqueostomia tardia em relação à incidência de estenoses traqueais, pneumonias associadas à ventilação, tempo de desmame ventilatório e dose de fármacos bloqueadores neuromusculares, tornando-se prática rotineira em Centros de Tratamento Intensivo.

---

08. Para qual das malformações pulmonares congênitas abaixo o tratamento cirúrgico está sempre indicado?

(A) Para enfisema lobar congênito
(B) Para malformação de vias aéreas e pulmão com macrocistos
(C) Para sequestro pulmonar extralobar
(D) Para atresia brônquica distal

---

09. Todas as alternativas abaixo contemplam deformidades congênitas da parede torácica, **exceto** uma. Assinale-a.

(A) Distrofia torácica asfixiante
(B) *Pectus excavatum*
(C) *Pectus carinatum*
(D) *Pectus vertebratum*

---

10. Paciente de 68 anos, portador da combinação de fibrose e enfisema pulmonar, veio à consulta para investigação da suspeita de que a doença intersticial estivesse relacionada a pneumonite de hipersensibilidade. Foi indicada biópsia pulmonar broncoscópica por criobiópsia. O ecocardiograma com Doppler transtorácico realizado antes do procedimento demonstrou velocidade de regurgitação tricúspide de 3,7 m/s, permitindo estimar a pressão sistólica da artéria pulmonar (PSAP) em 60 mmHg. Com base no quadro, assinale a assertiva correta.

(A) Achado de PSAP de 60 mmHg confirma o diagnóstico de hipertensão pulmonar.
(B) Pneumopatia crônica é a provável etiologia da hipertensão pulmonar, classificando o paciente no grupo I (hipertensão arterial pulmonar).
(C) Presença de hipertensão pulmonar é contraindicação relativa para realização de biópsia por criobiópsia.
(D) Sildenafil pode ser utilizado, visando melhorar a hipertensão pulmonar.

11. Paciente masculino, de 70 anos, com doença pulmonar obstrutiva crônica, veio à consulta ambulatorial de rotina. Referiu a ocorrência de uma exacerbação nos últimos 12 meses, tendo sido necessária internação, e tosse crônica sem expectoração (MMRC 1). Com índice tabágico de 50 maços-ano, parara de fumar há 7 anos. A espirometria indicou capacidade vital forçada (CVF) de 70% do previsto, volume expiratório forçado no 1º segundo (VEF_1) de 54% do previsto e relação VEF_1/CVF de 0,6. Qual a classificação da gravidade espirométrica e o risco de exacerbações de acordo com o Consenso GOLD 2022 (*Global Initiative for Chronic Obstructive Lung Disease*)?

(A) GOLD 2B
(B) GOLD 2C
(C) GOLD 3A
(D) GOLD 3B

---

12. Na prática clínica, a escala de Fagerström é utilizada para avaliar o grau de dependência à nicotina de um indivíduo fumante. Assinale a alternativa que contempla a situação com a maior pontuação nessa escala.

(A) Fumar nos primeiros 5 minutos após acordar.
(B) Fumar mais frequentemente pela manhã.
(C) Fumar mesmo doente, quando precisa ficar acamado a maior parte do tempo.
(D) Achar difícil não fumar em lugares proibidos.

---

13. Paciente com doença pulmonar obstrutiva crônica (DPOC) e predomínio de enfisema pulmonar chegou atrasado ao Laboratório de Função Pulmonar para realização de teste de capacidade da difusão pulmonar de monóxido de carbono. Informou ter corrido nos últimos 5 minutos do trajeto e feito uso de 200 μg de salbutamol de resgate para alívio da dispneia. Como se encontrava clinicamente estável, realizou o teste, tendo apresentado resultado dentro dos limites da normalidade. Com base nas informações, qual a provável interpretação desse achado?

(A) O resultado é compatível com o diagnóstico de enfisema pulmonar que habitualmente não causa alteração na capacidade da difusão pulmonar.
(B) O uso de broncodilatador antes do teste aumenta a capacidade da difusão pulmonar em pacientes com DPOC, podendo falsamente normalizar o resultado.
(C) Exercício físico antes do teste pode aumentar a capacidade da difusão pulmonar e falsamente normalizar o resultado.
(D) O teste normalmente encontra-se alterado apenas nos pacientes em crise de dispneia.

14. Assinale a assertiva correta sobre o diagnóstico de doença pulmonar obstrutiva crônica por ocasião da primeira consulta de um paciente com mais de 40 anos.

(A) Radiografia de tórax não é útil para estabelecer o diagnóstico, mas é exame valioso para avaliar diagnósticos alternativos e presença de comorbidades significativas.
(B) A presença isolada de $VEF_1/CVF < 0,7$ após broncodilatador é suficiente para firmar o diagnóstico.
(C) A determinação dos volumes pulmonares estáticos por pletismografia corporal é indispensável para firmar o diagnóstico.
(D) Gasometria arterial é necessária para firmar o diagnóstico em pacientes com saturação arterial de oxigênio por oximetria de pulso < 92%.

15. Assinale a assertiva correta sobre o tratamento da tuberculose.

(A) No tratamento de gestantes, deve ser utilizado o esquema básico com rifampicina, izoniazida, pirazinamida e etambutol (RHZE).
(B) Corticosteroides jamais devem ser utilizados no tratamento da tuberculose, visto que a imunossupressão resultante pode ser prejudicial.
(C) O tratamento de pacientes com insuficiência renal com depuração de creatinina ≤ 30 ml/min ou em diálise não precisa ser modificado.
(D) O tratamento da tuberculose meningoencefálica deve ser realizado por 9 meses.

16. Assinale a assertiva correta sobre os critérios diagnósticos da aspergilose broncopulmonar alérgica.

(A) Doença pulmonar obstrutiva crônica é considerada uma condição predisponente.
(B) Presença de cavidades pulmonares nos exames de imagem é considerada critério diagnóstico.
(C) Contagem total de eosinófilos > 250 células/μl é considerada critério diagnóstico.
(D) Dosagem de IgE sérica > 1.000 UI/ml é considerada critério diagnóstico.

17. Assinale a alternativa que contém **contraindicações absolutas** ao transplante pulmonar.

(A) Diagnóstico de fibrose pulmonar idiopática com confirmação histológica de pneumonia intersticial usual (PIU) e diabetes melito insulinodependente.
(B) Osteoporose sem fraturas e colonização por *Aspergillus* sp.
(C) Tabagismo ativo e *status* funcional comprometido a ponto de limitar o potencial de reabilitação pós-transplante.
(D) Idade superior a 60 anos e colonização por *Pseudomonas aeruginosa*.

18. Paciente de 50 anos, não tabagista, com história de rinite alérgica sem uso de medicamentos, procurou a Emergência por tosse, dispneia aos esforços e *rash* cutâneo difuso, quadro iniciado 2 semanas após ter recebido a vacina de mRNA para o novo coronavírus. À admissão, o ecocardiograma transtorácico demonstrou fração de ejeção do ventrículo esquerdo de 43% com hipocinesia difusa das paredes septal e anterolateral e do segmento médio inferolateral. A pressão sistólica da artéria pulmonar foi estimada em 42 mmHg. O leucograma revelou eosinofilia, e a troponina I foi de 1.357 ng/l (< 14 ng/l). Qual o diagnóstico mais provável?

(A) Síndrome hipereosinofílica
(B) Aspergilose broncopulmonar alérgica
(C) Granulomatose eosinofílica com poliangiite
(D) Sarcoidose cardíaca

19. Que fármaco, dentre os abaixo, corresponde, juntamente com suporte ventilatório, à opção terapêutica mais adequada para paciente de 45 anos internado por pneumonia viral por covid-19 e hipoxemia?

(A) Oseltamivir
(B) Ivermectina
(C) Hidroxicloroquina
(D) Dexametasona

20. Qual a etiologia do achado clínico de pneumonias de repetição associado a achado tomográfico de bronquiectasias centrais, traqueobroncomegalia e dilatação de brônquios principais?

(A) Síndrome de Mounier-Kühn
(B) Discinesia ciliar
(C) Fibrose cística
(D) Aspergilose broncopulmonar alérgica

HOSPITAL DE CLÍNICAS
PORTO ALEGRE RS

fundmed
Pesquisa, Ensino e Inovação

HOSPITAL DE CLÍNICAS DE PORTO ALEGRE

PROCESSO SELETIVO PÚBLICO PARA RESIDÊNCIAS MÉDICAS/2023

ÁREA DE ATUAÇÃO

INFECTOLOGIA HOSPITALAR

Nome: _____

Nº de Inscrição: | | | | | | |

Instruções

- Confira o material recebido (CARTÃO DE RESPOSTAS e CADERNO DE QUESTÕES); se houver falha, solicite a substituição ao fiscal da sala.
- Após conferir seus dados no CARTÃO DE RESPOSTAS (NOME, Nº de INSCRIÇÃO e PROGRAMA DE TREINAMENTO), assine no local indicado.
- Este caderno contém **20 questões** com quatro alternativas de resposta (**A**, **B**, **C** e **D**).
- Preencha o CARTÃO DE RESPOSTAS, único documento de correção, com bastante atenção, à caneta esferográfica, azul ou preta, ponta grossa, marcando uma única alternativa em cada questão.
- Verifique, no CARTÃO DE RESPOSTAS, as instruções para preenchimento. É vedada a substituição do cartão decorrente de erro cometido na marcação.
- Durante a realização da prova, estão vedados o empréstimo de materiais, a comunicação entre candidatos ou terceiros, a utilização de quaisquer dispositivos, como máquina calculadora e/ou similares, livros, anotações, réguas de cálculo, impressos ou qualquer outro material de consulta.
- A prova objetiva terá duração de até **3 horas**, incluído o tempo para preenchimento do CARTÃO DE RESPOSTAS.
- Ao final dos trabalhos, DEVOLVA ao fiscal da sala o CARTÃO DE RESPOSTAS, devidamente preenchido e assinado, podendo levar consigo seu caderno de questões.
- Os dois últimos candidatos de cada sala de prova deverão permanecer no recinto, a fim de acompanhar os fiscais até à Sala da Coordenação para o lacre dos envelopes, quando, então, poderão retirar-se do local, depois de concluído o procedimento.

DIREITOS AUTORAIS RESERVADOS. PROIBIDA A REPRODUÇÃO, AINDA QUE PARCIAL, SEM AUTORIZAÇÃO PRÉVIA.

01. Após 50 dias da realização de transplante de medula óssea halogênico, paciente com doença do enxerto contra hospedeiro com acometimento da pele, em uso de glicocorticoide em alta dose, passou a apresentar febre. A tomografia computadorizada de tórax mostrou alguns nódulos pulmonares e focos de vidro fosco. A pesquisa do antígeno circulante galactomanana teve como resultado índice sérico de 0,8. Qual a patologia do paciente?

(A) Aspergilose possível
(B) Aspergilose provável
(C) Fusariose possível
(D) Fusariose provável

---

02. Paciente com HIV positivo, em tratamento irregular (CD4 de 76 células/mm^3), passou a apresentar tosse crônica e perda de peso. Investigação adicional com tomografia computadorizada de tórax mostrou nódulos centrolobulares tipo "árvore em brotamento". Análise do escarro revelou BAAR negativo. Qual a conduta mais adequada?

(A) Pela possibilidade de broncopneumonia bacteriana, prescrever amoxicilina-clavulanato e azitromicina por 14 dias.
(B) Pela possibilidade de broncopneumonia viral, otimizar tratamento antirretroviral.
(C) Pela possibilidade de micobacteriose, realizar fibrobroncoscopia com lavado broncoalveolar para diagnóstico.
(D) Pesquisar *Pneumocystis jirovecii* e otimizar tratamento antirretroviral.

---

03. Assinale a assertiva **incorreta** sobre histoplasmose disseminada.

(A) A imunodifusão ou fixação de complemento mede anticorpos e tem sensibilidade limitada.
(B) A pesquisa do antígeno urinário tem boas sensibilidade e especificidade, mas disponibilidade limitada.
(C) Ao contrário da tuberculose, não há presença de granuloma à histopatologia.
(D) A cultura e o achado do fungo em colorações específicas são o padrão-ouro para o diagnóstico.

---

04. Paciente com infecção por bactéria Gram-positiva, em uso de vancomicina, apresentou nefrotoxicidade. Decidiu-se pela substituição do antibiótico por linezolida, tendo surgido uma erupção cutânea. Na possibilidade de se utilizar daptomicina como alternativa, em que sítio, dentre os abaixo, **não** poderia haver infecção?

(A) Pele
(B) Cateter endovascular
(C) Endocárdio
(D) Pulmão

---

05. Assinale a assertiva correta sobre candidemia.

(A) Em geral não é necessária a remoção de cateter venoso central de pacientes não neutropênicos.
(B) Azólicos são a escolha preferencial de tratamento inicial.
(C) O isolamento de *Candida* sp. em apenas uma amostra de hemocultura geralmente deve ser considerado como contaminação da coleta.
(D) *Candida krusei* geralmente é resistente a azólicos.

06. **Não** se inclui entre os fatores de risco para candidemia

(A) uso de cateter vesical de demora.
(B) nutrição parenteral total.
(C) cirurgia abdominal.
(D) uso de antibióticos de amplo espectro.

---

07. Assinale a assertiva correta sobre covid-19.

(A) Corticosteroides estão indicados para casos leves.
(B) Pacientes internados devem receber anticoagulação terapêutica devido à alta incidência de eventos trombóticos.
(C) Pacientes em uso de cateter de alto fluxo de oxigênio são candidatos a receber imunomoduladores (tocilizumabe, baracitinibe).
(D) Inibidores da enzima conversora da angiotensina devem ser suspensos durante um episódio de covid-19.

---

08. Assinale a alternativa em que os fármacos apresentam **contraindicação absoluta** para o uso concomitante com inibidores da protease do HIV.

(A) Sinvastatina e di-hidroergotamina
(B) Anlodipino e sinvastatina
(C) Budesonida e metformina
(D) Beclometasona e propranolol

---

09. Assinale a assertiva correta sobre as bactérias Gram-negativas produtoras de carbapenemases.

(A) KPC é uma serinocarbapenemase da classe C e é inibida por avibactam.
(B) *Stenotrophomonas maltophilia* apresenta resistência intrínseca a carbapenêmicos por produção de metalobetalactamase cromossomal.
(C) *Pseudomonas aeruginosa* frequentemente produz KPC.
(D) A resistência a carbapenêmicos é sempre secundária à produção de carbapenemases.

---

10. Assinale a assertiva correta sobre meningite criptocócica em paciente com HIV.

(A) Geralmente é causada por *Cryptococcus gatti*.
(B) O uso de formulações lipídicas de anfotericina apresenta maior potencial de nefrotoxicidade e de distúrbios hidroeletrolíticos quando comparado ao uso de anfotericina desoxicolato.
(C) A baixa contagem de leucócitos no líquor é associada a mau prognóstico.
(D) Equinocandinas são altamente fungicidas neste contexto.

---

11. Paciente masculino, de 44 anos, em internação hospitalar, apresentou infecção de corrente sanguínea por *Enterobacter cloacae* sensível a todos os antibióticos testados, com concentração inibitória mínima (MIC) de cefepima de 2 μg/ml. Qual a melhor opção terapêutica?

(A) Ceftazidima
(B) Ceftriaxona
(C) Cefepima
(D) Piperacilina-tazobactam

12. Paciente feminina, de 60 anos, internada no Centro de Tratamento Intensivo em ventilação mecânica invasiva, apresentou pneumonia por *Stenotrophomonas maltophilia* resistente a sulfametoxazol-trimetropima e levofloxacino. Qual a melhor opção terapêutica?

(A) Ceftazidima
(B) Ceftazidima-avibactam + aztreonam (administração simultânea)
(C) Ceftazidima-avibactam
(D) Sulfametoxazol-trimetropima + levofloxacino (administração simultânea)

13. Os resultados dos exames de escarro de um paciente com suspeita de tuberculose pulmonar encontram-se reproduzidos abaixo.

– Baciloscopia: positivo, ++
– Teste rápido molecular para *Mycobacterium tuberculosis*: não detectado
– Cultura de micobactéria: em andamento

Assinale a alternativa que contempla a interpretação mais adequada.

(A) Tuberculose pulmonar está confirmada pela baciloscopia de escarro positiva.
(B) Há possibilidade de micobactéria não tuberculosa (MNT).
(C) É necessário prosseguir a investigação com lavado broncoalveolar.
(D) Teste rápido molecular negativo descarta a possibilidade de tuberculose neste contexto.

14. Assinale a assertiva correta sobre os métodos laboratoriais para avaliação de carbapenemases.

(A) O método de inativação de carbapenêmico é um teste rápido, com resultado em 2 horas.
(B) Os testes de disco combinado podem não detectar adequadamente a coprodução de KPC e NDM.
(C) Os testes colorimétricos não podem ser realizados em culturas de vigilância.
(D) Os testes de fluxo lateral são trabalhosos e necessitam de treinamento para sua realização adequada.

15. Paciente internado devido à covid grave, em ventilação mecânica com parâmetros ventilatórios moderados, passou a apresentar febre, leucocitose e aumento dos valores de proteína C reativa, além de secreção respiratória purulenta e piora das consolidações pulmonares. Vasopressor foi prescrito em dose ascendente. Houve perda progressiva da função renal. Aspirado traqueal revelou crescimento de *Klebsiella pneumoniae* resistente a meropenem e a todos os betalactâmicos e sensível a amicacina. Teste fenotípico rápido mostrou que o micro-organismo era produtor de NDM. Estava sendo aguardado o resultado do teste de sensibilidade para polimixina. Com base nesse quadro, assinale a assertiva correta.

(A) Polimixina B, se sensível, em associação a outro antimicrobiano sensível é a opção terapêutica mais adequada.
(B) Ceftazidima-avibactam é a associação de escolha, independentemente do mecanismo de resistência.
(C) Meropenem em dose elevada e em infusão estendida em monoterapia constitui alternativa para o paciente.
(D) Amicacina, na dose de 7,5 mg/kg, a cada 12 horas, é a posologia recomendada para o tratamento de infecções graves por micro-organismos multirresistentes.

16. Menino de 8 anos foi trazido à consulta por lesão na mão direita de difícil cicatrização, decorrente de queda sofrida há 3 semanas. Não apresentava sintomas sistêmicos. A mãe informou que residiam em região urbana, sem contato com aves ou morcegos, e que a criança brincava frequentemente no quintal da casa. Ao exame, a lesão tinha aspecto de "framboesa", acompanhada de nódulos eritematosos e dolorosos no trajeto dos linfáticos no membro superior direito (lesão em rosário). Com base na história e nos achados do exame físico, o diagnóstico mais provável é

(A) esporotricose.
(B) criptococose.
(C) histoplasmose.
(D) paracoccidioidomicose.

17. Todas as alternativas abaixo contemplam fatores de mau prognóstico na criptococose, **exceto** uma. Assinale-a.

(A) Idade avançada
(B) Alteração do estado mental
(C) Aumento da pressão intracraniana
(D) Pleocitose no líquor

18. Paciente feminina, de 40 anos, veio à consulta por apresentar dor intensa ao engolir, febre e piora do estado geral. Ao exame, foram constatadas hiperemia importante e úlcera com necrose no palato duro, medindo cerca de 3 cm. Tinha história de diabetes melito e de covid-19 recente. A biópsia da lesão revelou hifas largas e não septadas invadindo o tecido. A cultura da lesão foi negativa. Considerando o diagnóstico mais provável, qual a opção mais adequada para o tratamento?

(A) Voriconazol
(B) Fluconazol
(C) Anfotericina B lipossomal
(D) Anidulafungina

19. Assinale a assertiva correta sobre a vancomicina.

(A) É um antibiótico de farmacocinética-farmacodinâmica tempo-dependente.
(B) É o antimicrobiano mais potente contra *Staphylococcus aureus.*
(C) Níveis séricos de vale > 30 mg/l requerem a interrupção imediata da próxima dose.
(D) Em pacientes não dialíticos, a aferição do nível sérico somente está indicada se associada a uso de *software* farmacocinético.

20. Todas as bactérias abaixo possuem alta frequência de resistência a polimixinas ou são intrinsecamente resistentes, **exceto** uma. Assinale-a.

(A) *Klebsiella aerogenes*
(B) *Proteus vulgaris*
(C) *Morganella morganii*
(D) *Serratia marcescens*

HOSPITAL DE CLÍNICAS DE PORTO ALEGRE

PROCESSO SELETIVO PÚBLICO PARA RESIDÊNCIAS MÉDICAS/2023

ESPECIALIDADE MÉDICA

MASTOLOGIA

Nome: _____

Nº de Inscrição: | | | | | | |

Instruções

- Confira o material recebido (CARTÃO DE RESPOSTAS e CADERNO DE QUESTÕES); se houver falha, solicite a substituição ao fiscal da sala.
- Após conferir seus dados no CARTÃO DE RESPOSTAS (NOME, Nº de INSCRIÇÃO e PROGRAMA DE TREINAMENTO), assine no local indicado.
- Este caderno contém **20 questões** com quatro alternativas de resposta (**A**, **B**, **C** e **D**).
- Preencha o CARTÃO DE RESPOSTAS, único documento de correção, com bastante atenção, à caneta esferográfica, azul ou preta, ponta grossa, marcando uma única alternativa em cada questão.
- Verifique, no CARTÃO DE RESPOSTAS, as instruções para preenchimento. É vedada a substituição do cartão decorrente de erro cometido na marcação.
- Durante a realização da prova, estão vedados o empréstimo de materiais, a comunicação entre candidatos ou terceiros, a utilização de quaisquer dispositivos, como máquina calculadora e/ou similares, livros, anotações, réguas de cálculo, impressos ou qualquer outro material de consulta.
- A prova objetiva terá duração de até **3 horas**, incluído o tempo para preenchimento do CARTÃO DE RESPOSTAS.
- Ao final dos trabalhos, DEVOLVA ao fiscal da sala o CARTÃO DE RESPOSTAS, devidamente preenchido e assinado, podendo levar consigo seu caderno de questões.
- Os dois últimos candidatos de cada sala de prova deverão permanecer no recinto, a fim de acompanhar os fiscais até à Sala da Coordenação para o lacre dos envelopes, quando, então, poderão retirar-se do local, depois de concluído o procedimento.

DIREITOS AUTORAIS RESERVADOS. PROIBIDA A REPRODUÇÃO, AINDA QUE PARCIAL, SEM AUTORIZAÇÃO PRÉVIA.

01. Paciente de 45 anos, com pólipo endometrial de 2 cm, será submetida a polipectomia endoscópica monopolar. Que meio de distensão endometrial, dentre os abaixo, deverá ser utilizado?

(A) Solução salina
(B) Ringer lactato
(C) CO_2
(D) Glicina

---

02. Paciente de 30 anos, com história de parto vaginal há 6 meses, veio à consulta queixando-se de dor na região suprapúbica, acompanhada de dor bilateral nas nádegas, e de rigidez lombar que piorava ao movimento. Qual a causa mais provável do quadro?

(A) Sacroileíte
(B) Bursite trocantérica
(C) Anexite
(D) Coccidinia

---

03. Paciente feminina, de 63 anos, procurou a Emergência por quadro de dor lombar de forte intensidade, iniciada há 2 dias, com piora progressiva, evoluindo para parestesias nos membros inferiores. Informou ter 1 nódulo na mama esquerda, que vinha crescendo há mais de 2 anos sem investigação, e 1 nódulo na axila esquerda, surgido há 3 meses. Ao exame físico, encontrava-se em regular estado geral, com mucosas úmidas e coradas, fácies de dor e dificuldade de deambulação (pela dor lombar). As auscultas cardíaca e pulmonar não revelaram alterações, e o exame neurológico mostrou força preservada nos membros inferiores. Diante do quadro clínico, qual a conduta mais adequada?

(A) Fazer biópsia do nódulo da mama esquerda com urgência, pois, sem o diagnóstico de uma possível neoplasia maligna de mama, não há como definir os demais problemas e tratamentos para a paciente.
(B) Prescrever corticosteroide sistêmico e analgésico e encaminhar a paciente para investigação adicional em serviço especializado da instituição.
(C) Tratar a dor da paciente e solicitar tomografia computadorizada ou ressonância magnética da coluna lombossacra para diagnóstico de possível compressão medular, uma vez que há urgência em iniciar o tratamento caso seja esse o problema (possivelmente causado por metástase óssea).
(D) Iniciar tratamento empírico para uma provável neoplasia metastática de mama, enquanto são solicitados exames de estadiamento e biópsia.

---

04. Assinale a assertiva correta sobre a técnica de retirada de acessos vasculares centrais.

(A) O posicionamento do paciente deve ser anti-Trendelenburg.
(B) A manobra de Valsalva deve ser evitada.
(C) O cateter deve ser removido na expiração.
(D) O orifício onde o cateter esteve instalado não deve ser comprimido com o objetivo de drenar um pouco de sangue e, assim, evitar embolia gasosa.

05. Assinale a assertiva correta sobre a cicatrização de feridas.

(A) Isquemia tecidual local e neuropatia podem prejudicar a quimiotaxia durante a fase inflamatória, retardando a cicatrização.
(B) Radioterapia prejudica a cicatrização, enquanto edema é fator promotor uma vez que possibilita melhor difusão capilar.
(C) Infecção prejudica a cicatrização, enquanto terapia imunossupressora é fator promotor devido à sua ação no endotélio.
(D) Diabetes melito reduz a função de macrófagos e a produção de colágeno, enquanto obesidade por si só não prejudica a cicatrização.

---

06. Assinale a assertiva correta sobre ressonância magnética (RM) mamária.

(A) RM é o método de escolha para investigação de derrame papilar suspeito.
(B) Pode ocorrer depósito de gadolínio em tecidos corporais, especialmente nos núcleos da base.
(C) Em pacientes pré-menopáusicas, o melhor período para realização desse exame é entre o 16º e o 20º dias do ciclo.
(D) O valor preditivo positivo é alto.

---

07. Paciente submeteu-se a setorectomia com biópsia de linfonodo sentinela. O diagnóstico patológico foi ypT1ypN0 após quimioterapia neoadjuvante. O diagnóstico inicial havia indicado um carcinoma ductal invasor grau 3 à imuno-histoquímica, com expressão para receptores hormonais, HER2 positivo e Ki-67 de 10%. Ao exame físico pré-quimioterapia, apresentava tumor de 3 cm no quadrante superolateral da mama direita e linfonodos fusionados na axila. Com base nessas informações, qual a classificação tumoral e qual o estadiamento clínico?

(A) Luminal A - T2N2 (ECIIA)
(B) Luminal A - T3N2 (ECIIIA)
(C) Luminal B - T2N2 (ECIIA)
(D) Luminal B - T2N2 (ECIIIA)

---

08. Para avaliação quantitativa de risco para o desenvolvimento de câncer de mama, são empregados questionários, tais como o de Gail, o mais conhecido. Assinale a alternativa que contempla algumas variáveis utilizadas por esse modelo.

(A) Menopausa, idade e índice de massa corporal (IMC)
(B) Idade atual, idade do primeiro parto e história de biópsias de mama
(C) Neoplasia lobular, história familiar de câncer de mama em parente de 2º grau e IMC
(D) Menarca, história familiar de câncer de mama em parente de 1º grau, menopausa e IMC

09. Paciente masculino, de 17 anos, veio à consulta queixando-se de aumento bilateral das mamas, iniciado ao redor dos 13 anos. Ao exame físico, visualizou-se aumento bilateral do volume mamário (imagem ao lado), sem alteração do complexo areolomamilar; à palpação, foram constatados nódulos retroareolares bilaterais fibroelásticos móveis. Negou patologias e uso de medicamentos. Que outros exames, além da mamografia, fazem parte da investigação da ginecomastia do paciente?

(A) Dosagens de LH e estradiol
(B) Dosagens de prolactina e FSH
(C) Ressonância magnética mamária e ultrassonografia testicular
(D) Ressonância magnética mamária e tomografia computadorizada cerebral

10. Paciente feminina, de 45 anos, veio à consulta por ter palpado 1 nódulo na mama esquerda há cerca de 1 mês. Realizou mamografia (imagem ao lado). Qual a categoria BI-RADS e qual a conduta mais indicada?

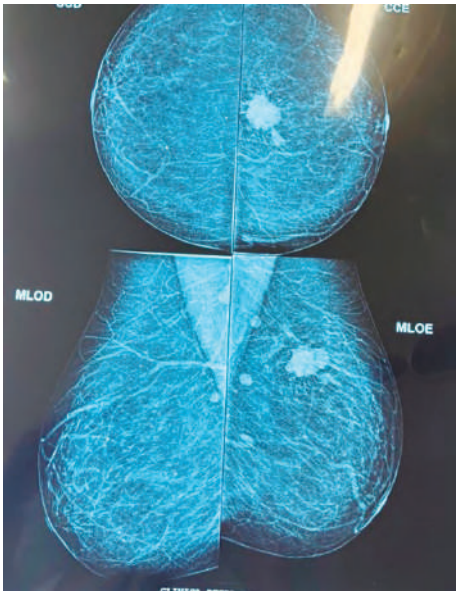

(A) BI-RADS 2 – Repetir o exame em 6 meses.
(B) BI-RADS 3 – Realizar biópsia com agulha grossa.
(C) BI-RADS 4 – Repetir o exame em 6 meses.
(D) BI-RADS 5 – Realizar biópsia com agulha grossa.

11. Primigesta de 17 anos, com 31 semanas de gestação, procurou a Emergência Obstétrica queixando-se de contrações. Informou ter realizado acompanhamento pré-natal inadequado. Trouxe ultrassonografia sem laudo, realizada no 2º trimestre (imagens fetais reproduzidas abaixo). Ao exame físico, a paciente apresentava sinais vitais normais, 3 contrações em 10 minutos, colo médio, 70% apagado, com dilatação de 4 cm e bolsa íntegra; o feto encontrava-se em apresentação cefálica, com batimentos cardiofetais de 140 bpm.

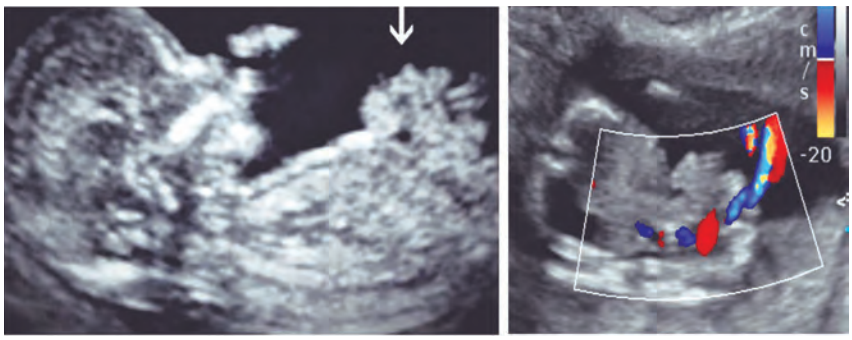

Considerando os diagnósticos fetal e materno corretos, que conduta, dentre as abaixo, é a mais adequada?

(A) Liberar a paciente para o domicílio após 1 hora de observação (desde que sem aumento da dilatação), com prescrição de progesterona por via vaginal, e orientar para que retorne se houver aumento das contrações ou diminuição da movimentação fetal.
(B) Internar a paciente e administrar tocolítico e corticosteroide se os resultados dos exames laboratoriais e a avaliação de bem-estar fetal estiverem normais; se o trabalho de parto evoluir, administrar sulfato de magnésio. A via de parto pode ser vaginal ou cesárea.
(C) Internar a paciente e realizar indução do trabalho de parto após 12 horas da administração de sulfato de magnésio e se os resultados dos exames laboratoriais estiverem normais. A tocólise está contraindicada para este tipo de malformação fetal. A via de parto pode ser vaginal.
(D) Internar a paciente e realizar cesariana após 48 horas da administração de corticosteroide e 12 horas de sulfato de magnésio. A tocólise e o parto vaginal estão contraindicados para este tipo de malformação fetal.

12. Assinale a assertiva correta sobre métodos de avaliação da saúde fetal.

(A) Na gestação gemelar dicoriônica, o seguimento ultrassonográfico deve ser realizado a cada 2 semanas a partir da 16ª semana, devido à maior chance de ocorrência de complicações, tais como transfusão feto-fetal e sequência anemia-policitemia.
(B) Peso fetal estimado abaixo do percentil 10 para a idade gestacional associado a fluxo anormal à ultrassonografia com Doppler das artérias umbilicais é a melhor ferramenta para identificar restrição de crescimento fetal com alto potencial para efeitos adversos perinatais.
(C) Gestantes com diabetes melito em tratamento farmacológico devem realizar ultrassonografia com Doppler semanalmente a partir da 32ª semana, pois cardiotocografia e perfil biofísico fetal possuem alta taxa de falsos positivos.
(D) Avaliação do volume de líquido amniótico é um indicador da função placentária de curto prazo. O índice de líquido amniótico (ILA) é preferível ao método do maior bolsão vertical, pois este último pode levar a mais intervenções obstétricas sem impacto no desfecho perinatal.

13. Assinale a assertiva correta sobre assistência pré-natal.

(A) No exame físico da gestante, a ausculta dos batimentos cardiofetais pode ser feita a partir da 6ª semana de gestação com sonar Doppler.
(B) No 3º trimestre de gestação, o decúbito dorsal materno pode levar ao efeito Poseiro, que se caracteriza por bradicardia materna e taquicardia fetal.
(C) Toda gestante deve receber pelo menos 1 dose da vacina dTpa, mesmo que tenha recebido dTpa na gestação anterior e dT na gestação atual.
(D) A presença de anticorpos IgG para toxoplasmose com baixa avidez no 1º trimestre de gestação indica infecção antiga e exclui infecção aguda nos últimos 3 meses.

14. Para paciente de 24 anos, com cisto ovariano (sugestivo de ser benigno), foi indicada exérese por laparoscopia. Complicações na introdução do equipamento, embora raras, já foram relatadas. A lesão mais frequente ocorre no(a)

(A) intestino delgado.
(B) artéria ilíaca.
(C) aorta.
(D) bexiga.

15. Paciente com 27 semanas de gestação e história de cardiopatia isquêmica chegou à Emergência queixando-se de dor retroesternal de início agudo. Eletrocardiograma mostrou elevação do segmento ST e aumento dos níveis de troponina e creatinoquinase (CK), compatíveis com o diagnóstico de síndrome coronariana aguda. Durante a avaliação, a paciente evoluiu para parada cardiorrespiratória. Foram iniciadas manobras de reanimação e chamado o médico plantonista da Obstetrícia que chegou ao local cerca de 5 minutos após o início das manobras sem resposta. Com base no quadro, deve-se

(A) realizar imediatamente ultrassonografia materno-fetal com Doppler e encaminhar a paciente para a Unidade Coronariana se não houver onda A patológica.
(B) aguardar a recuperação da paciente e encaminhá-la para a Unidade Coronariana.
(C) instalar cardiotocografia e contraindicar o uso de desfibrilador; se a cardiotocografia indicar categoria 2 ou 3, realizar a cesariana.
(D) lateralizar o útero para a esquerda e iniciar imediatamente a cesariana com laparotomia mediana longitudinal infraumbilical.

16. Primigesta com 30 semanas de gestação foi encaminhada à Emergência Obstétrica por ter apresentado pressão arterial de 150/100 mmHg. A ultrassonografia obstétrica mostrou feto no percentil 8 de crescimento e aumento na resistência do fluxo na artéria umbilical. A avaliação laboratorial indicou relação proteinúria/creatininúria de 0,2, relação sFlt-1/PLGF de 300, plaquetas séricas de 150.000/mm^3, AST de 30 U/l e creatinina sérica de 0,8 mg/dl. Que diagnóstico, dentre os abaixo, é o mais provável?

(A) Hipertensão gestacional
(B) Hipertensão arterial crônica
(C) Eclâmpsia
(D) Pré-eclâmpsia

17. Paciente de 36 anos, com ciclos menstruais regulares e vida sexual ativa, veio à consulta queixando-se de leucorreia e prurido, quadro iniciado há 3 dias. Referiu apresentar tais sintomas todos os meses. Foi colhido material para exame a fresco, cuja lâmina encontra-se reproduzida abaixo. Com base no quadro, assinale a assertiva correta.

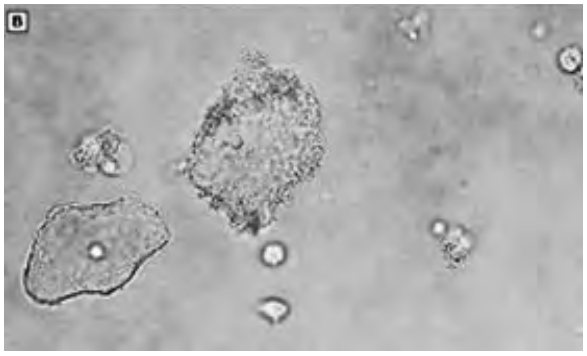

(A) O pH da vagina deve estar < 4.
(B) Os sintomas pioram no período pré-ovulatório.
(C) Os sintomas pioram após a relação sexual.
(D) Os sintomas costumam melhorar após a menstruação.

18. Paciente de 32 anos consultou por não menstruar há 5 meses após suspensão do anticoncepcional oral combinado. Informou vir apresentando acne desde então, não fazer uso de medicamentos e negou calorões e galactorreia. O IMC era de 24 kg/m^2. Os resultados dos exames hormonais estão reproduzidos abaixo.

Progesterona	**1 ng/ml**
Valor de referência	< 10 ng/ml na primeira fase do ciclo menstrual e na menopausa
	> 10 ng/ml após a ovulação

Testosterona total	**0,61 nmol/l**
Valor de referência	21 a 49 anos: 0,25- 2,75 nmol/l

FSH	**4,85 mUI/ml**
Valor de referência	Fase folicular: 2,5-10,2 mUI/ml
	Pico ovulatório: 3,4-33,4 mUI/ml
	Fase lútea: 1,5-9,1 mUI/ml
	Pós-menopausa: 23-116,3 mUI/ml

LH	**5,35 mUI/ml**
Valor de referência	Fase folicular: 1,9-12,5 mUI/ml
	Meio do ciclo: 8,7-76,3 mUI/ml
	Fase lútea: 0,5-16,9 mUI/ml
	Pós-menopausa: 15,9- 54 mUI/ml

Com base no quadro, que diagnóstico, dentre os propostos, é o mais provável?

(A) Síndrome dos ovários policísticos
(B) Insuficiência ovariana prematura
(C) Gestação
(D) Amenorreia pós-pílula

19. Qual dos defeitos anatômicos abaixo corresponde à classificação de POP-Q?

1.0	**1.0**	**0.0**	**4.0**	**1.0**	**10.0**	**1.0**	**1.0**	**-2.0**
Aa	Ba	C	gh	pb	tvl	Ap	Bp	D
(parede anterior)	(parede anterior)	(colo uterino)	(hiato genital)	(corpo perineal)	(comprimento vaginal total)	(parede posterior)	(parede posterior)	(fórnice posterior)

(A) (B) (C) (D)

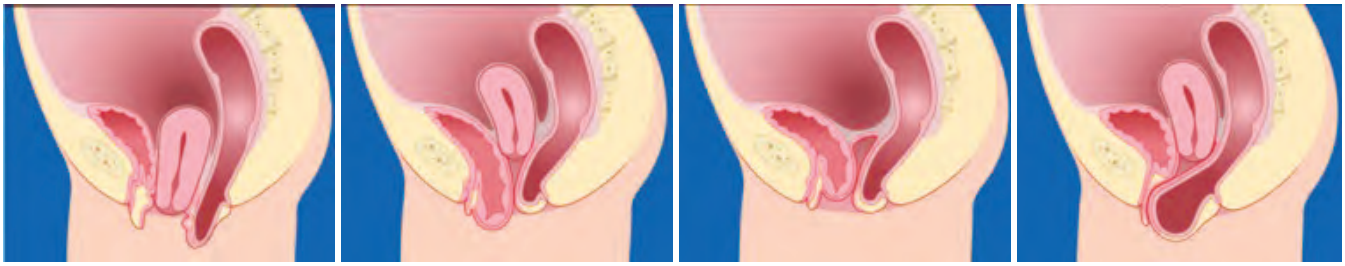

20. A figura abaixo apresenta resultados de duas pesquisas clínicas: estudo **A** e estudo **B,** que avaliaram a eficácia de um mesmo tratamento hipotético sobre o desfecho morte por covid-19. A linha pontilhada significa a estimativa-ponto, e a linha contínua, a nulidade.

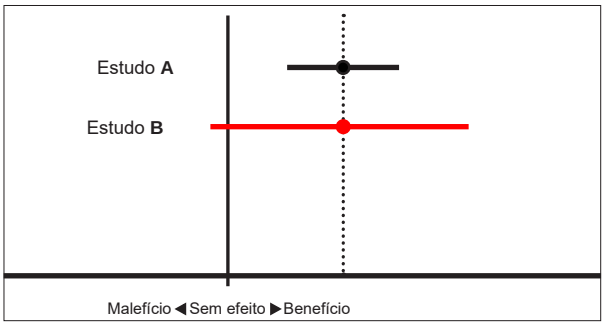

Com base na figura, é possível afirmar que

(A) o estudo **A** evidenciou que o tratamento pode piorar o desfecho principal.
(B) o estudo **B** descartou benefício do tratamento.
(C) o estudo **B** provavelmente tem menor tamanho amostral do que o estudo **A**.
(D) os estudos têm resultados divergentes.

HOSPITAL DE CLÍNICAS
PORTO ALEGRE RS

fundmed
Pesquisa, Ensino e Inovação

HOSPITAL DE CLÍNICAS DE PORTO ALEGRE

PROCESSO SELETIVO PÚBLICO PARA RESIDÊNCIAS MÉDICAS/2023

ÁREA DE ATUAÇÃO

MEDICINA DO SONO

Nome: _____

Nº de Inscrição: | | | | | | |

Instruções

- Confira o material recebido (CARTÃO DE RESPOSTAS e CADERNO DE QUESTÕES); se houver falha, solicite a substituição ao fiscal da sala.
- Após conferir seus dados no CARTÃO DE RESPOSTAS (NOME, Nº de INSCRIÇÃO e PROGRAMA DE TREINAMENTO), assine no local indicado.
- Este caderno contém **20 questões** com quatro alternativas de resposta (**A**, **B**, **C** e **D**).
- Preencha o CARTÃO DE RESPOSTAS, único documento de correção, com bastante atenção, à caneta esferográfica, azul ou preta, ponta grossa, marcando uma única alternativa em cada questão.
- Verifique, no CARTÃO DE RESPOSTAS, as instruções para preenchimento. É vedada a substituição do cartão decorrente de erro cometido na marcação.
- Durante a realização da prova, estão vedados o empréstimo de materiais, a comunicação entre candidatos ou terceiros, a utilização de quaisquer dispositivos, como máquina calculadora e/ou similares, livros, anotações, réguas de cálculo, impressos ou qualquer outro material de consulta.
- A prova objetiva terá duração de até **3 horas**, incluído o tempo para preenchimento do CARTÃO DE RESPOSTAS.
- Ao final dos trabalhos, DEVOLVA ao fiscal da sala o CARTÃO DE RESPOSTAS, devidamente preenchido e assinado, podendo levar consigo seu caderno de questões.
- Os dois últimos candidatos de cada sala de prova deverão permanecer no recinto, a fim de acompanhar os fiscais até à Sala da Coordenação para o lacre dos envelopes, quando, então, poderão retirar-se do local, depois de concluído o procedimento.

DIREITOS AUTORAIS RESERVADOS. PROIBIDA A REPRODUÇÃO, AINDA QUE PARCIAL, SEM AUTORIZAÇÃO PRÉVIA.

01. Paciente com doença pulmonar obstrutiva crônica (DPOC) e predomínio de enfisema pulmonar chegou atrasado ao Laboratório de Função Pulmonar para realização de teste de capacidade da difusão pulmonar de monóxido de carbono. Informou ter corrido nos últimos 5 minutos do trajeto e feito uso de 200 μg de salbutamol de resgate para alívio da dispneia. Como se encontrava clinicamente estável, realizou o teste, tendo apresentado resultado dentro dos limites da normalidade. Com base nas informações, qual a provável interpretação desse achado?

(A) O resultado é compatível com o diagnóstico de enfisema pulmonar que habitualmente não causa alteração na capacidade da difusão pulmonar.
(B) O uso de broncodilatador antes do teste aumenta a capacidade da difusão pulmonar em pacientes com DPOC, podendo falsamente normalizar o resultado.
(C) Exercício físico antes do teste pode aumentar a capacidade da difusão pulmonar e falsamente normalizar o resultado.
(D) O teste normalmente encontra-se alterado apenas nos pacientes em crise de dispneia.

---

02. Paciente de 68 anos, portador da combinação de fibrose e enfisema pulmonar, veio à consulta para investigação da suspeita de que a doença intersticial estivesse relacionada a pneumonite de hipersensibilidade. Foi indicada biópsia pulmonar broncoscópica por criobiópsia. O ecocardiograma com Doppler transtorácico realizado antes do procedimento demonstrou velocidade de regurgitação tricúspide de 3,7 m/s, permitindo estimar a pressão sistólica da artéria pulmonar (PSAP) em 60 mmHg. Com base no quadro, assinale a assertiva correta.

(A) Achado de PSAP de 60 mmHg confirma o diagnóstico de hipertensão pulmonar.
(B) Pneumopatia crônica é a provável etiologia da hipertensão pulmonar, classificando o paciente no grupo I (hipertensão arterial pulmonar).
(C) Presença de hipertensão pulmonar é contraindicação relativa para realização de biópsia por criobiópsia.
(D) Sildenafil pode ser utilizado, visando melhorar a hipertensão pulmonar.

---

03. Assinale a assertiva correta sobre os critérios diagnósticos da aspergilose broncopulmonar alérgica.

(A) Doença pulmonar obstrutiva crônica é considerada uma condição predisponente.
(B) Presença de cavidades pulmonares nos exames de imagem é considerada critério diagnóstico.
(C) Contagem total de eosinófilos > 250 células/μl é considerada critério diagnóstico.
(D) Dosagem de IgE sérica > 1.000 UI/ml é considerada critério diagnóstico.

04. Na prática clínica, a escala de Fagerström é utilizada para avaliar o grau de dependência à nicotina de um indivíduo fumante. Assinale a alternativa que contempla a situação com a maior pontuação nessa escala.

(A) Fumar nos primeiros 5 minutos após acordar.
(B) Fumar mais frequentemente pela manhã.
(C) Fumar mesmo doente, quando precisa ficar acamado a maior parte do tempo.
(D) Achar difícil não fumar em lugares proibidos.

---

05. Assinale a assertiva correta sobre o tratamento da tuberculose.

(A) No tratamento de gestantes, deve ser utilizado o esquema básico com rifampicina, izoniazida, pirazinamida e etambutol (RHZE).
(B) Corticosteroides jamais devem ser utilizados no tratamento da tuberculose, visto que a imunossupressão resultante pode ser prejudicial.
(C) O tratamento de pacientes com insuficiência renal com depuração de creatinina ≤ 30 ml/min ou em diálise não precisa ser modificado.
(D) O tratamento da tuberculose meningoencefálica deve ser realizado por 9 meses.

---

06. Paciente masculino, de 17 anos, veio à consulta queixando-se de dispneia, tosse seca, dor torácica anterior e perda de 10 kg em 3 meses. A tomografia computadorizada de tórax revelou uma lesão sólida, de 5,5 x 3,7 x 4,7 cm em topografia do mediastino anterior, sem realce pelo contraste e sem invasão de estruturas vasculares. O hemograma indicou discreta anemia. A alfafetoproteína estava com valor 3 vezes acima do normal, e o CEA, 2 vezes acima do limite superior da normalidade. Com base nesse quadro clínico, qual a principal hipótese diagnóstica?

(A) Tumor não seminomatoso de mediastino
(B) Linfoma de mediastino
(C) Seminoma de mediastino
(D) Granuloma tuberculoide

---

07. Paciente de 50 anos, não tabagista, com história de rinite alérgica sem uso de medicamentos, procurou a Emergência por tosse, dispneia aos esforços e *rash* cutâneo difuso, quadro iniciado 2 semanas após ter recebido a vacina de mRNA para o novo coronavírus. À admissão, o ecocardiograma transtorácico realizado demonstrou fração de ejeção do ventrículo esquerdo de 43% com hipocinesia difusa das paredes septal e anterolateral e do segmento médio inferolateral. A pressão sistólica da artéria pulmonar foi estimada em 42 mmHg. O leucograma revelou eosinofilia, e a troponina I foi de 1.357 ng/l (< 14 ng/l). Qual o diagnóstico mais provável?

(A) Síndrome hipereosinofílica
(B) Aspergilose broncopulmonar alérgica
(C) Granulomatose eosinofílica com poliangiite
(D) Sarcoidose cardíaca

Instrução: Para responder às questões de números **08, 09** e **10**, considere o parágrafo abaixo.

Paciente feminina, de 49 anos, veio à consulta queixando-se de roncos intensos há aproximadamente 10 anos. Referiu despertar com o próprio ronco e apresentar apneias durante o sono testemunhadas pelo marido. Além disso, havia sensação de sono não reparador e sonolência diurna excessiva. Na Escala de Sonolência de Epworth, atingiu 16 pontos (de um total de 24 pontos). Em seu histórico, constavam tabagismo (índice tabágico de 10 maços-ano) e outras comorbidades: sobrepeso, sintomas do climatério, insônia de manutenção e transtorno de ansiedade. Ao exame físico, a circunferência cervical era de 39 cm, e a classificação de Mallampati modificada indicou grau II.

08. Com base no resultado do escore STOP-Bang, ferramenta utilizada para o rastreamento de apneia obstrutiva do sono, qual o risco estimado da paciente em apresentar a doença?

(A) Risco baixo
(B) Risco intermediário
(C) Risco alto
(D) Não é possível calcular o escore apenas com os dados fornecidos.

---

09. Que exame diagnóstico, dentre os abaixo, deveria ser solicitado para confirmar a hipótese diagnóstica de apneia obstrutiva do sono?

(A) Polissonografia completa assistida no laboratório do sono (tipo 1)
(B) Monitorização portátil durante o sono em ambiente hospitalar (tipo 3)
(C) Monitorização portátil durante o sono em seu domicílio (tipo 3)
(D) Holter de oximetria (tipo 4)

---

10. Diante do diagnóstico de apneia obstrutiva do sono leve, qual a abordagem terapêutica mais adequada?

(A) Perda de peso e uso de CPAP com máscara oronasal durante o sono
(B) Perda de peso e uso de aparelho intraoral
(C) Realização de terapia miofuncional orofacial e uso de BIPAP (*bilevel)* com máscara nasal durante o sono
(D) Realização de terapia de reposição hormonal e uvulopalatofaringoplastia

---

11. Assinale a assertiva correta sobre o manejo de pacientes com apneia obstrutiva do sono.

(A) CPAP automático (pressão flutuante) é a primeira opção para pacientes com apneia do sono posicional.
(B) Aparelho intraoral pode ser uma opção para pacientes eutróficos, portadores de apneia obstrutiva do sono grau leve.
(C) Equipamento *bilevel* (BIPAP) deve ser empregado em pacientes com obesidade mórbida e apneia obstrutiva do sono.
(D) Interface oronasal é a primeira escolha para pacientes com obstrução nasal.

Instrução: Para responder às questões de números **12** e **13**, considere o parágrafo abaixo.

Paciente masculino, de 65 anos, com obesidade, veio à consulta por insônia, fadiga, ronco alto e apneias observadas pela esposa. Encontrava-se em tratamento para hipertensão arterial sistêmica e, apesar do uso regular dos medicamentos prescritos, não conseguia realizar controle adequado dos níveis tensionais. Relatou dificuldades em praticar atividade física devido à presença de artrose no joelho esquerdo, recorrendo com frequência a opioides. Dormia, em média, 6 horas por noite e já havia adormecido enquanto dirigia.

12. Com base no quadro, qual a conduta mais adequada?

(A) Dar orientações sobre higiene do sono e encaminhar o paciente ao Serviço de Nutrição.
(B) Iniciar tratamento com CPAP, pois as informações clínicas são suficientes para o diagnóstico de hipoventilação.
(C) Realizar polissonografia.
(D) Modificar o tratamento da hipertensão arterial e orientar a perda de peso.

---

13. Assinale a assertiva correta sobre a insônia manifestada pelo paciente.

(A) O paciente deve iniciar o uso de melatonina e submeter-se a exposição regular à luz natural no turno da tarde.
(B) A insônia pode estar associada às apneias e aos roncos relatados pela esposa.
(C) Uso de antidepressivo sedativo é o tratamento de eleição.
(D) Suspensão do uso de opioides e início imediato de terapia cognitivo-comportamental para insônia, com reavaliação programada em 3 meses, devem ser indicados.

---

14. Paciente foi trazido à Emergência por quadro clínico fortemente sugestivo de meningite bacteriana: febre, cefaleia, rigidez nucal e alteração do estado de consciência, sem abertura ocular ao chamado verbal, sem resposta verbal e localizando estímulos dolorosos bilateralmente. A conduta inicial mais adequada é

(A) realizar punção lombar e, após, encaminhar o paciente para tomografia computadorizada.
(B) solicitar hemoculturas e exames laboratoriais e aguardar o resultado para definir a necessidade de punção lombar.
(C) hidratar e esperar a evolução, reavaliando o paciente em 24 horas.
(D) iniciar imediatamente antibiótico empírico intravenoso e, após, realizar exame de imagem.

15. Paciente feminina, de 32 anos, com história de enxaqueca desde os 18 (profilaxia com amitriptilina por 1 ano, dos 20 aos 21 anos), veio à consulta queixando-se de tonturas, quadro iniciado há 3 anos. Referiu sensação de rotação dos objetos à sua volta em crises que duravam vários minutos e que eram intermitentes, ocorrendo em períodos de 6-7 dias. Os sintomas retornavam após 40-60 dias de ausência. Referiu, também, zumbido nas crises e sensação de que a audição estava reduzida, mas não conseguiu informar se tal sintoma era constante ou intermitente. O exame neurológico fora das crises era normal. Com base no quadro clínico, qual o diagnóstico mais provável?

(A) Vertigem paroxística posicional benigna (VPPB)
(B) Enxaqueca vestibular
(C) Doença de Ménière
(D) Schwannoma vestibular

---

16. Assinale a assertiva correta sobre os transtornos por uso de álcool (TUA).

(A) Para o tratamento da síndrome de dependência, 3 fármacos estão disponíveis: dissulfiram, naltrexona e acamprosato; todos eles provocam aversão ao álcool.
(B) A síndrome de privação ou de abstinência ocorre somente na vigência da interrupção do consumo de álcool e apresenta intensidades variáveis, podendo acarretar quadros graves, como o *delirium tremens*.
(C) A encefalopatia de Wernicke, quadro clínico que ocorre pela deficiência de vitamina B1, pode ocorrer em grande parte dos pacientes com TUA; todos os pacientes que apresentam quadros graves de abstinência alcoólica devem receber reposição de tiamina por via oral.
(D) Apesar de apresentar sensibilidade apenas intermediária e baixa especificidade, uma avaliação de gamaglutamiltransferase com níveis baixos indica baixa probabilidade de consumo prolongado e excessivo de álcool.

---

17. Paciente de 7 anos, previamente hígido, com calendário vacinal completo, foi trazido à consulta por febre de até 38º C há 24 horas, antecedida por 2 dias de dor de garganta, mialgias nos membros inferiores e dorso, tosse com sibilos e cefaleia frontal. Seus 2 irmãos também estavam com tosse e faringite. A radiografia de tórax mostrou infiltrado peri-hilar, mais evidente nos lobos inferiores, e um pequeno derrame pleural à direita. Qual a provável etiologia e qual o primeiro tratamento recomendado?

(A) Vírus sincicial respiratório – oxigenoterapia
(B) Estafilococo – uso de oxacilina por via intravenosa
(C) Pneumococo – uso de amoxicilina-clavulanato por via oral
(D) Micoplasma – uso de azitromicina por via oral

18. De acordo com o Programa Nacional de Imunizações, do Ministério da Saúde, estão indicadas 2 doses de vacina contra rotavírus, devendo ser administradas por via oral. Assinale a alternativa que contempla uma orientação correta sobre essa vacina.

(A) A 1ª dose deve ser aplicada até a idade de 3 meses e 15 dias.
(B) Caso ocorra regurgitação ou vômito, deve-se repetir a aplicação.
(C) O intervalo mínimo entre as 2 doses é de 2 meses.
(D) A idade máxima para administração da 2ª dose é de 8 meses e 15 dias.

---

19. Adolescente de 17 anos, com diagnóstico de febre reumática aguda complicada por cardite leve, deverá realizar profilaxia com penicilina

(A) até os 21 anos.
(B) até os 25 anos.
(C) por 5 anos, no mínimo.
(D) por 10 anos, no mínimo.

---

20. Assinale a assertiva correta a respeito da divulgação de imagens e informações de paciente nas redes sociais, tendo como base o Código de Ética Médica.

(A) É permitido realizar comentários sobre dados clínicos de paciente para outros pacientes desde que seja com intuito educativo, com consentimento por escrito do próprio paciente.
(B) É permitido exibir fotos de resultados de procedimentos desde que o paciente não possa ser identificado.
(C) É vedado divulgar imagens que tornem o paciente identificável em anúncios profissionais mesmo que se tenha obtido autorização para seu uso.
(D) É vedado exibir fotos de crianças em atendimento, constituindo exceção a essa regra a autorização dada por escrito por ambos os pais.

HOSPITAL DE CLÍNICAS
PORTO ALEGRE RS

fundmed
Pesquisa, Ensino e Inovação

HOSPITAL DE CLÍNICAS DE PORTO ALEGRE

PROCESSO SELETIVO PÚBLICO PARA RESIDÊNCIAS MÉDICAS/2023

ÁREA DE ATUAÇÃO

MEDICINA PALIATIVA

Nome: _____

Nº de Inscrição: | | | | | | |

Instruções

- Confira o material recebido (CARTÃO DE RESPOSTAS e CADERNO DE QUESTÕES); se houver falha, solicite a substituição ao fiscal da sala.
- Após conferir seus dados no CARTÃO DE RESPOSTAS (NOME, Nº de INSCRIÇÃO e PROGRAMA DE TREINAMENTO), assine no local indicado.
- Este caderno contém **20 questões** com quatro alternativas de resposta (**A**, **B**, **C** e **D**).
- Preencha o CARTÃO DE RESPOSTAS, único documento de correção, com bastante atenção, à caneta esferográfica, azul ou preta, ponta grossa, marcando uma única alternativa em cada questão.
- Verifique, no CARTÃO DE RESPOSTAS, as instruções para preenchimento. É vedada a substituição do cartão decorrente de erro cometido na marcação.
- Durante a realização da prova, estão vedados o empréstimo de materiais, a comunicação entre candidatos ou terceiros, a utilização de quaisquer dispositivos, como máquina calculadora e/ou similares, livros, anotações, réguas de cálculo, impressos ou qualquer outro material de consulta.
- A prova objetiva terá duração de até **3 horas**, incluído o tempo para preenchimento do CARTÃO DE RESPOSTAS.
- Ao final dos trabalhos, DEVOLVA ao fiscal da sala o CARTÃO DE RESPOSTAS, devidamente preenchido e assinado, podendo levar consigo seu caderno de questões.
- Os dois últimos candidatos de cada sala de prova deverão permanecer no recinto, a fim de acompanhar os fiscais até à Sala da Coordenação para o lacre dos envelopes, quando, então, poderão retirar-se do local, depois de concluído o procedimento.

DIREITOS AUTORAIS RESERVADOS. PROIBIDA A REPRODUÇÃO, AINDA QUE PARCIAL, SEM AUTORIZAÇÃO PRÉVIA.

01. Paciente de 60 anos, com história de alcoolismo e tabagismo, consultou por neoplasia maligna de base da língua e dor oncológica. Vinha fazendo uso de carbamazepina (100 mg à noite) e metadona (20 mg a cada 8 horas). Queixou-se de sonolência após aumento da dose de metadona, de 30 mg para 60 mg ao dia. Estava afebril e sem sinais de desidratação. Assinale a alternativa que contempla uma medida inicial para a hipersonia diurna.

(A) Avaliar a presença de depressão e/ou ansiedade.
(B) Suspender a metadona.
(C) Suspender a carbamazepina.
(D) Investigar a presença de infecção associada.

02. Que causas metabólicas ou hidroeletrolíticas para a constipação, dentre as abaixo, são reversíveis?

(A) Hipopotassemia e hipercalcemia
(B) Hipomagnesemia e hipocalcemia
(C) Hiperpotassemia e desidratação
(D) Uremia e hipopotassemia

03. Assinale a alternativa que contempla os sítios primários de neoplasias sólidas em fase avançada responsáveis por anemia severa, pancitopenia e redução de reticulócitos.

(A) Pulmão e cólon
(B) Ossos e pele
(C) Próstata e pulmão
(D) Mama e próstata

04. Para paciente em cuidados paliativos, a transfusão tem **contraindicação** se

(A) a hemoglobina estiver > 7 g/dl.
(B) o benefício na melhora dos sintomas não for constatado.
(C) a doença mieloproliferativa estiver presente.
(D) se o escore for < 50% na Escala de Performance de Karnofsky.

05. Assinale a assertiva correta em relação à Bioética e à tomada de decisão em situação de paciente com doença incurável no final de vida, de acordo com o Código de Ética Médica.

(A) O Código possibilita ao médico o oferecimento de cuidados paliativos centrados no paciente.
(B) O médico pode e deve exercer todas as possibilidades de tratamentos curativos ou não curativos prolongadores da vida.
(C) O médico é obrigado a realizar medidas diagnósticas ou terapêuticas solicitadas pelo paciente ou por seu representante legal.
(D) Em situação de conflito ético, a tomada de decisão colegiada por equipe interdisciplinar não propicia maior segurança jurídica para o médico assistente.

06. Que fator de risco pessoal ou social, dentre os abaixo, **não** se relaciona a luto complicado?

(A) Baixa tolerância a estressores
(B) Percepção de precário suporte sociofamiliar
(C) Óbito conduzido ao domicílio
(D) História prévia de depressão maior

07. Em relação ao tratamento farmacológico de náuseas e vômitos, associe os fármacos (coluna da esquerda) às respectivas indicações clínicas (coluna da direita).

1 -	Corticosteroide	( )	Vertigem
2 -	Haloperidol	( )	Gastroparesia
3 -	Metoclopramida	( )	Hipertensão craniana
4 -	Prometazina		
5 -	Opioide		

A sequência numérica correta, de cima para baixo, da coluna da direita, é

(A) 3 – 4 – 1
(B) 4 – 1 – 5
(C) 4 – 3 – 1
(D) 5 – 3 – 2

08. Assinale a assertiva correta sobre bloqueios neurolíticos para dor oncológica em pacientes em cuidados paliativos.

(A) O álcool, por ser hiperbárico, é preferencialmente utilizado no bloqueio subaracnóideo quando comparado ao uso do líquor.
(B) O plexo hipogástrico superior se localiza na frente do promontório.
(C) O fenol está contraindicado para bloqueios de plexos autonômicos viscerais.
(D) Na Escala de Performance de Karnofsky, o escore < 30% é critério para os bloqueios analgésicos.

09. Associe as patologias (coluna da esquerda) a tratamentos intervencionistas ou a analgésicos adjuvantes (coluna da direita) para pacientes com dor refratária ao esquema da escada analgésica preconizado pela Organização Mundial da Saúde.

1 -	Carcinoma epidermoide de canal anal	( )	Uso de bifosfonado
2 -	Adenocarcinoma de pâncreas	( )	Bloqueio do plexo celíaco
3 -	Neoplasia de próstata metastática para ossos	( )	Bloqueio neurolítico subaracnóideo
4 -	Neoplasia de mama metastática para ossos	( )	Uso do radioisótopo samário

A sequência numérica correta, de cima para baixo, da coluna da direita, é

(A) 1 – 3 – 4 – 2
(B) 2 – 4 – 3 – 1
(C) 4 – 2 – 1 – 3
(D) 4 – 3 – 1 – 2

10. Assinale a assertiva **incorreta** referente à conduta inicial na suspeita de lesão medular aguda em paciente com neoplasia maligna metastática para a coluna vertebral, consciente e com capacidade cognitiva para tomar decisões.

(A) Ressonância magnética deve ser realizada visando intervenção cirúrgica a despeito da vontade do paciente.
(B) Analgesia com opioides deve ser realizada com dose e horário fixos e com doses de resgate combinadas a corticosteroides.
(C) Corticosteroides com elevada potência anti-inflamatória devem ser prescritos.
(D) Se, na Escala de Performance de Karnofsky, o paciente apresentar escore < 30%, não se beneficiará do tratamento radioterápico.

11. Paciente masculino, de 54 anos, procurou a Emergência por ter apresentado há 3 horas dor retroesternal, de intensidade moderada, sem irradiação; no momento, estava sem dor. Referiu hipertensão arterial sistêmica e dislipidemia em tratamento. Encontrava-se estável do ponto de vista hemodinâmico, Killip I. O eletrocardiograma realizado está reproduzido abaixo.

À admissão, a dosagem de troponina I ultrassensível foi de 12 pg/ml e, 3 horas após, de 154 pg/ml (valor de referência: < 5 pg/ml). Que diagnóstico, dentre os propostos, é o mais provável?

(A) Angina instável
(B) Infarto agudo do miocárdio com supradesnivelamento do segmento ST na parede lateral
(C) Infarto agudo do miocárdio com supradesnivelamento do segmento ST na parede anterior
(D) Infarto agudo do miocárdio sem supradesnivelamento do segmento ST

12. Paciente de 61 anos, com febre e quadro de eritema, edema e calor no membro inferior esquerdo após "espremer uma espinha", foi internada para tratamento intravenoso com amoxicilina-clavulanato por diagnóstico de erisipela com repercussão sistêmica. Evoluiu com melhora dos sintomas após 72 horas de tratamento. No 8º dia de internação, apresentou erupção difusa pelo corpo, de surgimento em poucas horas, composta de placas eritemato-edematosas bem delimitadas, medindo entre 0,5-2 cm de diâmetro, com prurido e fugacidade das lesões. Não havia registro de lesões de mucosa ou febre. Qual a hipótese diagnóstica mais provável?

(A) Quadro inicial de necrólise epidérmica tóxica
(B) Urticária aguda
(C) Síndrome de Stevens-Johnson
(D) Eritema multiforme

13. Paciente masculino, com diabetes melito, foi hospitalizado para realização de cirurgia de revascularização de membro inferior no início da manhã do dia seguinte à internação e será mantido em *NPO* após as 24 horas. Vinha apresentando glicemias capilares no alvo (entre 140-180 mg/dl) e fazendo uso de insulina NPH (12 UI antes do café e 12 UI às 22 horas) e de insulina regular fixa (6 UI antes do café, 8 UI antes do almoço e 8 UI antes da janta). Qual a conduta mais adequada neste momento?

(A) Suspender as doses de insulina NPH e manter a insulina regular, somente se a glicemia capilar for > 200 mg/dl.
(B) Reduzir a dose da insulina NPH noturna em 50% e suspender as insulinas NPH e regular da manhã.
(C) Manter a dose noturna de insulina NPH e suspender as insulinas NPH e regular da manhã.
(D) Manter a dose noturna de insulina NPH, reduzir a dose de insulina NPH da manhã em 50% e suspender a insulina regular da manhã.

14. Paciente de 18 anos foi encaminhada ao Ambulatório de Hematologia para investigação de anemia hipoproliferativa devido a microcitose e anisocitose ao hemograma. Diante da hipótese de anemia ferropriva, que alteração do exame físico, dentre as abaixo, poderia corroborar esse diagnóstico?

(A) Lesões cutâneas hipocrômicas
(B) Diminuição do reflexo patelar
(C) Queilite angular
(D) Anel de Kayser-Fleischer

15. Assinale a assertiva correta sobre o tratamento da tuberculose.

(A) No tratamento de gestantes, deve ser utilizado o esquema básico com rifampicina, isoniazida, pirazinamida e etambutol (RHZE).
(B) Corticosteroides jamais devem ser utilizados no tratamento da tuberculose, visto que a imunossupressão resultante pode ser prejudicial.
(C) O tratamento de pacientes com insuficiência renal com depuração da creatinina ≤ 30 ml/min ou em diálise não precisa ser modificado.
(D) O tratamento da tuberculose meningoencefálica deve ser realizado por 9 meses.

16. Paciente masculino, de 60 anos, apresentou parada cardiorrespiratória em ambiente extra-hospitalar. A reanimação foi iniciada no local e 3 choques foram aplicados com desfibrilador externo automático (DEA). Quando a equipe do SAMU chegou, o paciente estava irresponsivo, mas apresentava pulso, frequência respiratória de 30 mpm, pressão sistólica de 70 mmHg e saturação de 80% em ar ambiente. Como deve ser a continuidade do cuidado antes de transportá-lo para o hospital?

(A) Oferecer oxigênio suplementar por máscara com reservatório e cristaloide gelado intravenoso.
(B) Oferecer oxigênio suplementar por máscara com reservatório e cristaloide gelado e amiodarona contínua intravenosos.
(C) Intubar e administrar vasopressor e amiodarona contínua intravenosos.
(D) Intubar e administrar cristaloide e vasopressor intravenosos.

---

17. Paciente de 35 anos procurou a Emergência por quadro de febre, dor lombar e disúria. Negou comorbidades. Ao exame, encontrava-se prostrada, com temperatura axilar de 38° C e sinais vitais estáveis, sem outras alterações. A punho-percussão lombar foi positiva à direita. Diante desse quadro, que conduta, dentre as abaixo, é a mais adequada?

(A) Solicitar ultrassonografia de vias urinárias e iniciar antibioticoterapia empírica por via oral.
(B) Solicitar urocultura, iniciar antibioticoterapia empírica por via oral e liberar a paciente.
(C) Internar a paciente, solicitar urocultura e aguardar o resultado do exame para iniciar o tratamento.
(D) Internar a paciente, solicitar urocultura e iniciar antibioticoterapia por via intravenosa de amplo espectro.

---

18. Assinale a assertiva correta sobre hipotireoidismo em crianças e adolescentes.

(A) A dose de levotiroxina por quilo de peso para o tratamento de hipotireoidismo é maior nos primeiros 3 meses de vida do que na adolescência.
(B) O tratamento regular de hipotireoidismo congênito no 1º ano de vida não afeta o quociente de inteligência da criança em idade escolar.
(C) A história familiar não é fator de risco para a patologia tireoidiana na infância e adolescência.
(D) Tanto hipotireoidismo primário quanto central cursam com níveis de TSH elevados e níveis de hormônios tireoidianos periféricos diminuídos.

---

19. Adolescente de 17 anos, com diagnóstico de febre reumática aguda complicada por cardite leve, deverá realizar profilaxia com penicilina

(A) até os 21 anos.
(B) até os 25 anos.
(C) por 5 anos, no mínimo.
(D) por 10 anos, no mínimo.

---

20. A figura abaixo apresenta resultados de duas pesquisas clínicas: estudo **A** e estudo **B**, que avaliaram a eficácia de um mesmo tratamento hipotético sobre o desfecho morte por covid-19. A linha pontilhada significa a estimativa-ponto, e a linha contínua, a nulidade.

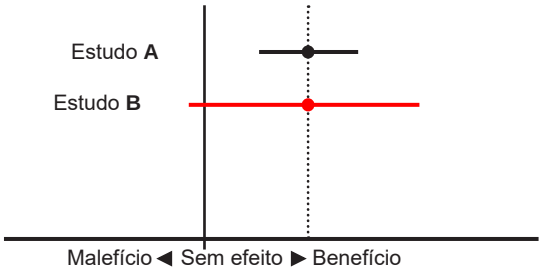

Com base na figura, é possível afirmar que

(A) o estudo **A** evidenciou que o tratamento pode piorar o desfecho principal.
(B) o estudo **B** descartou benefício do tratamento.
(C) o estudo **B** provavelmente tem menor tamanho amostral do que o estudo **A**.
(D) os estudos têm resultados divergentes.

HOSPITAL DE CLÍNICAS DE PORTO ALEGRE

PROCESSO SELETIVO PÚBLICO PARA RESIDÊNCIAS MÉDICAS/2023

ÁREA DE ATUAÇÃO

NEUROFISIOLOGIA CLÍNICA

Nome: _____

Nº de Inscrição: | | | | | | |

Instruções

- Confira o material recebido (CARTÃO DE RESPOSTAS e CADERNO DE QUESTÕES); se houver falha, solicite a substituição ao fiscal da sala.
- Após conferir seus dados no CARTÃO DE RESPOSTAS (NOME, Nº de INSCRIÇÃO e PROGRAMA DE TREINAMENTO), assine no local indicado.
- Este caderno contém **20 questões** com quatro alternativas de resposta (**A**, **B**, **C** e **D**).
- Preencha o CARTÃO DE RESPOSTAS, único documento de correção, com bastante atenção, à caneta esferográfica, azul ou preta, ponta grossa, marcando uma única alternativa em cada questão.
- Verifique, no CARTÃO DE RESPOSTAS, as instruções para preenchimento. É vedada a substituição do cartão decorrente de erro cometido na marcação.
- Durante a realização da prova, estão vedados o empréstimo de materiais, a comunicação entre candidatos ou terceiros, a utilização de quaisquer dispositivos, como máquina calculadora e/ou similares, livros, anotações, réguas de cálculo, impressos ou qualquer outro material de consulta.
- A prova objetiva terá duração de até **3 horas**, incluído o tempo para preenchimento do CARTÃO DE RESPOSTAS.
- Ao final dos trabalhos, DEVOLVA ao fiscal da sala o CARTÃO DE RESPOSTAS, devidamente preenchido e assinado, podendo levar consigo seu caderno de questões.
- Os dois últimos candidatos de cada sala de prova deverão permanecer no recinto, a fim de acompanhar os fiscais até à Sala da Coordenação para o lacre dos envelopes, quando, então, poderão retirar-se do local, depois de concluído o procedimento.

DIREITOS AUTORAIS RESERVADOS. PROIBIDA A REPRODUÇÃO, AINDA QUE PARCIAL, SEM AUTORIZAÇÃO PRÉVIA.

01. Menina de 7 anos, previamente hígida, sem déficits cognitivos ou história familiar de epilepsia, foi trazida à consulta por vir apresentando crises noturnas. Os pais informaram que os eventos iniciavam sempre na primeira hora do sono, eram caracterizados por contrações unilaterais em um dos lados da face e por salivação excessiva e duravam em média 1 minuto, com mínimos sintomas pós-ictais. O eletroencefalograma realizado durante o sono está reproduzido abaixo.

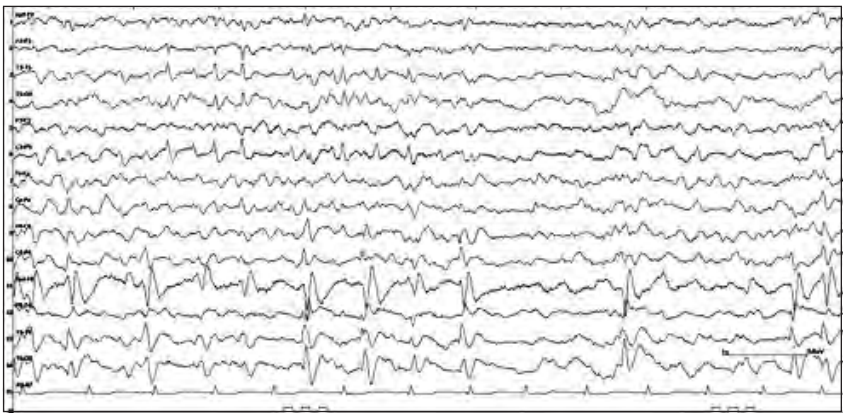

Que síndrome eletroclínica, dentre as propostas, melhor descreve essa apresentação?

(A) Epilepsia ausência infantil
(B) Epilepsia mioclônica juvenil
(C) Epilepsia autolimitada da infância com espículas centrotemporais
(D) Epilepsia do lobo temporal com esclerose temporal mesial

02. Paciente de 25 anos procurou a Emergência por ter apresentado cefaleia, prostração e febre de 38° C, quadro iniciado há cerca de 12 horas que evoluiu para confusão mental e sonolência. À admissão, encontrava-se torporoso, com rigidez de nuca e com temperatura axilar de 39° C. A tomografia computadorizada de crânio não revelou anormalidades. A punção lombar e o exame do líquor evidenciaram aumento de pressão de abertura, importante aumento de células, com predomínio de polimorfonucleares, e hipoglicorraquia. Qual a principal hipótese diagnóstica?

(A) Meningite viral
(B) Meningite bacteriana
(C) Hemorragia subaracnóidea
(D) Acidente vascular cerebral hemorrágico

03. Assinale a assertiva correta sobre tratamento farmacológico da doença de Parkinson.

(A) O uso de selegilina e o de rasagilina podem aumentar a discinesia induzida por levodopa.
(B) Agonistas dopaminérgicos têm eficácia comparável à de levodopa no controle da bradicinesia e rigidez.
(C) A combinação de levodopa, inibidor da dopa descarboxilase e inibidor da COMT resulta em maior tempo de meia-vida de levodopa e menor incidência da discinesia induzida por esse fármaco.
(D) Inibidores da COMT podem ser usados em monoterapia na fase inicial da doença em pacientes com sintomas leves.

04. O aumento acentuado da creatinofosfoquinase (CPK), 15 vezes acima do limite superior da normalidade, pode indicar

(A) distrofia facioescapuloumeral.
(B) distrofia muscular de cinturas.
(C) distrofia muscular de Duchenne.
(D) distrofia oculofaríngea.

05. Paciente de 82 anos, com hipertensão arterial sistêmica, foi trazido à Emergência por hemiparesia direita de início súbito e confusão mental. À admissão, apresentava pressão arterial de 200/110 mmHg, glicemia de jejum de 100 mg/dl (hemoglicoteste), abertura ocular espontânea, confusão mental, obediência a comandos simples e força grau III no membro superior direito e no membro inferior direito. A imagem da tomografia computadorizada/angiotomografia de crânio está reproduzida abaixo.

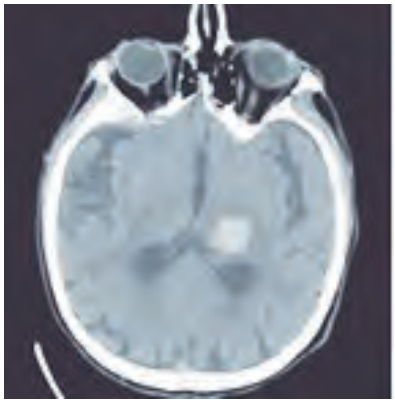

Volume do hematoma = 25 ml
Sem sangramento intraventricular

Com base nas informações, assinale a alternativa que contempla o diagnóstico mais provável e o escore de hemorragia intraparenquitomatosa cerebral (HIC) do paciente.

(A) Acidente vascular cerebral (AVC) hemorrágico talâmico secundário a hipertensão – HIC escore 1
(B) AVC hemorrágico talâmico secundário a angiopatia amiloide – HIC escore 2
(C) AVC hemorrágico talâmico secundário a hipertensão – HIC escore 3
(D) Hemorragia subaracnóidea aneurismática – HIC escore 3

06. Paciente feminina, de 37 anos, com diagnóstico prévio de migrânea sem aura, apresentou o primeiro episódio de alteração visual. Por se tratar de um quadro clínico muito sugestivo de aura visual, assinale a alternativa que contempla a descrição correta do episódio.

(A) Uma alteração de início súbito e mais periférica, com duração de 30 minutos, que se espalhou pelo campo visual até desaparecer completamente.
(B) Uma hemianopsia de início súbito, que durou todo o período em que a paciente teve dor de cabeça (96 horas).
(C) Uma alteração na forma de círculos coloridos que se moviam pelo campo visual, com duração de menos de 60 segundos, precedendo a cefaleia.
(D) Uma alteração súbita, de início há 60 minutos, com cegueira do olho direito, associada a dor à movimentação ocular do mesmo lado.

07. Paciente de 40 anos, previamente hígida, procurou a Emergência queixando-se de desequilíbrio e formigamento nos pés e nas pernas, de instalação aguda há 4 dias. Referiu também incontinência urinária nesse período. Ao exame, constatou-se que os reflexos miotáticos estavam aumentados simetricamente nos membros inferiores (reflexo patelar e aquileu bilateralmente). As ressonâncias magnéticas de coluna cervical, dorsal e lombossacra com contraste demonstraram lesão desmielinizante extensa de D3 a D10, com impregnação pelo gadolínio. Análise do líquor não revelou alterações. Com base no quadro clínico, qual o diagnóstico mais provável e qual o tratamento mais indicado no momento?

(A) Esclerose múltipla – Pulsoterapia com metilprednisolona
(B) Esclerose múltipla – Pulsoterapia com metilprednisolona seguida de uso de corticosteroide oral por 21 dias
(C) Neuromielite óptica – Independentemente da resposta à pulsoterapia com metilprednisolona, realização de plasmaférese na sequência
(D) Neuromielite óptica – Pulsoterapia com metilprednisolona; em caso de resposta clínica pobre, realização de plasmaférese e investigação de neoplasia subjacente

08. Assinale a assertiva correta sobre doença de Alzheimer.

(A) Raramente os pacientes apresentam perda cognitiva insidiosa antes da manifestação plena de uma demência lentamente progressiva.
(B) As alterações cognitivas tendem a seguir um padrão característico, iniciando com comprometimento da memória episódica e progredindo para déficits de linguagem e visuoespaciais, seguidos por disfunção executiva.
(C) Na forma típica, os pacientes apresentam queixas não relacionadas à memória, como dificuldade para encontrar palavras, para manter a organização ou para guiar-se nos ambientes.
(D) Do ponto de vista microscópico, o achado principal é acúmulo de β-amiloide que ocorre nas paredes dos vasos sanguíneos do córtex cerebral e das leptomeninges.

09. Paciente de 75 anos, com hipertensão arterial sistêmica e diabetes melito (uso de insulina), apresentou hemiparesia direita com duração de 30 minutos. No momento da avaliação, a pressão arterial era de 150/100 mmHg, a frequência cardíaca de 80 bpm e o ritmo cardíaco irregular. Tomografia computadorizada de crânio sem contraste mostrou lacunas isquêmicas antigas. Por se tratar de um acidente isquêmico transitório, qual o ABCD2 escore?

(A) ABCD2 escore 2
(B) ABCD2 escore 4
(C) ABCD2 escore 5
(D) ABCD2 escore 6

10. Paciente foi trazido à Emergência por quadro clínico fortemente sugestivo de meningite bacteriana: febre, cefaleia, rigidez nucal e alteração do estado de consciência, sem abertura ocular ao chamado verbal, sem resposta verbal e localizando estímulos dolorosos bilateralmente. A conduta inicial mais adequada é

(A) realizar punção lombar e, após, encaminhar o paciente para tomografia computadorizada.
(B) solicitar hemoculturas e exames laboratoriais e aguardar o resultado para definir a necessidade de punção lombar.
(C) hidratar e esperar a evolução, reavaliando o paciente em 24 horas.
(D) iniciar imediatamente antibiótico empírico intravenoso e, após, realizar exame de imagem.

11. Associe os distúrbios do movimento (coluna da esquerda) às respectivas modificações dos fatores indicados (coluna da direita).

1 - Distonia	( )	Melhora com gesto antagonista.
2 - Hipercinesia funcional	( )	Melhora com a distração.
3 - Membro alienígena	( )	Piora com a distração.
4 - Tremor de repouso	( )	Pode ser amplificado pela distração.

A sequência numérica correta, de cima para baixo, da coluna da direita, é

(A) 1 – 3 – 2 – 4
(B) 2 – 4 – 3 – 1
(C) 3 – 1 – 4 – 2
(D) 4 – 2 – 1 – 3

12. Paciente de 66 anos, submetida a transplante de fígado há 3 meses, foi internada por cefaleia, confusão mental, borramento da visão e hipertensão arterial, quadro diagnosticado como síndrome de encefalopatia posterior reversível. No 7º dia da internação, apresentou uma crise convulsiva generalizada, tendo, após, desenvolvido rebaixamento do nível de consciência, movimentos rítmicos das extremidades à esquerda e desvio ocular para a direita. Vinha sendo realizada monitorização com eletroencefalografia. Que alternativa, dentre as abaixo, expressa corretamente um critério eletroencefalográfico de *status epilepticus* não convulsivo?

(A) Descargas epileptiformes com frequência de 0,5-1 Hz em paciente sem encefalopatia conhecida
(B) Descargas epileptiformes com frequência > 2,5 Hz, com menos de 10 segundos de duração, em paciente sem encefalopatia conhecida
(C) Aumento súbito da frequência de descargas periódicas previamente registradas em paciente com encefalopatia conhecida
(D) Melhora dos aspectos eletroencefalográficos após administração intravenosa de medicação anticrise

13. Paciente feminina, de 32 anos, com história de enxaqueca desde os 18 (profilaxia com amitriptilina por 1 ano, dos 20 aos 21 anos), veio à consulta queixando-se de tonturas, quadro iniciado há 3 anos. Referiu sensação de rotação dos objetos à sua volta em crises que duravam vários minutos e que eram intermitentes, ocorrendo em períodos de 6-7 dias. Os sintomas retornavam após 40-60 dias de ausência. Referiu, também, zumbido nas crises e sensação de que a audição estava reduzida, mas não conseguiu informar se tal sintoma era constante ou intermitente. O exame neurológico fora das crises era normal. Com base no quadro clínico, qual o diagnóstico mais provável?

(A) Vertigem paroxística posicional benigna (VPPB)
(B) Enxaqueca vestibular
(C) Doença de Ménière
(D) Schwannoma vestibular

---

14. Paciente masculino, de 45 anos, procurou a Emergência à noite, relatando cefaleia excruciante, de início súbito, na manhã de hoje. À admissão, informou que a dor ocorrera no olho esquerdo, como facadas, durara 20 minutos e cedera espontaneamente. Tivera 3 episódios no dia. A esposa relatou que, durante a crise, o paciente não parava quieto, caminhando de um lado para o outro. Há 2 anos, ocorrera quadro semelhante, tratado como sinusite, melhorando após 6 semanas com o uso de antibiótico. Não foram percebidos sinais e/ou sintomas autonômicos. Os manejos abortivo da crise e profilático, respectivamente, poderiam ser

(A) sumatriptano subcutâneo (SC) e oxigênio por máscara de Venturi.
(B) sumatriptano SC e verapamil.
(C) verapamil e naratriptano SC.
(D) naratriptano (2 comprimidos) e lamotrigina.

---

15. Assinale a assertiva correta sobre acidente vascular cerebral (AVC) hemorrágico.

(A) Angiopatia amiloide é a principal causa de AVC hemorrágico intraparenquimatoso.
(B) Putâmen é o principal local de AVC hemorrágico por hipertensão.
(C) Lobos cerebrais e núcleos da base são os principais locais de hemorragia intraparenquimatosa por hipertensão.
(D) Pacientes com hemorragia intraparenquimatosa secundária a trombose venosa cerebral não devem ser anticoagulados.

16. Associe as condições (coluna da esquerda) às descrições apresentadas (coluna da direita).

1 - Demência frontotemporal
2 - Amnésia global transitória
3 - Demência por corpos de Lewy
4 - Doença de Alzheimer

( ) Mostra comprometimento proeminente da memória e da linguagem, mas pode contemplar outros sintomas, como comprometimento das habilidades visuoespaciais, da função executiva, isoladamente ou em combinação, com ou sem amnésia concomitante.
( ) É caracterizada clinicamente por parkinsonismo, alucinações, flutuações no nível de consciência e alterações comportamentais do sono REM.
( ) Geralmente consiste em alterações do comportamento do tipo frontal (como desinibição, apatia, inadequação social, obsessões) ou distúrbios de linguagem.
( ) Mais comum em pessoas idosas, consiste em um período agudo circunscrito de tempo de amnésia anterógrada completa, no qual nenhuma nova memória é adquirida.

A sequência numérica correta, de cima para baixo, da coluna da direita, é

(A) 1 – 4 – 2 – 3
(B) 2 – 1 – 3 – 4
(C) 3 – 2 – 4 – 1
(D) 4 – 3 – 1 – 2

---

17. Paciente de 36 anos, previamente hígido, consultou por vir apresentando tonturas associadas a breves abalos musculares no braço e na mão direitos ao acordar pela manhã, com início há 4 semanas. Após o último episódio, referiu ter tido dificuldade em tocar músicas simples na guitarra por 1 semana. A ressonância magnética de encéfalo está reproduzida abaixo.

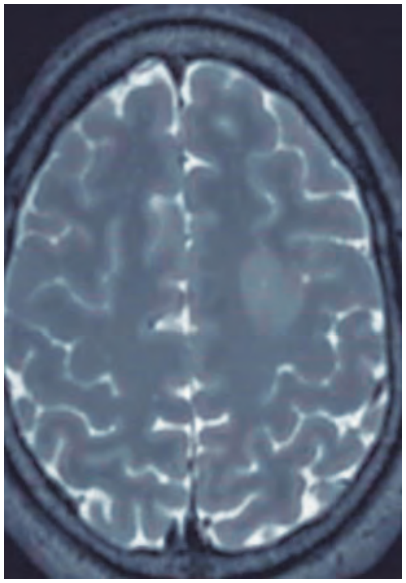

Que característica clínica, dentre as propostas, representa um fator de risco para epilepsia relacionada ao tumor cerebral?

(A) Linfoma primário do sistema nervoso central
(B) Tumor cerebral classificado como de alto grau
(C) Tumor cerebral com localização subcortical
(D) Tumor cerebral com envolvimento da região frontal perirrolândica

18. Paciente feminina, de 64 anos, com diagnóstico de transtorno de humor bipolar de longa data, veio à consulta por quadro de movimentos coreiformes e distônicos, envolvendo principalmente a face e a língua. Atualmente faz uso de olanzapina (10 mg/dia). Diante do diagnóstico de discinesia tardia, assinale a assertiva correta.

(A) É mais comum ocorrer em homens jovens.
(B) A grande maioria dos casos melhora após 3 meses da interrupção do fármaco potencialmente implicado.
(C) A suspensão abrupta do fármaco potencialmente implicado deve ser evitada pelo risco de piora dos sintomas.
(D) Levodopa é a principal abordagem terapêutica.

---

19. Que achado clínico, dentre os abaixo, é compatível com o diagnóstico de polineuropatia hereditária (doença de Charcot-Marie-Tooth, tipo 1A)?

(A) Marcado acometimento sensitivo doloroso desde o início das manifestações clínicas.
(B) Padrão lentamente progressivo (por vários anos) até atingir um marcado acometimento sensitivo e motor.
(C) Padrão de herança autossômica recessiva.
(D) Achados eletroneuromiográficos axonais.

---

20. Paciente feminina, de 60 anos, com hipertensão arterial e diabetes melito, foi trazida à Emergência devido a disartria e ataxia do membro superior direito de início súbito (há 2 horas enquanto preparava o jantar). À admissão, apresentava pressão arterial de 140/90 mmHg, frequência cardíaca de 60 bpm e glicemia de jejum de 120 mg/dl (hemoglicoteste). Ao exame, encontrava-se lúcida, orientada, com disartria moderada, dismetria do membro superior direito e força e sensibilidade preservadas. Na escala *NIHSS*, pontuava 3. Negou uso de anticoagulante ou cirurgia de grande porte nos últimos 6 meses. A tomografia computadorizada de crânio sem contraste está reproduzida abaixo.

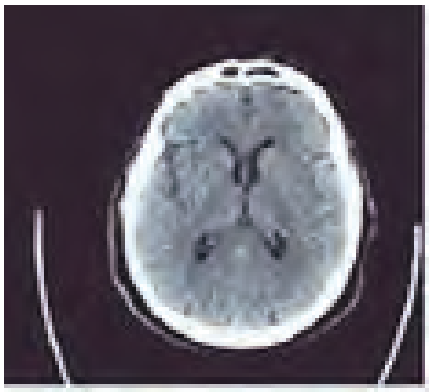

Qual o diagnóstico e a conduta associada?

(A) Acidente vascular cerebral isquêmico – trombólise intravenosa com 0,9 mg/kg de alteplase
(B) Acidente vascular cerebral isquêmico – trombólise intravenosa com 0,6 mg/kg de alteplase
(C) Acidente vascular cerebral isquêmico transitório – trombólise intravenosa com 0,9 mg/kg de alteplase
(D) Provável síndrome lacunar – contraindicação de tratamento com trombólise intravenosa

HOSPITAL DE CLÍNICAS
PORTO ALEGRE RS

fundmed
Pesquisa, Ensino e Inovação

HOSPITAL DE CLÍNICAS DE PORTO ALEGRE

PROCESSO SELETIVO PÚBLICO PARA RESIDÊNCIAS MÉDICAS/2023

ESPECIALIDADE MÉDICA

NUTROLOGIA

Nome: _____

Nº de Inscrição: | | | | | | |

Instruções

- Confira o material recebido (CARTÃO DE RESPOSTAS e CADERNO DE QUESTÕES); se houver falha, solicite a substituição ao fiscal da sala.
- Após conferir seus dados no CARTÃO DE RESPOSTAS (NOME, Nº de INSCRIÇÃO e PROGRAMA DE TREINAMENTO), assine no local indicado.
- Este caderno contém **20 questões** com quatro alternativas de resposta (**A**, **B**, **C** e **D**).
- Preencha o CARTÃO DE RESPOSTAS, único documento de correção, com bastante atenção, à caneta esferográfica, azul ou preta, ponta grossa, marcando uma única alternativa em cada questão.
- Verifique, no CARTÃO DE RESPOSTAS, as instruções para preenchimento. É vedada a substituição do cartão decorrente de erro cometido na marcação.
- Durante a realização da prova, estão vedados o empréstimo de materiais, a comunicação entre candidatos ou terceiros, a utilização de quaisquer dispositivos, como máquina calculadora e/ou similares, livros, anotações, réguas de cálculo, impressos ou qualquer outro material de consulta.
- A prova objetiva terá duração de até **3 horas**, incluído o tempo para preenchimento do CARTÃO DE RESPOSTAS.
- Ao final dos trabalhos, DEVOLVA ao fiscal da sala o CARTÃO DE RESPOSTAS, devidamente preenchido e assinado, podendo levar consigo seu caderno de questões.
- Os dois últimos candidatos de cada sala de prova deverão permanecer no recinto, a fim de acompanhar os fiscais até à Sala da Coordenação para o lacre dos envelopes, quando, então, poderão retirar-se do local, depois de concluído o procedimento.

DIREITOS AUTORAIS RESERVADOS. PROIBIDA A REPRODUÇÃO, AINDA QUE PARCIAL, SEM AUTORIZAÇÃO PRÉVIA.

01. Paciente de 18 anos foi encaminhada ao Ambulatório de Hematologia para investigação de anemia hipoproliferativa devido a microcitose e anisocitose ao hemograma. Diante da hipótese de anemia ferropriva, que alteração do exame físico, dentre as abaixo, poderia corroborar esse diagnóstico?

(A) Lesões cutâneas hipocrômicas
(B) Diminuição do reflexo patelar
(C) Queilite angular
(D) Anel de Kayser-Fleischer

---

02. Assinale a alternativa que preenche, correta e respectivamente, as lacunas do parágrafo abaixo.

Paciente de 35 anos veio à consulta por pirose e regurgitação, quadro com início há 6 meses. Negou emagrecimento, disfagia, hematêmese ou melena. Referiu melhora sintomática com uso de antiácidos por via oral (hidróxido de alumínio + hidróxido de magnésio). Ao exame físico, o peso era de 92 kg, a altura, de 174 cm (IMC de 30,4 kg/m^2), e a circunferência abdominal, de 112 cm. Quanto à avaliação inicial, é correto afirmar que o teste terapêutico com omeprazol (**.....**) pode ser realizado por **.....** semanas e que a endoscopia digestiva alta diagnóstica **.....** indicada.

(A) 20 mg antes do café da manhã – 4 a 8 – não está
(B) 20 mg antes do café da manhã e 20 mg antes da janta – 4 a 8 – está
(C) 20 mg antes do café da manhã – 8 a 12 – não está
(D) 20 mg antes do café da manhã e 20 mg antes da janta – 8 a 12 – está

---

03. Em relação às doenças da vesícula e vias biliares, associe os diagnósticos sindrômicos (coluna da esquerda) aos quadros clínicos (coluna da direita).

1 - Colecistolitíase
2 - Colecistite aguda
3 - Coledocolitíase + colangite bacteriana
4 - Colangite esclerosante primária
5 - Colangite biliar primária

( ) Paciente feminina com dor em padrão de cólica biliar, sem remissão, associada a febre e sinal de Murphy
( ) Paciente feminina com dor abdominal no quadrante superior direito, febre, icterícia e elevação dos níveis de aminotransferases
( ) Paciente masculino na 3ª ou na 4ª década de vida, com evolução insidiosa de dor abdominal superior, fadiga, prostração e prurido

A sequência numérica correta, de cima para baixo, da coluna da direita, é

(A) 2 – 1 – 3
(B) 2 – 3 – 4
(C) 4 – 1 – 3
(D) 4 – 3 – 5

04. Paciente feminina, de 22 anos, com diabetes melito tipo 1 e hipotireoidismo em tratamento, veio à consulta para investigação de anemia ferropriva. Negou a ocorrência de diarreia, melena ou enterorragia. Já havia se submetido à avaliação ginecológica que excluiu perda menstrual excessiva. Com base nesses dados clínicos, qual o diagnóstico mais provável e quais os métodos diagnósticos aplicáveis?

(A) Doença celíaca – dosagem de antitransglutaminase IgA e de IgA total e endoscopia digestiva alta com biópsia de duodeno
(B) Síndrome do intestino irritável tipo misto – enterotomografia e colonoscopia
(C) Adenocarcinoma de cólon – dosagem de antígeno carcinoembriônico e colonoscopia
(D) Retocolite ulcerativa – dosagem de calprotectina fecal e enterorressonância magnética

---

05. Paciente de 73 anos apresentou distensão abdominal, dor no hipogástrio e parada da eliminação de gases e fezes há 5 dias. Imagens tomográficas demonstraram cólon proximal com > 8 cm de diâmetro e colabamento do cólon distal. Qual o diagnóstico e qual a causa mais comum para esses sintomas?

(A) Obstrução mecânica colônica de transverso ou distal a este – etiologia maligna
(B) Obstrução de intestino delgado – hérnia de parede
(C) Megacólon tóxico – infecção por *Clostridium difficile*
(D) Íleo paralítico – pancreatite

---

06. Paciente masculino, de 28 anos, tabagista, com quadro de suboclusão intestinal por doença de Crohn estenosante em íleo terminal, consultou por ter apresentado perda de peso superior a 10% do peso habitual e dosagem de albumina sérica de 2,5 mg/dl. Informou ter feito uso recente de corticosteroide. As medidas terapêuticas mais adequadas são

(A) nutrição parenteral total, ileostomia proximal e dilatação endoscópica.
(B) nutrição parenteral total, ressecção do segmento acometido e ileostomia.
(C) dieta enteral plena, *by-pass* intestinal e ileostomia protetora.
(D) dieta oral sem resíduos, ressecção do segmento acometido e anastomose ileocolônica.

---

07. Paciente masculino, com diabetes melito, foi hospitalizado para realização de cirurgia de revascularização de membro inferior no início da manhã do dia seguinte à internação e será mantido em *NPO* após as 24 horas. Vinha apresentando glicemias capilares no alvo (entre 140-180 mg/dl) e fazendo uso de insulina NPH (12 UI antes do café e 12 UI às 22 horas) e de insulina regular fixa (6 UI antes do café, 8 UI antes do almoço e 8 UI antes da janta). Qual a conduta mais adequada neste momento?

(A) Suspender as doses de insulina NPH e manter a insulina regular, somente se a glicemia capilar for > 200 mg/dl.
(B) Reduzir a dose da insulina NPH noturna em 50% e suspender as insulinas NPH e regular da manhã.
(C) Manter a dose noturna de insulina NPH e suspender as insulinas NPH e regular da manhã.
(D) Manter a dose noturna de insulina NPH, reduzir a dose de insulina NPH da manhã em 50% e suspender a insulina regular da manhã.

08. Assinale a assertiva correta sobre íleo adinâmico.

(A) Hipofosfatemia é fator promotor.
(B) Tem como causa fatores mecânicos que provocam obstrução do intestino delgado.
(C) Sonda nasogástrica acelera o retorno das funções intestinais.
(D) Pode resultar de resposta inflamatória relacionada à manipulação cirúrgica.

---

09. Paciente feminina, de 18 anos, veio à consulta por perda de peso não intencional (8 kg), sudorese noturna, cansaço e prurido intenso, sem *rash* cutâneo. Ao exame físico, encontrava-se em bom estado geral. Não apresentava linfadenopatias periféricas ou hepatoesplenomegalia. O raio X de tórax mostrou grande massa no mediastino. Tomografias computadorizadas de região cervical, tórax, abdômen e pelve revelaram uma massa no mediastino anterior de 13 cm, sem nenhuma outra linfadenopatia. Qual a próxima etapa na avaliação diagnóstica?

(A) Tomografia computadorizada por emissão de pósitrons (*PET-CT*)
(B) Biópsia por mediastinoscopia
(C) Biópsia de medula óssea
(D) Ecocardiografia com Doppler a cores

---

10. Paciente feminina, de 63 anos, procurou a Emergência por quadro de dor lombar de forte intensidade, iniciada há 2 dias, com piora progressiva, evoluindo para parestesias nos membros inferiores. Informou ter 1 nódulo na mama esquerda, que vinha crescendo há mais de 2 anos sem investigação, e 1 nódulo na axila esquerda, surgido há 3 meses. Ao exame físico, encontrava-se em regular estado geral, com mucosas úmidas e coradas, fácies de dor e dificuldade de deambulação (pela dor lombar). As auscultas cardíaca e pulmonar não revelaram alterações, e o exame neurológico mostrou força preservada nos membros inferiores. Diante do quadro clínico, qual a conduta mais adequada?

(A) Fazer biópsia do nódulo da mama esquerda com urgência, pois, sem o diagnóstico de uma possível neoplasia maligna de mama, não há como definir os demais problemas e tratamentos para a paciente.
(B) Prescrever corticosteroide sistêmico e analgésico e encaminhar a paciente para investigação adicional em serviço especializado da instituição.
(C) Tratar a dor da paciente e solicitar tomografia computadorizada ou ressonância magnética da coluna lombossacra para diagnóstico de possível compressão medular, uma vez que há urgência em iniciar o tratamento caso seja esse o problema (possivelmente causado por metástase óssea).
(D) Iniciar tratamento empírico para uma provável neoplasia metastática de mama, enquanto são solicitados exames de estadiamento e biópsia.

11. Paciente de 22 anos foi internada na Unidade Psiquiátrica por emagrecimento de 15 kg nos últimos 10 meses. Relatou praticar atividade física regularmente, 5 vezes/semana, por cerca de 2 horas/dia. A única queixa espontânea era a de frio intenso. Além de amenorreia há 5 meses, negou outras comorbidades. Ao exame físico, apresentava IMC de 15,8 kg/m^2, cabelos finos e discreto lanugo. Assinale a assertiva correta sobre a condição nutricional dessa paciente.

(A) Complicações hepáticas são a principal causa de mortalidade, seguida de arritmias cardíacas.
(B) O maior risco de realimentação ocorre na 1ª e na 2ª semanas do início da terapia nutricional (oral, enteral ou parenteral).
(C) Hiperpotassemia pode levar a lesões musculares, rabdomiólise e aumento dos níveis de CPK.
(D) Aporte nutricional agressivo é o principal tratamento, seguido de reposições eletrolíticas, se necessário.

---

12. Paciente masculino, de 59 anos, com história de alcoolismo desde os 20 anos (3-5 latas de cerveja/dia, com ingestão maior nos finais de semana) e uso de drogas injetáveis dos 20 aos 23 anos, procurou a Emergência por aumento de volume abdominal e letargia, com piora na última semana. Ao exame físico, apresentava eritema palmar, aranhas vasculares, icterícia, confusão mental, *flapping*; ao exame abdominal, foram detectadas macicez móvel, esplenomegalia e circulação colateral. Os resultados dos exames laboratoriais iniciais estão reproduzidos abaixo.

Exame	Resultado
Hemoglobina	10,2 g/dl
Leucócitos	6.240/mm^3
Plaquetas	44.000/mm^3
Creatinina sérica	1,47 g/dl
Sódio	132 mEq/l
Potássio	3,7 mEq/l

Exame	Resultado
Bilirrubina total	4,1 mg/dl
Bilirrubina direta	3,6 mg/dl
Tempo de protrombina	18,5 s 64%
INR	1,97
Albumina sérica	2,7 g/dl
AST	94 U/l
ALT	37 U/l

Assinale a assertiva correta sobre a avaliação diagnóstica e a conduta inicial.

(A) A alteração da função renal pode estar relacionada a síndrome hepatorrenal, porém esse é um diagnóstico de exclusão após terem sido afastadas e corrigidas condições associadas, como hipovolemia e/ou alteração hemodinâmica, suspensão de diuréticos e expansão volêmica com albumina.
(B) Paracentese diagnóstica deve ser realizada em caso de dor abdominal e/ou febre, para investigar peritonite bacteriana espontânea.
(C) Dosagem de amônia sérica deve ser realizada para o diagnóstico de encefalopatia hepática, por ter relação direta com a intensidade das manifestações clínicas.
(D) Peritonite bacteriana espontânea, a infecção mais comum em pacientes com cirrose hospitalizados, ocorre devido à translocação bacteriana e, para seu diagnóstico, é necessário identificar > 500 polimorfonucleares/μl no líquido de ascite.

13. As manifestações clínicas observadas na obesidade afetam diversos sistemas. Que condição, dentre as abaixo, **não** representa uma comorbidade decorrente da obesidade?

(A) Joelho valgo
(B) Hipovitaminose D
(C) Hipotireoidismo
(D) Avanço da puberdade

14. Assinale a assertiva correta sobre o manejo preventivo de litíase renal recorrente.

(A) A prevenção requer uso de medicação contínua, independentemente do tipo de cálculo.
(B) O consumo de fluidos deve ser suficiente para manter o débito urinário em 2 litros/dia.
(C) O consumo de cálcio deve ser inferior a 1.000 mg/dia, e o de sódio, superior a 100 mEq/dia.
(D) O consumo de frutas e vegetais deve ser evitado pelo risco de formação de cálculos de oxalato de cálcio.

15. Pessoa vivendo com HIV, em tratamento antirretroviral regular, trouxe à consulta o resultado da última dosagem de CD4: 600 células/mm^3 e carga viral indetectável. Encontrava-se assintomática. Foi-lhe solicitado exame de VDRL de rotina que indicou título de 1:8 e FTA-Abs positivo. Submeteu-se a tratamento com penicilina benzatina na dose de 2.400.000 UI por 3 semanas. Repetiu o exame de VDRL 1 mês após, e o resultado permanecia o mesmo (título de 1:8). Qual a conduta mais adequada?

(A) Realizar punção liquórica para descartar neurossífilis.
(B) Realizar tratamento com penicilina cristalina intravenosa por 14 dias.
(C) Repetir o tratamento com penicilina benzatina.
(D) Repetir o exame de VDRL em 3 meses após tratamento da sífilis.

16. Após a passagem de cateter venoso central em paciente em ventilação mecânica, houve alteração no quadro clínico, sendo possível constatar dispneia, dor torácica, hipotensão, taquicardia e redução da excursão torácica e do murmúrio vesicular ipsilaterais ao procedimento. A radiografia de tórax demonstrou colapso pulmonar unilateral e desvio de estruturas mediastinais para o lado contralateral ao procedimento. Que diagnóstico, dentre os abaixo, é o mais provável?

(A) Infarto do miocárdio
(B) Embolia pulmonar
(C) Pericardite
(D) Pneumotórax hipertensivo

17. Assinale a assertiva correta sobre a cicatrização de feridas.

(A) Isquemia tecidual local e neuropatia podem prejudicar a quimiotaxia durante a fase inflamatória, retardando a cicatrização.
(B) Radioterapia prejudica a cicatrização, enquanto edema é fator promotor uma vez que possibilita melhor difusão capilar.
(C) Infecção prejudica a cicatrização, enquanto terapia imunossupressora é fator promotor devido à sua ação no endotélio.
(D) Diabetes melito reduz a função de macrófagos e a produção de colágeno, enquanto obesidade não prejudica a cicatrização.

18. Assinale a assertiva correta sobre a fraqueza muscular adquirida no CTI, uma das mais graves sequelas da doença crítica.

(A) Os mecanismos envolvidos em sua patogênese estão bem definidos.
(B) Decorre de lesão em músculos e nervos.
(C) Hiperglicemia não é fator de risco para seu desenvolvimento, mas sepse o é.
(D) Não tem impacto na sobrevida, mas interfere negativamente na qualidade de vida pós-CTI.

19. Assinale a assertiva correta sobre caquexia.

(A) Há perda de tecido adiposo, porém não de tecido muscular.
(B) Há redução da ingestão energética devido à anorexia, sem alteração do gasto energético.
(C) A perda de peso é marcador prognóstico.
(D) Citocinas inflamatórias, como TNF-alfa e IL-10, desempenham papel catabólico importante.

20. A figura abaixo apresenta resultados de duas pesquisas clínicas: estudo **A** e estudo **B,** que avaliaram a eficácia de um mesmo tratamento hipotético sobre o desfecho morte por covid-19. A linha pontilhada significa a estimativa-ponto, e a linha contínua, a nulidade.

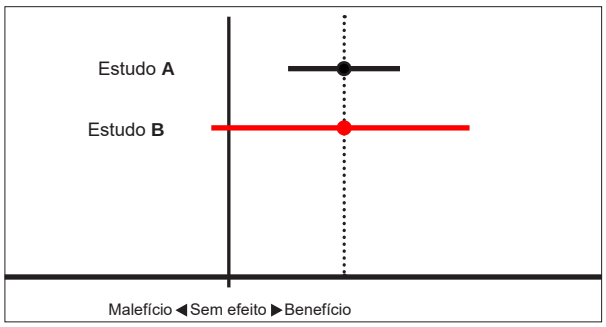

Com base na figura, é possível afirmar que

(A) o estudo **A** evidenciou que o tratamento pode piorar o desfecho principal.
(B) o estudo **B** descartou benefício do tratamento.
(C) o estudo **B** provavelmente tem menor tamanho amostral do que o estudo **A**.
(D) os estudos têm resultados divergentes.

HOSPITAL DE CLÍNICAS DE PORTO ALEGRE

PROCESSO SELETIVO PÚBLICO PARA RESIDÊNCIAS MÉDICAS/2023

ÁREAS DE ATUAÇÃO

ENDOSCOPIA GINECOLÓGICA, MEDICINA FETAL E REPRODUÇÃO ASSISTIDA

Nome: _____

Nº de Inscrição: | | | | | | |

Instruções

- Confira o material recebido (CARTÃO DE RESPOSTAS e CADERNO DE QUESTÕES); se houver falha, solicite a substituição ao fiscal da sala.
- Após conferir seus dados no CARTÃO DE RESPOSTAS (NOME, Nº de INSCRIÇÃO e PROGRAMA DE TREINAMENTO), assine no local indicado.
- Este caderno contém **20 questões** com quatro alternativas de resposta (**A**, **B**, **C** e **D**).
- Preencha o CARTÃO DE RESPOSTAS, único documento de correção, com bastante atenção, à caneta esferográfica, azul ou preta, ponta grossa, marcando uma única alternativa em cada questão.
- Verifique, no CARTÃO DE RESPOSTAS, as instruções para preenchimento. É vedada a substituição do cartão decorrente de erro cometido na marcação.
- Durante a realização da prova, estão vedados o empréstimo de materiais, a comunicação entre candidatos ou terceiros, a utilização de quaisquer dispositivos, como máquina calculadora e/ou similares, livros, anotações, réguas de cálculo, impressos ou qualquer outro material de consulta.
- A prova objetiva terá duração de até **3 horas**, incluído o tempo para preenchimento do CARTÃO DE RESPOSTAS.
- Ao final dos trabalhos, DEVOLVA ao fiscal da sala o CARTÃO DE RESPOSTAS, devidamente preenchido e assinado, podendo levar consigo seu caderno de questões.
- Os dois últimos candidatos de cada sala de prova deverão permanecer no recinto, a fim de acompanhar os fiscais até à Sala da Coordenação para o lacre dos envelopes, quando, então, poderão retirar-se do local, depois de concluído o procedimento.

DIREITOS AUTORAIS RESERVADOS. PROIBIDA A REPRODUÇÃO, AINDA QUE PARCIAL, SEM AUTORIZAÇÃO PRÉVIA.

01. Paciente de 32 anos, com 38 semanas de gestação, sem pré-natal, foi trazida à Emergência Obstétrica por contrações. Ao exame, foram constatados contrações irregulares, colo fechado e movimentação fetal. Trouxe resultado de dosagem de hemoglobina, realizada há 1 semana, de 6,8 g/dl. Que conduta, dentre as abaixo, é a mais adequada no momento?

(A) Iniciar uso de ferro elementar por via oral em doses altas (120-180 mg), 3 vezes/dia, 30-60 minutos antes das principais refeições.
(B) Iniciar uso de ferro elementar por via oral em doses altas (120-180 mg), 3 vezes/dia, 30-60 minutos antes das principais refeições, em dias alternados.
(C) Indicar transfusão de sangue.
(D) Indicar infusão intravenosa de ferro em ambiente hospitalar.

Instrução: Para responder às questões de números **02** e **03**, considere o caso abaixo.

Primigesta de 17 anos, com 31 semanas de gestação, procurou a Emergência Obstétrica queixando-se de contrações. Informou ter realizado acompanhamento pré-natal inadequado. Trouxe ultrassonografia sem laudo, realizada no 2º trimestre (imagens fetais reproduzidas abaixo). Ao exame físico, a paciente apresentava sinais vitais normais, 3 contrações em 10 minutos, colo médio, 70% apagado, com dilatação de 4 cm e bolsa íntegra; o feto encontrava-se em apresentação cefálica, com batimentos cardiofetais de 140 bpm.

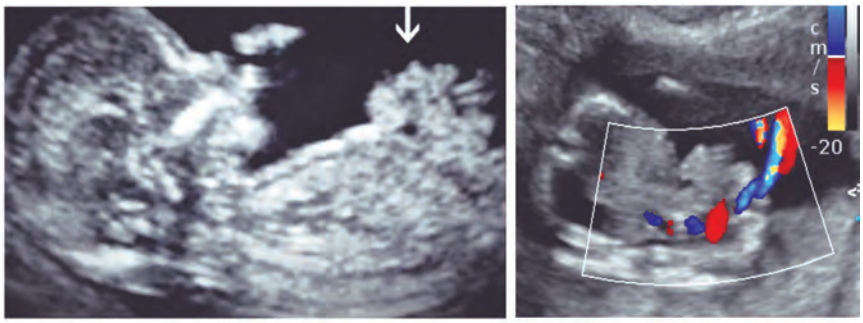

02. Assinale a alternativa que contempla os diagnósticos fetal e materno corretos.

(A) Gastrosquise – suspeita de trabalho de parto pré-termo
(B) Síndrome da banda amniótica – falso trabalho de parto pré-termo
(C) Onfalocele – 1º período de trabalho de parto pré-termo
(D) Síndrome do cordão curto (*Body-stalk*) – 2º período do trabalho de parto pré-termo

03. Que conduta, dentre as abaixo, é a mais adequada?

(A) Liberar a paciente para o domicílio após 1 hora de observação (desde que sem aumento da dilatação), com prescrição de progesterona por via vaginal, e orientar para que retorne se houver aumento das contrações ou diminuição da movimentação fetal.
(B) Internar a paciente e administrar tocolítico e corticosteroide se os resultados dos exames laboratoriais e a avaliação de bem-estar fetal estiverem normais; se o trabalho de parto evoluir, administrar sulfato de magnésio. A via de parto pode ser vaginal ou cesárea.
(C) Internar a paciente e realizar indução do trabalho de parto após 12 horas da administração de sulfato de magnésio e se os resultados dos exames laboratoriais estiverem normais. A tocólise está contraindicada para este tipo de malformação fetal. A via de parto pode ser vaginal.
(D) Internar a paciente e realizar cesariana após 48 horas da administração de corticosteroide e 12 horas de sulfato de magnésio. A tocólise e o parto vaginal estão contraindicados para este tipo de malformação fetal.

04. Assinale a assertiva correta sobre métodos de avaliação da saúde fetal.

(A) Na gestação gemelar dicoriônica, o seguimento ultrassonográfico deve ser realizado a cada 2 semanas a partir da 16ª semana, devido à maior chance de ocorrência de complicações, tais como transfusão feto-fetal e sequência anemia-policitemia.
(B) Peso fetal estimado abaixo do percentil 10 para a idade gestacional associado a fluxo anormal à ultrassonografia com Doppler das artérias umbilicais é a melhor ferramenta para identificar restrição de crescimento fetal com alto potencial para efeitos adversos perinatais.
(C) Gestantes com diabetes melito em tratamento farmacológico devem realizar ultrassonografia com Doppler semanalmente a partir da 32ª semana, pois cardiotocografia e perfil biofísico fetal possuem alta taxa de falsos positivos.
(D) Avaliação do volume de líquido amniótico é um indicador da função placentária de curto prazo. O índice de líquido amniótico (ILA) é preferível ao método do maior bolsão vertical, pois este último pode levar a mais intervenções obstétricas sem impacto no desfecho perinatal.

05. Paciente de 41 anos, com 26 semanas de gestação, internada há 3 dias no CTI devido a síndrome coronariana aguda, apresentou parada cardiorrespiratória. Foram iniciadas as manobras de ressuscitação. A cesariana deverá ser realizada

(A) imediatamente.
(B) depois da administração de adrenalina.
(C) se tiver sido utilizada a desfibrilação elétrica.
(D) após 5 minutos de ressuscitação sem resposta.

06. Primigesta de 43 anos, com 30 semanas de gestação, vinha realizando pré-natal de forma adequada. Nesta consulta, apresentou pressão arterial de 180/120 mmHg pela primeira vez. Em seu histórico familiar, havia registro de hipertensão arterial na gestação. Seu IMC era de 37 kg/m^2. Ao exame, a relação proteína-creatinina na urina era de 0,5, e o *fullPIERS*, de 1,2. A ultrassonografia obstétrica mostrou feto cefálico com peso no percentil 20, artérias uterinas com incisura proto-diastólica e artérias umbilicais com fluxo diastólico anterógrado. Que conduta, dentre as abaixo, é a mais adequada?

(A) Prescrever metildopa e reavaliar a paciente em 1 semana no pré-natal.
(B) Internar a paciente e iniciar administração de nifedipina.
(C) Iniciar indução do parto após administração de corticosteroide e hidralazina.
(D) Indicar cesariana após administração de nifedipina, corticosteroide e sulfato de magnésio.

07. Que imagem, dentre as abaixo, reproduz a posição fetal potencialmente associada a lacerações do esfíncter anal durante o trabalho de parto?

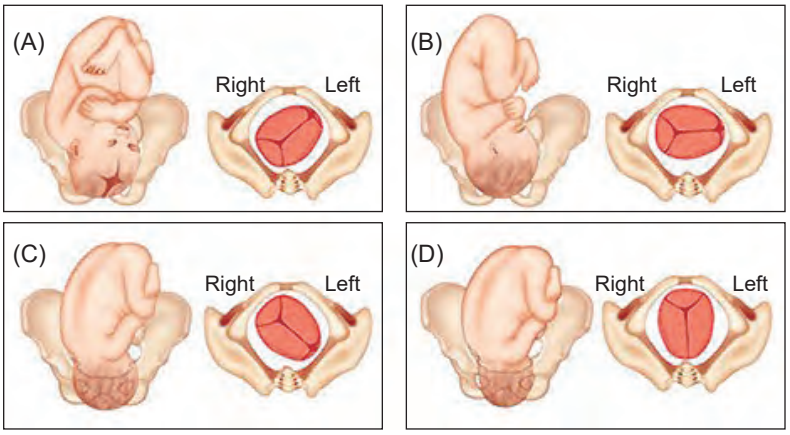

08. Primigesta de 29 anos, com 37 semanas de gestação, com pré-eclâmpsia, teve seu parto induzido. Após início das contrações efetivas, evoluiu rapidamente para parto vaginal, sem episiotomia, com laceração de 1º grau. O recém-nascido pesava 2.730 g, com vitalidade. Foi realizado clampeamento oportuno do cordão e administradas 10 UI de ocitocina por via intramuscular após a dequitação placentária (cerca de 8 minutos após o nascimento). Logo após a dequitação, a paciente passou a apresentar sangramento em grande volume através do orifício cervical, associado à hipotonia uterina. Foram iniciadas massagem uterina bimanual e infusão intravenosa de ocitocina de 10 UI/hora, controlada por bomba de infusão. Enquanto se obtinha um segundo acesso venoso, foram verificados os sinais vitais: pressão arterial de 74/50 mmHg, frequência cardíaca de 134 bpm e saturação de oxigênio de 98%. A paciente encontrava-se pálida e sudorética, mas consciente. Assinale a assertiva correta sobre a profilaxia e o manejo da hemorragia.

(A) A ocitocina profilática foi administrada no momento correto.
(B) O ácido tranexâmico (1 g intravenoso) deveria ter sido administrado precocemente em caso de sangramento tecidual, por estar associado à redução da mortalidade materna. Entretanto, seu uso não é recomendado para tratar hemorragia por atonia uterina.
(C) Os primeiros medicamentos a serem administrados, persistindo o sangramento, são misoprostol (800 μg por via oral) e metilergometrina (1 ampola de 200 μg por via intramuscular), por serem os mais eficazes e seguros.
(D) De acordo com o índice de choque e perda sanguínea estimada, é provável que seja necessário administrar precocemente hemocomponentes (concentrado de hemácias, plasma fresco e plaquetas) em iguais proporções.

09. Assinale a assertiva **incorreta** sobre diagnóstico, classificação e manejo da restrição de crescimento fetal (RCF).

(A) Segundo a classificação da RCF em estágios (Figueras & Gratacós, 2014), o estágio III caracteriza-se por artéria umbilical com diástole reversa ou ducto venoso com índice de pulsatilidade (IP) > percentil 95, devendo a gestação ser interrompida com 30 semanas ou mais de idade gestacional.
(B) Conforme o estudo TRUFFLE, o prejuízo neurológico aos 2 anos é significativamente menor quando a decisão do nascimento estiver baseada em alterações tardias do ducto venoso (onda 'a' zero ou reversa) e não em alterações precoces (IP > percentil 95) ou na cardiotocografia computadorizada.
(C) De acordo com a classificação da RCF seletiva na gestação monocoriônica (Gratacós *et al*., 2007), o exame Doppler da artéria umbilical do gêmeo restrito evidenciando fluxo diastólico reverso persistente é compatível com o tipo III, e, assim, a chance de morte intrauterina inesperada desse feto encontra-se em torno de 15%.
(D) Idade gestacional é o determinante mais significativo da sobrevida total até 26^{+6} semanas, e da sobrevida intacta até 29^{+2} semanas. Além desses limiares e acima do peso de 600 g ao nascimento, os parâmetros do Doppler do ducto venoso emergem como o principal fator cardiovascular na predição do desfecho neonatal (Baschat *et al*., 2007).

10. Puérpera de 32 anos, com IMC de 31 kg/m^2, teve parto vaginal normal e foi encaminhada ao alojamento conjunto. Por ter apresentado sangramento aumentado, foram utilizados ácido tranexâmico e misoprostol. Está amamentando e deverá ter alta precoce. A profilaxia para trombose venosa será realizada com

(A) administração de heparina de baixo peso molecular.
(B) indicação de deambulação precoce.
(C) uso de rivaroxabana.
(D) uso de meias elásticas.

---

11. Na fisiopatologia da continência urinária, durante o enchimento vesical, há estímulo

(A) do parassimpático.
(B) dos nervos somáticos do esfíncter estriado.
(C) de contração beta-adrenérgica.
(D) de relaxamento alfa-adrenérgico.

---

12. Paciente de 45 anos, com pólipo endometrial de 2 cm, será submetida a polipectomia endoscópica monopolar. Que meio de distensão endometrial, dentre os abaixo, deverá ser utilizado?

(A) Solução salina
(B) Ringer lactato
(C) CO_2
(D) Glicina

---

13. Para paciente de 24 anos, com cisto ovariano (sugestivo de ser benigno), foi indicada exérese por laparoscopia. Complicações na introdução do equipamento, embora raras, já foram relatadas. A lesão mais frequente ocorre no(a)

(A) intestino delgado.
(B) artéria ilíaca.
(C) aorta.
(D) bexiga.

---

14. Paciente de 46 anos, com ciclos menstruais regulares, veio à consulta de revisão anual. Sem queixas, informou não fazer uso de medicamentos e negou galactorreia. Os resultados dos exames de sangue apresentaram valores normais, exceto a dosagem de prolactina (85 ng/ml). O exame foi repetido, e o resultado indicou 74 ng/ml (valor de referência: 5-25 ng/ml). Nesse caso, a paciente deverá

(A) submeter-se a uma tomografia computadorizada da sela túrcica.
(B) submeter-se a uma ressonância magnética da pituitária.
(C) realizar dosagem de macroprolactina.
(D) iniciar o uso de cabergolina.

15. Paciente de 32 anos, com ciclos menstruais que variam de 30-34 dias com 4 dias de sangramento, está tentando gestar há 4 anos. O marido, com 2 filhos do primeiro casamento, apresentou espermograma normal. O exame laboratorial da paciente revelou IgG reagente 1/20 para *Chlamydia*. As imagens da histerossalpingografia e da ultrassonografia encontram-se reproduzidas abaixo.

A paciente terá mais chance de gestar com a realização de

(A) antibioticoterapia sistêmica para tratar doença inflamatória pélvica.
(B) fertilização *in vitro (FIV)*.
(C) videolaparoscopia com salpingostomia bilateral.
(D) videolaparoscopia com ressecção da hidrossalpinge e *FIV*.

---

16. Paciente de 34 anos, G4A3P1, veio à consulta por estar tentando gestar. Em seu histórico, constavam 2 abortos consecutivos com 6 semanas de gestação aos 26 e aos 29 anos e 1 gestação normal aos 31 anos. Informou que, há 2 anos, ocorrera outra perda gestacional com 8 semanas, do novo companheiro, não tendo sido necessária curetagem. Trouxe resultados de dosagens de TSH e prolactina normais. No momento, a conduta mais indicada é

(A) realizar histeroscopia diagnóstica.
(B) realizar investigação de trombofilias.
(C) prescrever progesterona na 2ª fase do ciclo menstrual.
(D) tranquilizar a paciente e sugerir nova tentativa de gestação.

17. Assinale a assertiva **incorreta** sobre histerectomia por via vaginal.

(A) Tamanho uterino > 200 cm^3 impossibilita sua realização.
(B) É realizada pela técnica extrafascial.
(C) É a via de eleição para a maioria dos casos, devendo ser a preferida sempre que possível.
(D) Dissecção e penetração no septo vesicuterino permitem o afastamento adequado da bexiga e dos ureteres do campo operatório.

---

18. Assinale a assertiva correta sobre o tratamento cirúrgico da incontinência urinária.

(A) A cirurgia de Burch deve ser evitada em pacientes com pressão de perda aos esforços < 60 cmH_2O.
(B) O *sling* transobturatório apresenta maior taxa de cura objetiva do que o retropúbico.
(C) Tanto o *sling* transobturatório quanto o retropúbico são posicionados na altura do colo vesical.
(D) A avaliação urodinâmica é exame indispensável para confirmar a indicação cirúrgica.

---

19. Nuligesta de 32 anos, hígida, com histórico de revisões ginecológicas regulares, encontrava-se há 10 meses sem anticoncepção por pretender gestar. Em razão de alteração no exame citopatológico de colo uterino (lesão intraepitelial de alto grau), submeteu-se a uma colposcopia que sugeriu lesão de alto grau, tendo sido realizado o tratamento "ver e tratar" com alça de alta frequência, sem intercorrências. Retornou 3 semanas após o procedimento e, ao exame, o colo estava cicatrizado. No laudo anatomopatológico, constava *Carcinoma epidermoide com invasão estromal de 2 mm. Ausência de invasão do espaço linfovascular (IELV). Limite focalmente comprometido.*

Que conduta, dentre as abaixo, é a mais adequada?

(A) Controle clínico
(B) Conização com alça de alta frequência ou bisturi
(C) Histerectomia simples
(D) Histerectomia radical

---

20. Assinale a assertiva **incorreta** sobre o implante de etonogestrel.

(A) Se inserido nos primeiros 7 dias da menstruação, apresenta eficácia imediata, sendo desnecessária qualquer proteção contraceptiva adicional.
(B) Pode ser inserido no membro superior ou no glúteo.
(C) Tem 3 anos de duração, e o principal efeito relacionado à suspensão do método é sangramento irregular.
(D) Apresenta índice de Pearl igual ou superior ao dos métodos definitivos, como ligadura tubária e vasectomia.

HOSPITAL DE CLÍNICAS DE PORTO ALEGRE

PROCESSO SELETIVO PÚBLICO PARA RESIDÊNCIAS MÉDICAS/2023

ESPECIALIDADE MÉDICA

ONCOLOGIA PEDIÁTRICA

ÁREAS DE ATUAÇÃO

EMERGÊNCIA PEDIÁTRICA, GASTROENTEROLOGIA PEDIÁTRICA, HEMATOLOGIA E HEMOTERAPIA PEDIÁTRICA, MEDICINA INTENSIVA PEDIÁTRICA, NEONATOLOGIA, NEUROLOGIA PEDIÁTRICA, NUTROLOGIA PEDIÁTRICA E REUMATOLOGIA PEDIÁTRICA

Nome: _____

Nº de Inscrição: | | | | | | |

Instruções

- Confira o material recebido (CARTÃO DE RESPOSTAS e CADERNO DE QUESTÕES); se houver falha, solicite a substituição ao fiscal da sala.
- Após conferir seus dados no CARTÃO DE RESPOSTAS (NOME, Nº de INSCRIÇÃO e PROGRAMA DE TREINAMENTO), assine no local indicado.
- Este caderno contém **30 questões** com quatro alternativas de resposta (**A**, **B**, **C** e **D**).
- Preencha o CARTÃO DE RESPOSTAS, único documento de correção, com bastante atenção, à caneta esferográfica, azul ou preta, ponta grossa, marcando uma única alternativa em cada questão.
- Verifique, no CARTÃO DE RESPOSTAS, as instruções para preenchimento. É vedada a substituição do cartão decorrente de erro cometido na marcação.
- Durante a realização da prova, estão vedados o empréstimo de materiais, a comunicação entre candidatos ou terceiros, a utilização de quaisquer dispositivos, como máquina calculadora e/ou similares, livros, anotações, réguas de cálculo, impressos ou qualquer outro material de consulta.
- A prova objetiva terá duração de até **3 horas**, incluído o tempo para preenchimento do CARTÃO DE RESPOSTAS.
- Ao final dos trabalhos, DEVOLVA ao fiscal da sala o CARTÃO DE RESPOSTAS, devidamente preenchido e assinado, podendo levar consigo seu caderno de questões.
- Os dois últimos candidatos de cada sala de prova deverão permanecer no recinto, a fim de acompanhar os fiscais até à Sala da Coordenação para o lacre dos envelopes, quando, então, poderão retirar-se do local, depois de concluído o procedimento.

DIREITOS AUTORAIS RESERVADOS. PROIBIDA A REPRODUÇÃO, AINDA QUE PARCIAL, SEM AUTORIZAÇÃO PRÉVIA.

01. O nascimento de um neonato com 39 semanas de idade gestacional transcorreu sem problemas. A mãe recebera espiramicina até a 36ª semana em função do diagnóstico de toxoplasmose gestacional. Em seu histórico, constava sorologia IgM reagente, em material coletado na 20ª semana, com teste de avidez de IgG de 80% (alta). Pesquisa de DNA por amniocentese não havia sido realizada. Diante desse quadro, qual a conduta mais adequada para o recém-nascido?

(A) Não solicitar exames nem investigação, pois a infecção materna ocorreu antes da gestação.
(B) Solicitar sorologias IgM/IgG, fundoscopia, avaliação do sistema nervoso central por ultrassonografia ou tomografia computadorizada; se os resultados dos exames estiverem normais, seguir apenas ambulatorialmente com repetição mensal dos títulos e monitorização clínica.
(C) Solicitar sorologias IgM/IgG, fundoscopia, avaliação do sistema nervoso central por ultrassonografia ou tomografia computadorizada e punção lombar; se os resultados dos exames estiverem normais, seguir apenas ambulatorialmente com monitorização clínica.
(D) Solicitar sorologias IgM/IgG, fundoscopia, avaliação do sistema nervoso central por ultrassonografia ou tomografia computadorizada e iniciar tratamento imediatamente com sulfadiazina, pirimetamina e ácido folínico.

02. Gestante com diabetes gestacional e pré-eclâmpsia, em uso de insulina e metildopa, deu à luz recém-nascido pré-termo (36 semanas de idade gestacional e peso ao nascimento de 2.580 g) por parto cesáreo. A parturiente encontrava-se em tratamento para infecção urinária com nitrofurantoína no momento do parto. No alojamento conjunto, o neonato, com 12 horas de vida, apresentou frequência respiratória de 72 mpm, sem disfunção. Os exames laboratoriais realizados indicaram hemoglobina de 17 g/dl, hematócrito de 51%, leucócitos de 3.500/mm^3 (8% de bastões, 70% de segmentados e 22% de linfócitos) e proteína C reativa de 5 mg/l. Com base nos dados, qual a provável etiologia da leucopenia no recém-nascido?

(A) Prematuridade
(B) Infecção urinária da parturiente
(C) Diabetes gestacional
(D) Pré-eclâmpsia

03. Prematuro com 27 semanas de idade gestacional (parto cesáreo por condição fetal não tranquilizadora) apresentou escore de Apgar 4 e 7 no 1º e 5º minutos respectivamente. Necessitou de intubação e ventilação com pressão positiva (FiO_2 de 0,45, pressão inspiratória de 17 mmHg e PEEP de 6 mmHg) para manter a saturação de oxigênio-alvo, tendo sido encaminhado ao CTI Neonatal. Assinale a assertiva correta acerca da conduta mais adequada quanto ao suporte ventilatório.

(A) Colocar o paciente em ventilador pulmonar volume-alvo e prescrever surfactante imediatamente.
(B) Colocar o paciente em ventilação oscilatória de alta frequência e prescrever surfactante nas primeiras 4 horas de vida.
(C) Colocar o paciente em ventilador pulmonar limitado a pressão e aguardar a evolução clínica para prescrever surfactante.
(D) Realizar extubação assim que o paciente for colocado na incubadora e instalar ventilação não invasiva com duplo tubo nasal.

04. Recém-nascido com 39 semanas de idade gestacional (parto vaginal) apresentou peso ao nascimento de 3.550 gramas e escore de Apgar de 1 e 4 no 1º e no 5º minutos respectivamente. A gasometria do sangue do cordão umbilical mostrou pH de 6,69 e excesso de base de -16. A hipotermia terapêutica nas primeiras 6 horas de vida

(A) está sempre indicada em situações como essa.
(B) dependerá da presença de sinais clínicos de encefalopatia hipóxico-isquêmica.
(C) dependerá da presença de crise convulsiva.
(D) dependerá da necessidade de suporte respiratório.

05. Prematuro com 28 semanas de idade gestacional (parto cesáreo por pré-eclâmpsia materna, sem bolsa rota e com líquido amniótico claro) nasceu com 1.150 gramas. A mãe recebera 2 doses de betametasona 48 horas antes do parto e sulfato de magnésio. A criança necessitou de CPAP apenas na Sala de Parto; nenhum suporte ventilatório foi instalado no CTI. A alimentação por sonda nasogástrica foi iniciada com 24 horas de vida, tendo o recém-nascido apresentado, após 2 dias, distensão abdominal. O exame radiológico de abdômen mostrou distensão de alças intestinais, sem outros achados. Qual o diagnóstico?

(A) Atresia de duodeno
(B) Enterocolite necrosante
(C) Estenose hipertrófica de piloro
(D) Hipoperistaltismo intestinal

06. Assinale a alternativa que preenche, correta e respectivamente, as lacunas do parágrafo abaixo.

Recém-nascido com 38 semanas de idade gestacional (parto cesáreo) encontrava-se ativo, afebril, corado, apresentando frequência respiratória de 85 mpm e leve tiragem subcostal desde a 2ª hora de vida. A mãe tivera a bolsa rota há 17 horas, e o líquido amniótico era claro. Com resultado negativo para a pesquisa de *Streptococcus* do grupo B e exames normais no pré-natal, manteve-se assintomática no momento do parto. O recém-nascido não conseguia sugar o seio materno pelo desconforto respiratório. A glicemia capilar era de 48 mg/dl, e a saturação de hemoglobina em ar ambiente, de 92%. A principal suspeita diagnóstica é **.....**, devendo-se inicialmente **.....** .

(A) sepse precoce – coletar material para exames e iniciar antibioticoterapia
(B) hipoglicemia neonatal secundária – administrar *push* de glicose por via intravenosa
(C) taquipneia transitória do recém-nascido – ofertar suporte de oxigênio e usar sonda para dieta enteral
(D) pneumotórax de esforço grave – realizar drenagem e, em seguida, radiografia de tórax

07. Neonato a termo, filho de mãe hígida que realizara pré-natal adequadamente e sem intercorrências, passou a apresentar necrose hemorrágica na pele poucas horas após o nascimento. Que fator de coagulação, dentre os abaixo, pode ser associado à patologia apresentada pela criança?

(A) Fator VII
(B) Proteína C
(C) Antitrombina III
(D) Fator VIII

08. Assinale a alternativa que preenche, correta e respectivamente, as lacunas do parágrafo abaixo.

O teste do reflexo vermelho (TRV) é exame simples, rápido, indolor e de baixo custo. Segundo a Sociedade Brasileira de Pediatria e a Sociedade Brasileira de Oftalmologia Pediátrica, o TRV deve ser realizado **.....** de vida e repetido pelo menos **.....** ao ano durante as consultas de puericultura nos primeiros **.....** da criança.

(A) nas primeiras 24 horas – 1 vez – 2 anos
(B) nas primeiras 24 horas – 2 vezes – 2 anos
(C) nas primeiras 72 horas – 3 vezes – 3 anos
(D) na primeira semana – 2 vezes – 5 anos

09. Paciente com 40 dias de vida foi admitido na Sala de Observação por vômitos biliosos, aparente dor abdominal em cólicas e intolerância alimentar. O abdômen apresentava distensão e ruídos hidroaéreos aumentados. A frequência cardíaca era de 130 bpm e havia má perfusão periférica. A radiografia de abdômen revelou que a maior parte do intestino delgado e a junção duodenojejunal se encontravam à direita da linha média. Qual o diagnóstico mais provável?

(A) Má rotação intestinal com volvo
(B) Divertículo de Meckel
(C) Estenose jejunal
(D) Enterocolite necrosante

10. Menino de 4 meses, em amamentação exclusiva, foi trazido à consulta. Ao exame, constatou-se que a criança ganhara pouco peso, abaixo do esperado, no último mês. Após minuciosa anamnese, concluiu-se que a mãe estava com produção de leite insuficiente, provavelmente porque os intervalos entre as mamadas estavam muito longos. A criança encontrava-se em bom estado geral, ativa, com exame físico e desenvolvimento normais. À observação da mamada, verificou-se que a criança tinha uma pega adequada. A mãe recebeu orientações para estimular o aumento da produção de leite, tendo sido agendado o retorno em 1 semana. Assinale a alternativa que contempla uma orientação **inadequada** para essa mãe.

(A) Aumentar a frequência das mamadas.
(B) Massagear a mama durante as mamadas ou extração do leite.
(C) Após a mamada, realizar a extração do leite residual manualmente ou com bomba de extração.
(D) Utilizar um galactogogo.

11. Menino de 6 meses foi diagnosticado com fibrose cística no 1º mês de vida após triagem neonatal indicativa da doença e confirmação por meio da identificação da mutação Delta F508 em ambos os alelos. O paciente vinha se desenvolvendo normalmente, com bom ganho ponderal e sem sintomas respiratórios. Na consulta de rotina, foi colhido material por *swab* da orofaringe, tendo sido identificada *Pseudomonas aeruginosa* multissensível. Que conduta, dentre as abaixo, é a mais adequada nesse momento?

(A) Não valorizar o resultado, pois o paciente está assintomático.
(B) Solicitar novo exame e tratar com ceftazidima caso a bactéria seja novamente identificada.
(C) Tratar com tobramicina inalada por 4 semanas, visando erradicar a bactéria.
(D) Tratar com vancomicina intravenosa por 14 dias, visando erradicar a bactéria.

12. De acordo com o Programa Nacional de Imunizações, do Ministério da Saúde, estão indicadas 2 doses de vacina contra rotavírus, devendo ser administradas por via oral. Assinale a alternativa que contempla uma orientação correta sobre essa vacina.

(A) A 1ª dose deve ser aplicada até a idade de 3 meses e 15 dias.
(B) Caso ocorra regurgitação ou vômito, deve-se repetir a aplicação.
(C) O intervalo mínimo entre as 2 doses é de 2 meses.
(D) A idade máxima para administração da 2ª dose é de 8 meses e 15 dias.

13. Segundo as recomendações do *Guia Alimentar para Crianças Brasileiras Menores de Dois Anos,* do Ministério da Saúde, que combinação de alimentos, dentre as abaixo, é a mais adequada para o almoço de uma criança de 9 meses?

(A) Arroz, caldo de feijão, cenoura e bife de fígado
(B) Arroz, lentilha, abóbora e frango
(C) Arroz, feijão, ervilha e peixe
(D) Arroz, feijão, batata e ovo

14. Menina de 9 meses foi trazida à UBS para atendimento em puericultura. Ao ser aplicado o Instrumento dos Marcos de Desenvolvimento, que integra a Caderneta da Criança, foi constatado, pela 1ª vez, que a criança não desenvolvera 2 habilidades para a faixa etária. Até então, vinha sendo capaz de dar conta de todos os itens do Instrumento para a faixa etária correspondente. Diante desse cenário e segundo as orientações contidas na referida Caderneta, como a criança deve ser classificada e qual a conduta a ser adotada?

(A) Desenvolvimento adequado – Aplicar o Instrumento na próxima consulta.
(B) Desenvolvimento adequado – Aplicar o Instrumento em 30 dias.
(C) Alerta para o desenvolvimento – Aplicar o Instrumento em 30 dias.
(D) Provável atraso no desenvolvimento – Acionar a rede de atenção especializada para avaliação do desenvolvimento.

15. Que cuidado, dentre os abaixo, deve-se ter ao plotar, nos gráficos contidos na Caderneta da Criança, as medidas antropométricas de uma criança de 20 meses, nascida com 35 semanas de idade gestacional (pré-termo)?

(A) Utilizar as curvas de crescimento para prematuros.
(B) Utilizar as curvas de crescimento para crianças de 0-2 anos, sem ajustes.
(C) Utilizar as curvas de crescimento para crianças de 0-2 anos, descontando da idade cronológica 2 semanas.
(D) Utilizar as curvas de crescimento para crianças de 0-2 anos, descontando da idade cronológica 5 semanas.

16. Criança de 3 anos foi trazida à Emergência pelo SAMU após acidente por submersão em piscina de clube, ocorrido há menos de 1 hora. De acordo com os socorristas, a criança recebeu todo o atendimento indicado para esse tipo de evento. Encontrava-se em coma (3 pontos pela Escala de Glasgow), fazendo uso de ventilação com bolsa-valva-máscara. A frequência cardíaca era de 80 bpm. Foi intubada e encaminhada ao CTI, tendo sofrido parada cardiorrespiratória irreversível após cerca de 2 horas da admissão. Com base no quadro, assinale a assertiva correta.

(A) O desfecho ocorreu por morte encefálica porque o paciente chegou à Emergência em coma (Glasgow 3).
(B) O óbito por morte cardiocirculatória pode ser confirmado somente após um período mínimo de 30 minutos de esforços de ressuscitação cardiorrespiratória.
(C) O atestado de óbito a ser dado pelo médico de plantão deve registrar afogamento como causa da morte.
(D) O atestado de óbito deve ser dado por médico legista após necropsia.

---

17. Pré-escolar de 3 anos, previamente hígido, com esquema vacinal completo, internado na Enfermaria devido à pneumonia comunitária, vinha recebendo ampicilina (400 mg/kg/dia) há 48 horas. A enfermagem solicitou avaliação do médico plantonista, por não ter havido alteração na temperatura axilar (39,8º C) após administração de paracetamol. A revisão da curva térmica mostrou que o último pico febril ocorrera há 12 horas. Na hemocultura realizada ainda na Emergência, estavam crescendo diplococos Gram-positivos. Ao exame físico, o paciente encontrava-se choroso, febril, taquipneico (44 mpm), com pulsos periféricos de boa amplitude e perfusão capilar periférica de 1 segundo. A ausculta respiratória revelou murmúrio vesicular diminuído no terço inferior do hemitórax direito. O frêmito toracovocal estava reduzido na mesma localização. Além da prescrição de dipirona, que conduta, dentre as abaixo, deve ser adotada primeiramente?

(A) Solicitar ultrassonografia de tórax.
(B) Substituir o antibiótico por vancomicina por via intravenosa.
(C) Duplicar a dose de ampicilina.
(D) Prescrever fisioterapia respiratória (2 vezes/dia).

---

18. Adolescente de 13 anos, em uso regular de anticoncepcional oral combinado há 1 ano, veio à consulta para avaliação de sua situação hormonal, sem queixas clínicas, sem ganho ou perda de peso. O resultado de T4 total foi de 15 μg/dl (valor de referência: 5 - 12 μg/dl). Qual a hipótese diagnóstica mais provável?

(A) Hipertireoidismo
(B) Hipotireoidismo
(C) Hipertebegenemia decorrente do efeito estrogênico da pílula anticoncepcional
(D) Deficiência de iodo na dieta

---

19. Menina de 4 anos, com artrite no joelho direito e fator antinuclear 1/160 com padrão nuclear pontilhado fino, deverá ser submetida à avaliação

(A) oftalmológica.
(B) nefrólogica.
(C) neurológica.
(D) ortopédica.

---

20. Paciente de 4 anos, portador de anemia falciforme, foi trazido à Emergência por dor abdominal aguda no flanco esquerdo, vômitos, palidez importante e hipotensão arterial. Considerando essa complicação da doença falciforme, assinale a assertiva correta.

(A) A complicação apresentada é a principal causa de morte em pacientes com anemia falciforme nessa faixa etária.
(B) A recorrência do evento não é comum.
(C) A terapia indicada é exsanguinotransfusão.
(D) O diagnóstico exige presença de esplenomegalia e redução de cerca de 2 g/dl da hemoglobina basal.

---

21. Criança de 5 anos foi trazida à Emergência por laceração de 10 cm no antebraço direito, com resíduos de terra, fruto de uma queda do escorregador na praça. Os pais concordaram com a limpeza e a sutura da lesão, porém recusaram, com veemência, a vacina antitetânica prescrita. Informaram que há 2 anos tornaram-se naturalistas e eram contrários a vacinas e tratamentos com antibióticos. Diante dessa situação, o médico deve

(A) liberar a criança e os pais, respeitando a decisão da família.
(B) liberar a criança e os pais e fazer um boletim de ocorrência na Delegacia de Polícia mais próxima.
(C) liberar a criança e os pais e fazer uma notificação para o Conselho Tutelar do domicílio da família.
(D) deixar a criança em observação por algumas horas para verificar eventual ocorrência de complicações.

---

22. Assinale a alternativa que preenche, correta e respectivamente, as lacunas do parágrafo abaixo.

Menino de 7 anos foi trazido à consulta por ter iniciado com odor axilar e pelos pubianos, quadro com rápida progressão. Os valores de 17-OH progesterona, androstenediona e testosterona estavam elevados para a idade. Na avaliação da idade óssea, o raio X revelou avanço em 2 anos, com **.....** de potencial de altura final. Realizou como complementação diagnóstica exame genético que identificou variantes patogênicas no CYP21A2, ratificando o diagnóstico de hiperplasia adrenal congênita **.....** . Recomenda-se que o tratamento seja realizado com corticosteroide oral **.....** .

(A) redução – não clássica – de longa duração
(B) redução – não clássica – de curta duração
(C) aumento – não clássica – de longa duração
(D) aumento – clássica – de curta duração

23. Escolar de 8 anos, com paralisia cerebral por hipóxia neonatal, traqueostomizado, foi trazido à consulta por episódio único de febre de 38º C, aumento da frequência de aspiração da traqueostomia e mudança no padrão da secreção aspirada (mais viscosa e mais amarelada). Foram solicitadas radiografia de tórax (sem alterações no parênquima pulmonar) e cultura de escarro e iniciado o uso de amoxicilina-clavulanato. Na reavaliação em 72 horas, a mãe informou que os sintomas melhoraram significativamente em 24 horas e que sua filha de 3 anos precisou ser afastada temporariamente da escola devido à infecção de vias aéreas superiores por influenza A. O resultado da cultura revelou *Pseudomonas aeruginosa* sensível a ciprofloxacino e meropenem. Que conduta, dentre as abaixo, deve ser adotada?

(A) Encaminhar o paciente para internação a fim de receber antibioticoterapia por via intravenosa.
(B) Manter amoxicilina-clavulanato até que se completem 10 dias de tratamento.
(C) Suspender amoxicilina-clavulanato e reavaliar o paciente se constatados sinais de gravidade.
(D) Substituir o antibiótico por ciprofloxacino e reavaliar o paciente se constatados sinais de gravidade.

24. Paciente de 14 anos foi trazido à Emergência após queda de bicicleta. À admissão, encontrava-se consciente queixando-se de dores em todo o corpo. A tomografia computadorizada de crânio revelou coleção de sangue hiperdensa à esquerda, que não cruzava o tentório, mas que não era limitada pelas suturas. Ao retornar para a Sala de Observação, o paciente teve perda transitória de consciência, apresentando hemiparesia à direita e dilatação pupilar ipsilateral. O declínio rápido de seu estado mental neste momento indica a necessidade de

(A) administrar opioide contínuo intravenoso.
(B) iniciar corticoterapia intravenosa.
(C) realizar angiorressonância de crânio.
(D) realizar intubação endotraqueal.

25. Adolescente de 15 anos, com diagnóstico de febre reumática há 1 ano, apresentou quadro de cardite com leve regurgitação mitral, artrite poliarticular, febre e aumento dos níveis de PCR, além de ASLO de 1.100 UI/ml (valor de referência: 200 UI/ml). No momento, encontrava-se sem lesão residual de cardite. Até que idade está indicada a profilaxia com penicilina para esse paciente?

(A) 20 anos
(B) 25 anos
(C) 35 anos
(D) 40 anos

26. Assinale a assertiva correta sobre hipotireoidismo em crianças e adolescentes.

(A) A dose de levotiroxina por quilo de peso para o tratamento de hipotireoidismo é maior nos primeiros 3 meses de vida do que na adolescência.
(B) O tratamento regular de hipotireoidismo congênito no 1º ano de vida não afeta o quociente de inteligência da criança em idade escolar.
(C) A história familiar não é fator de risco para a patologia tireoidiana na infância e adolescência.
(D) Tanto hipotireoidismo primário quanto central cursam com níveis de TSH elevados e níveis de hormônios tireoidianos periféricos diminuídos.

27. Após o período de isolamento em razão da pandemia por covid-19, registrou-se um aumento no número de crianças e adolescentes com queixas atencionais nos consultórios pediátricos. Sabe-se que o transtorno de déficit de atenção e hiperatividade (TDAH) é prevalente e que o diagnóstico é clínico, havendo critérios essenciais para seu correto reconhecimento. Assinale a alternativa que contempla o critério que necessariamente deverá ser identificado.

(A) Início dos sintomas até os 10 anos
(B) Associação de desatenção e hiperatividade/impulsividade
(C) Resposta ao tratamento farmacológico com metilfenidato
(D) Existência de sintomas em mais de um ambiente

28. O transtorno do espectro autista (TEA) é caracterizado por alterações comportamentais, principalmente relacionadas à comunicação e socialização, sendo seu diagnóstico clínico. A investigação com exames complementares, como eletroencefalografia, irá depender de cada caso. Assinale a alternativa que contempla a síndrome epiléptica associada à regração da linguagem que classicamente faz parte do diagnóstico diferencial do TEA.

(A) Síndrome de West
(B) Síndrome de Landau-Kleffner
(C) Síndrome de Panayiotopoulos
(D) Síndrome de Dravet

29. Assinale a assertiva **incorreta** sobre refluxo gastroesofágico (RGE) e doença do refluxo gastroesofágico (DRGE) em crianças e adolescentes.

(A) RGE na infância não requer investigação ou tratamento.
(B) Lactentes com RGE e baixo ganho ponderal devem ser tratados com inibidores da bomba de prótons.
(C) A prevalência de DRGE aumenta com a idade.
(D) História familiar importante de DRGE é condição que predispõe o paciente ao desenvolvimento de DRGE grave.

30. Paciente feminina, de 11 anos, foi trazida à consulta por apresentar, há 6 meses, quadro de dor abdominal periumbilical, que ocorria, no mínimo, 5 dias/mês, associada a constipação ou a fezes mais amolecidas. A criança encontrava-se eutrófica, e o exame físico era normal. A dor abdominal continuou mesmo com a resolução da constipação, tratamento empírico para parasitose intestinal ou restrição de lactose da dieta. Os resultados da avaliação laboratorial (hemograma, coagulação, provas de atividade inflamatória e albumina) não revelaram anormalidades. Qual o diagnóstico mais provável?

(A) Síndrome do cólon irritável
(B) Dispepsia funcional
(C) Dor abdominal funcional
(D) Doença inflamatória intestinal

HOSPITAL DE CLÍNICAS PORTO ALEGRE RS

fundmed Pesquisa, Ensino e Inovação

HOSPITAL DE CLÍNICAS DE PORTO ALEGRE

PROCESSO SELETIVO PÚBLICO PARA RESIDÊNCIAS MÉDICAS/2023

ÁREAS DE ATUAÇÃO

PSICOTERAPIA, PSIQUIATRIA DA INFÂNCIA E ADOLESCÊNCIA E PSIQUIATRIA FORENSE

ANO ADICIONAL

PSIQUIATRIA (ADIÇÃO)

Nome: _____

Nº de Inscrição: | | | | | | |

Instruções

- Confira o material recebido (CARTÃO DE RESPOSTAS e CADERNO DE QUESTÕES); se houver falha, solicite a substituição ao fiscal da sala.
- Após conferir seus dados no CARTÃO DE RESPOSTAS (NOME, Nº de INSCRIÇÃO e PROGRAMA DE TREINAMENTO), assine no local indicado.
- Este caderno contém **30 questões** com quatro alternativas de resposta (**A**, **B**, **C** e **D**).
- Preencha o CARTÃO DE RESPOSTAS, único documento de correção, com bastante atenção, à caneta esferográfica, azul ou preta, ponta grossa, marcando uma única alternativa em cada questão.
- Verifique, no CARTÃO DE RESPOSTAS, as instruções para preenchimento. É vedada a substituição do cartão decorrente de erro cometido na marcação.
- Durante a realização da prova, estão vedados o empréstimo de materiais, a comunicação entre candidatos ou terceiros, a utilização de quaisquer dispositivos, como máquina calculadora e/ou similares, livros, anotações, réguas de cálculo, impressos ou qualquer outro material de consulta.
- A prova objetiva terá duração de até **3 horas**, incluído o tempo para preenchimento do CARTÃO DE RESPOSTAS.
- Ao final dos trabalhos, DEVOLVA ao fiscal da sala o CARTÃO DE RESPOSTAS, devidamente preenchido e assinado, podendo levar consigo seu caderno de questões.
- Os dois últimos candidatos de cada sala de prova deverão permanecer no recinto, a fim de acompanhar os fiscais até à Sala da Coordenação para o lacre dos envelopes, quando, então, poderão retirar-se do local, depois de concluído o procedimento.

DIREITOS AUTORAIS RESERVADOS. PROIBIDA A REPRODUÇÃO, AINDA QUE PARCIAL, SEM AUTORIZAÇÃO PRÉVIA.

01. Assinale a assertiva correta sobre a abordagem dos sintomas ansiosos/ansiedade da população de um território de abrangência de uma Unidade de Atenção Primária em cidade do interior do Estado.

(A) Pela alta prevalência dos transtornos de ansiedade, existem evidências consistentes em favor do rastreio de rotina para toda a população.
(B) Exames complementares, tais como eletrocardiografia e dosagem de hormônio estimulante da tireoide, são indispensáveis para excluir que os sintomas ansiosos sejam devidos a algum problema clínico.
(C) Para pacientes com até 16 anos com transtornos de ansiedade, deve-se usar a metade da dose efetiva preconizada para adultos.
(D) Os ataques de pânico são muito mais comuns do que o transtorno do pânico na população.

02. Paciente feminina, de 65 anos, vinha procurando a UBS quase todos os dias com diferentes demandas ou queixas. Sem uma clara indicação clínica, solicitava encaminhamento para realização de exames laboratoriais complementares. A equipe médica identificou um quadro de "uso exagerado dos serviços de saúde". Considerando a epidemiologia dos transtornos mentais, assinale a recomendação mais adequada para o caso.

(A) Rastreio para transtorno dos sintomas somáticos
(B) Rastreio para transtorno depressivo e transtorno de ansiedade
(C) Rastreio para transtorno dismórfico corporal
(D) Investigação com exames de imagem

03. Por ser a depressão uma condição clínica muito comum, qual dos instrumentos abaixo é o mais adequado para rastreio e quantificação dos sintomas depressivos no contexto da Atenção Primária?

(A) *PHQ-9* (*Patient Health Questionnaire-9*)
(B) *CGI* (*Clinical Global Impression*)
(C) *BDI* (*Beck Depression Inventory*)
(D) *ASRS 18* (*Adult Self-Report Scale*)

04. Associe os conceitos (coluna da esquerda) às respectivas descrições (coluna da direita).

1 - Ansiedade
2 - Ataque de pânico
3 - Angústia
4 - Transtorno do pânico
5 - Medo

( ) Resposta emocional a uma ameaça iminente (real ou percebida como ameaça).
( ) Desencadeado(a) por situações de ameaça à integridade física ou moral, ou em circunstâncias que representem frustração de planos, expectativas de desamparo, abandono ou punição.
( ) Início súbito de intensa apreensão, horror ou desconforto intenso acompanhado de sintomas somáticos e cognitivos.

A sequência numérica correta, de cima para baixo, da coluna da direita, é

(A) 1 – 2 – 3
(B) 3 – 1 – 5
(C) 4 – 3 – 2
(D) 5 – 1 – 2

05. Assinale a alternativa que preenche, correta e respectivamente, as lacunas do parágrafo abaixo.

No tratamento da depressão, os antidepressivos disponíveis têm eficácia semelhante. Entretanto, algumas diferenças entre eles já foram identificadas. **.....** é mais efetiva, **.....** é mais bem tolerado(a) e **.....** reúne maior eficácia e tolerabilidade.

(A) Clomipramina – citalopram – venlafaxina
(B) Trazodona – sertralina – citalopram
(C) Amitriptilina – fluoxetina – escitalopram
(D) Sertralina – venlafaxina – mirtazapina

Instrução: Para responder às questões de números **06** e **07,** considere o caso clínico abaixo.

Paciente de 27 anos foi trazido contido pela equipe do SAMU a um Pronto-atendimento psiquiátrico. A mãe relatou ter pedido socorro porque o filho estava "fora de si" há aproximadamente 10 dias. Ele interrompeu a fala dela, dizendo ser um milionário que recentemente comprara uma rede social e que iria processar as pessoas que o prenderam, inclusive ela. Informou que o filho era estudante de Direito e que, nos últimos 2 meses, andava mais animado, com muitas ideias e aspirações para sua carreira jurídica. Inicialmente, achou a empolgação positiva, mas aos poucos percebeu que ele vinha acordando muito cedo, estava cada vez mais falante e gradativamente foi desenvolvendo a ideia de que tinha muito dinheiro e poder. Deixou de frequentar a faculdade. Negou-se, por estar vivendo o melhor momento de sua vida, a submeter-se a uma avaliação médica. Os sintomas apresentados naquele momento foram avaliados e confirmou-se que ele estava sem juízo crítico sobre sua condição. Constatou-se também que, embora negasse a necessidade de qualquer tratamento, não se encontrava hostil ou irritável. Com a fala claramente acelerada, tinha dificuldade de completar uma ideia e estava expansivo. Por vezes, o plantonista achava o paciente engraçado, mas se preocupava em avaliar cuidadosamente os riscos associados à sua situação clínica. A mãe referiu que o filho mantinha-se predominantemente em casa, não se envolvendo em atividades de risco nem em nenhum desentendimento com pessoas de fora da família, negou que ele usasse medicamentos e nunca desconfiou de que pudesse fazer uso de drogas ilícitas.

06. Neste caso, a internação psiquiátrica

(A) não está indicada, pois o paciente não expôs nem a si nem a outros a nenhum risco específico.
(B) não está indicada, pois internações contra a vontade do paciente não são permitidas no Brasil.
(C) está indicada e deve ser compulsória, pois o paciente não a aceita.
(D) está indicada e deve ser involuntária, pois o paciente não a aceita.

07. Assinale a assertiva correta sobre os aspectos diagnósticos.

(A) Para ser caracterizado como um episódio maníaco, o paciente deveria, necessariamente, estar envolvido em atividades com potencial para causar dano a si ou aos demais.
(B) Conforme o DSM-5, o diagnóstico de transtorno bipolar do tipo I só seria possível com relato claro de episódio depressivo anterior.
(C) Conforme o DSM-5, o episódio maníaco desencadeado durante o uso de fármaco antidepressivo caracterizaria transtorno do humor bipolar do tipo III.
(D) A descrição clínica do caso é suficiente para caracterizar um episódio maníaco com características psicóticas congruentes com o humor.

08. Paciente de 44 anos, com diagnóstico de transtorno esquizoafetivo, vinha se mantendo estável com clozapina (400 mg/dia) em monoterapia. Satisfeito com o tratamento, revelou-se preocupado com o ganho de peso de aproximadamente 20 kg desde o início do uso do fármaco. O IMC era de 27 kg/m^2. Assinale a assertiva correta sobre o manejo do caso.

(A) O acompanhamento de nutricionista ou nutrólogo é indispensável.
(B) Metformina pode ser utilizada como estratégia para redução de peso apenas se o paciente tiver glicemia de jejum > 106 mg/dl.
(C) A associação de clozapina com aripiprazol é uma estratégia baseada em evidências que pode ajudar na redução de peso.
(D) A troca do fármaco atual por um outro antipsicótico menos associado a ganho de peso deve ser realizada como última estratégia terapêutica.

---

09. Paciente feminina, de 26 anos, há 6 meses começou seu primeiro tratamento para esquizofrenia com clorpromazina (300 mg/dia). Em consulta de revisão, apresentava, ao exame físico, movimentos estereotípicos de lábios e alguns movimentos não rítmicos de dedos. Ela, a princípio, não percebia as alterações. Com base no quadro clínico, que conduta, dentre as abaixo, é a mais adequada?

(A) Substituir clorpromazina por um antipsicótico atípico.
(B) Iniciar tratamento com anticolinérgico.
(C) Iniciar tratamento com propranolol.
(D) Iniciar tratamento com injeções de toxina botulínica.

---

10. Paciente feminina, de 39 anos, com diagnóstico de esquizofrenia bem estabelecido, veio à consulta acompanhada de um familiar. Em uso de amissulprida em monoterapia há mais de 5 anos, apresentava remissão dos sintomas positivos. Informou que estava sem menstruar há 90 dias e que não mantivera relações sexuais no último ano. Ela e o familiar negaram a realização de dosagem de prolactina nos últimos 5 anos. A revisão do prontuário e a dos exames registrados confirmaram não ter sido feita essa dosagem. Sobre o caso, assinale a assertiva correta.

(A) Os níveis de prolactina deveriam ser monitorados pelo menos semestralmente em pacientes em uso de antipsicóticos.
(B) Níveis de prolactina > 45 ng/ml indicam necessidade de troca ou descontinuação do antipsicótico, independentemente da presença de sintomas relacionados a hiperprolactinemia.
(C) Além da clozapina, outro antipsicótico com baixa probabilidade de causar hiperprolactinemia é o aripiprazol.
(D) A conduta mais adequada é encaminhar a paciente imediatamente ao ginecologista para investigar a amenorreia.

11. Assinale a assertiva correta sobre a catatonia.

(A) O DSM-5-TR trata a catatonia como uma categoria diagnóstica independente.
(B) A identificação de uma condição infecciosa, metabólica ou neurológica exclui a possibilidade de classificar um quadro clínico como catatonia.
(C) A maioria dos indivíduos com quadros catatônicos tem diagnóstico de esquizofrenia.
(D) A característica essencial da catatonia é alteração motora, que pode incluir tanto uma diminuição da atividade motora como uma atividade motora excessiva e peculiar.

---

12. Assinale a alternativa que preenche, correta e respectivamente, as lacunas das frases abaixo.

..... refere-se à indução passiva de uma postura que é mantida contra a gravidade.

..... refere-se à oposição ou não resposta a instruções ou estímulos externos.

..... descreve a atividade repetitiva e não dirigida a nenhum objetivo.

(A) Catalepsia – Negativismo – Estereotipia
(B) Catalepsia – Ecopraxia – Maneirismo
(C) Estupor – Negação – Maneirismo
(D) Negativismo – Ecopraxia – Estereotipia

---

13. Assinale a assertiva correta sobre a eletroconvulsoterapia (ECT).

(A) Fármacos com propriedades anticonvulsivantes não precisam ser suspensos nem ter suas doses reduzidas durante o tratamento, já que o estímulo elétrico da ECT é suficiente para induzir convulsões mesmo durante o uso desses fármacos.
(B) Durante a sessão da ECT, a mordida deve ser adequadamente protegida para evitar lesões de dentes e de língua.
(C) O mecanismo de ação pelo qual a ECT atua terapeuticamente no cérebro está bem estabelecido.
(D) A doença de Parkinson é contraindicação absoluta à ECT.

---

14. Assinale a alternativa que preenche, correta e respectivamente, as lacunas do parágrafo abaixo sobre princípios e diretrizes do Sistema Único de Saúde.

A **.....** garante que todos os cidadãos devem ter acesso aos serviços de saúde públicos e privados conveniados, em todos os níveis do sistema de saúde. Já a **.....** determina que os serviços de saúde precisam estar organizados em níveis de complexidade crescente.

(A) universalidade – descentralização
(B) universalidade – hierarquização
(C) integralidade – descentralização
(D) integralidade – hierarquização

15. Leia o parágrafo abaixo.

É uma ferramenta teórica e prática cuja finalidade é contribuir para uma abordagem que considere a singularidade do sujeito e a complexidade do processo saúde/doença. Permite o enfrentamento da fragmentação do conhecimento e das ações de saúde e seus respectivos danos e ineficácia. Utilizando recursos que permitam enriquecimento dos diagnósticos (outras variáveis, além do enfoque orgânico, inclusive a percepção dos afetos produzidos nas relações clínicas) e a qualificação do diálogo (tanto entre os profissionais de saúde quanto destes com o usuário), de modo a possibilitar decisões compartilhadas e comprometidas com a autonomia e a saúde dos usuários do Sistema Único de Saúde.

A qual conceito se refere?

(A) Prevenção quaternária
(B) Intersetorialidade
(C) Clínica ampliada
(D) Transdisciplinaridade

16. Assinale a alternativa que preenche, correta e respectivamente, as lacunas das frases abaixo.

O diagnóstico diferencial entre transtornos de humor e transtornos por uso de substâncias muitas vezes é complexo. Quando os sintomas de humor são típicos de intoxicação ou abstinência de substância, sem que o paciente tenha história psiquiátrica, provavelmente se trata de **.....** .

Quando os sintomas de humor são resultantes dos efeitos duradouros de uma substância, mais graves e arrastados, provavelmente se trata de **.....** .

Quando os sintomas de humor são variáveis em sua natureza, com intensidade variável, em qualquer momento da abstinência ou do tratamento, ou ocorrem antes do início do uso de substância, provavelmente se trata de **.....** .

(A) transtorno de humor induzido por substâncias – transtorno por uso de substâncias – transtorno de humor
(B) transtorno por uso de substâncias – transtorno de humor induzido por substâncias – transtorno de humor
(C) transtorno por uso de substâncias – transtorno de humor – transtorno de humor induzido por substâncias
(D) transtorno de humor – transtorno de humor induzido por substâncias – transtorno por uso de substâncias

17. Assinale a assertiva correta sobre os transtornos por uso de álcool (TUA).

(A) Para o tratamento da síndrome de dependência, três fármacos estão disponíveis: dissulfiram, naltrexona e acamprosato; todos eles provocam aversão ao álcool.
(B) A síndrome de privação ou de abstinência ocorre somente na vigência da interrupção do consumo de álcool e apresenta intensidades variáveis, podendo acarretar quadros graves, como o *delirium tremens*.
(C) A encefalopatia de Wernicke, quadro clínico que ocorre pela deficiência de vitamina B1, pode ocorrer em grande parte dos pacientes com TUA; todos os pacientes que apresentam quadros graves de abstinência alcoólica devem receber reposição de tiamina por via oral.
(D) Apesar de apresentar sensibilidade apenas intermediária e baixa especificidade, uma avaliação de gamaglutamiltransferase com níveis baixos indica baixa probabilidade de consumo prolongado e excessivo de álcool.

18. Associe os conceitos (coluna da esquerda) às respectivas descrições (coluna da direita).

1 - Estresse de minorias
2 - Transtorno dismórfico corporal
3 - Disforia de gênero
4 - Incongruência de gênero
5 - Disfunção de gênero

( ) Vivências de discriminação e violência ao longo da vida que produzem estressores, como alta expectativa de rejeição social e internalização de preconceitos.
( ) Discordância persistente entre o gênero experienciado ou expresso pelo indivíduo e o gênero designado ao indivíduo ao nascimento.
( ) Sofrimento relacionado à discordância entre o gênero experienciado ou expresso e o gênero designado ao indivíduo ao nascimento.

A sequência numérica correta, de cima para baixo, da coluna da direita, é

(A) 1 – 3 – 4
(B) 1 – 4 – 3
(C) 5 – 2 – 4
(D) 5 – 4 – 3

19. Paciente veio à consulta por estar preocupada com a possibilidade de apresentar sintomas similares aos de seu irmão gêmeo bivitelino, diagnosticado com transtorno de déficit de atenção e hiperatividade (TDAH). Considerando que a herdabilidade do TDAH é de 70% e que o diagnóstico de TDAH do irmão é verdadeiro, assinale a alternativa que melhor explica o conceito de herdabilidade.

(A) Uma herdabilidade de 70% significa que 70% da variabilidade de um determinado traço (como o TDAH) na população são explicáveis por características genéticas.
(B) Uma herdabilidade de 70% significa que 70% dos familiares de primeiro grau de uma pessoa com TDAH também terão TDAH.
(C) Uma herdabilidade de 70% significa que 70% de um traço (como o TDAH) são explicáveis pela genética, enquanto 30% são explicáveis pelo ambiente.
(D) Uma herdabilidade de 70% significa que um filho do irmão da paciente teria 70% de chance de também ter TDAH.

20. Assinale a assertiva correta sobre transtornos do neurodesenvolvimento.

(A) Atraso global do desenvolvimento é uma categoria diagnóstica utilizada em crianças com menos de 5 anos.
(B) O diagnóstico de deficiência intelectual depende da aplicação de um teste que informe o quociente intelectual (QI).
(C) A classificação da deficiência intelectual em seus graus (de leve a profundo) depende da aplicação de um teste que informe o QI.
(D) A expressão de desejos e emoções de forma predominantemente não verbal é característica da deficiência intelectual moderada.

21. Assinale a assertiva correta sobre o diagnóstico de transtorno do espectro autista.

(A) A comorbidade de transtorno do espectro autista com transtorno do desenvolvimento intelectual é detectada quando a comunicação social do indivíduo está aquém do esperado considerando o desenvolvimento global.
(B) A presença de uma condição genética estabelecida no indivíduo exclui a possibilidade diagnóstica de transtorno do espectro autista.
(C) O diagnóstico de esquizofrenia e transtornos relacionados no indivíduo exclui a possibilidade de transtorno do espectro autista.
(D) O DSM-5-TR prevê a especificação *não requer suporte* para situações clínicas nas quais o indivíduo mostra total autonomia.

22. Assinale a assertiva correta sobre categorias diagnósticas do DSM-5-TR.

(A) Disforia de gênero não pode ser diagnosticada em crianças e adolescentes.
(B) Piromania é uma categoria diagnóstica e está no capítulo dos transtornos associados a problemas de autocontrole das emoções e dos comportamentos.
(C) A característica central do transtorno opositor desafiante é a persistência de um comportamento que fere os direitos elementares dos outros.
(D) Cleptomania é considerada um sintoma, e não uma categoria diagnóstica.

23. Assinale a alternativa que preenche, correta e respectivamente, as lacunas das frases abaixo sobre psicoterapias baseadas na teoria psicanalítica.

Uma das premissas fundamentais da Psicanálise é a existência do **.....**, ao qual não temos acesso direto, mas apenas a seus derivados.

O mecanismo de defesa **.....** origina o sintoma ao afastar impulsos inaceitáveis da consciência.

Durante um tratamento, espera-se que o paciente possa adquirir domínio sobre seus conflitos internos e as emoções perturbadoras associadas, processo denominado **.....** .

(A) inconsciente – repressão – elaboração
(B) inconsciente – repressão – sublimação
(C) inconsciente – dissociação – elaboração
(D) Id – dissociação – sublimação

24. Assinale a alternativa que preenche, correta e respectivamente, as lacunas do parágrafo abaixo sobre o modelo cognitivo e a terapia cognitiva.

A terapia cognitiva é **.....** na medida em que é dirigida ao momento presente do paciente. Dados da história são usados apenas quando contribuem para uma compreensão mais acurada das crenças do paciente. Neste modelo, consideram-se as crenças **.....** como as que representam o nível mais profundo do processamento cognitivo e são desenvolvidas a partir da infância.

(A) breve – intermediárias
(B) ativa – intermediárias
(C) diretiva – nucleares
(D) diretiva – disfuncionais

25. Assinale a assertiva correta sobre terapias contextuais.

(A) O *mindfulness* está filosoficamente ligado aos postulados originais da teoria psicanalítica.
(B) A terapia de aceitação e compromisso parte da ideia de que o terapeuta deve aceitar o paciente como ele é e buscar mudanças significativas em sua maneira de agir e viver; é um equilíbrio entre aceitação e mudança.
(C) A terapia comportamental dialética busca modificar o sofrimento que advém dos comportamentos que nos separam de nossos valores de vida.
(D) São terapias comportamentais cujo objetivo não é conduzir uma reestruturação cognitiva, mas permitir que o indivíduo desenvolva menos evitação experiencial.

26. Assinale a alternativa que preenche, correta e respectivamente, as lacunas das frases abaixo.

Para o modelo **.....**, as interpretações que as pessoas fazem estão na origem de suas perturbações emocionais, e não os fatos em si.

O (A) **.....** é a expressão livre e sem censura de pensamentos, sentimentos, fantasias, sonhos, assim como as associações que ocorrerem.

Chama-se **.....** o estado de regressão do paciente, que passa a desenvolver uma relação transferencial com o terapeuta e a deslocar para este pensamentos e sentimentos que originalmente eram voltados a pessoas importantes de seu passado, a partir da postura de neutralidade do terapeuta e da repetição de associações.

Para a **.....**, quando as necessidades emocionais de uma pessoa são frustradas de forma consistente e traumática, o indivíduo constrói esquemas desadaptativos, que representam formas autoderrotistas de funcionamento interpessoal.

(A) psicanalítico – questionamento socrático – transferência – Psicanálise
(B) psicanalítico – livre associação – neurose de transferência – terapia dos esquemas
(C) interpessoal – questionamento socrático – transferência – terapia interpessoal
(D) cognitivo – livre associação – neurose de transferência – terapia dos esquemas

27. Associe os conceitos (coluna da esquerda) às respectivas definições (coluna da direita).

1 - Abstinência	( ) Deixar de lutar com a presença do conteúdo mental para desenvolver uma atitude de curiosidade e observação.
2 - Ação comprometida	( ) Viver de acordo com os valores de vida e ir em busca deles.
3 - Desfusão cognitiva	( ) Evitar gratificar os desejos transferenciais do paciente.
4 - Aceitação	
5 - *Mindfulness*	

A sequência numérica correta, de cima para baixo, da coluna da direita, é

(A) 3 – 5 – 4
(B) 4 – 2 – 1
(C) 4 – 3 – 1
(D) 5 – 4 – 2

28. Assinale a assertiva correta sobre a epidemiologia global do suicídio.

(A) A maioria das mortes por suicídio ocorre nos países de alta renda.
(B) Entre os países da América do Sul, o Brasil é o recordista em mortes por suicídio a cada 100.000 habitantes.
(C) Globalmente, a taxa de suicídios é maior em homens do que em mulheres; entretanto, a diferença é menor nos países de mais baixa renda.
(D) Globalmente, o suicídio é a primeira causa de morte entre jovens de 15-29 anos.

---

29. Assinale a assertiva correta sobre suicídio e automutilações na adolescência.

(A) As automutilações são fenomenologicamente consideradas gestos suicidas ou tentativas de suicídio.
(B) Depressão é um fator de risco específico para automutilações.
(C) A coocorrência de automutilações e tentativas de suicídio indica uma condição psicopatológica mais grave.
(D) Sofrer *bullying* e ser do gênero masculino são fatores de risco associados a automutilações.

---

30. Assinale a assertiva correta a respeito da divulgação de imagens e informações de paciente nas redes sociais, tendo como base o Código de Ética Médica.

(A) É permitido realizar comentários sobre dados clínicos de paciente para outros pacientes desde que seja com intuito educativo, com consentimento por escrito do próprio paciente.
(B) É permitido exibir fotos de resultados de procedimentos desde que o paciente não possa ser identificado.
(C) É vedado divulgar imagens que tornem o paciente identificável em anúncios profissionais mesmo que se tenha obtido autorização para seu uso.
(D) É vedado exibir fotos de crianças em atendimento, constituindo exceção a essa regra a autorização dada por escrito por ambos os pais.

HOSPITAL DE CLÍNICAS
PORTO ALEGRE RS

fundmed
Pesquisa, Ensino e Inovação

HOSPITAL DE CLÍNICAS DE PORTO ALEGRE

PROCESSO SELETIVO PÚBLICO PARA RESIDÊNCIAS MÉDICAS/2023

ANO ADICIONAL

TRANSPLANTE DE CÓRNEA

Nome: _____

Nº de Inscrição: | | | | | | |

Instruções

- Confira o material recebido (CARTÃO DE RESPOSTAS e CADERNO DE QUESTÕES); se houver falha, solicite a substituição ao fiscal da sala.
- Após conferir seus dados no CARTÃO DE RESPOSTAS (NOME, Nº de INSCRIÇÃO e PROGRAMA DE TREINAMENTO), assine no local indicado.
- Este caderno contém **20 questões** com quatro alternativas de resposta (**A**, **B**, **C** e **D**).
- Preencha o CARTÃO DE RESPOSTAS, único documento de correção, com bastante atenção, à caneta esferográfica, azul ou preta, ponta grossa, marcando uma única alternativa em cada questão.
- Verifique, no CARTÃO DE RESPOSTAS, as instruções para preenchimento. É vedada a substituição do cartão decorrente de erro cometido na marcação.
- Durante a realização da prova, estão vedados o empréstimo de materiais, a comunicação entre candidatos ou terceiros, a utilização de quaisquer dispositivos, como máquina calculadora e/ou similares, livros, anotações, réguas de cálculo, impressos ou qualquer outro material de consulta.
- A prova objetiva terá duração de até **3 horas**, incluído o tempo para preenchimento do CARTÃO DE RESPOSTAS.
- Ao final dos trabalhos, DEVOLVA ao fiscal da sala o CARTÃO DE RESPOSTAS, devidamente preenchido e assinado, podendo levar consigo seu caderno de questões.
- Os dois últimos candidatos de cada sala de prova deverão permanecer no recinto, a fim de acompanhar os fiscais até à Sala da Coordenação para o lacre dos envelopes, quando, então, poderão retirar-se do local, depois de concluído o procedimento.

DIREITOS AUTORAIS RESERVADOS. PROIBIDA A REPRODUÇÃO, AINDA QUE PARCIAL, SEM AUTORIZAÇÃO PRÉVIA.

01. Assinale a assertiva correta sobre traumas químicos oculares.

(A) Ácidos precipitam proteínas no epitélio da córnea e da conjuntiva, atuando como uma barreira para o ingresso em partes mais profundas.
(B) A combinação de ácido ascórbico e citrato, na forma tópica, se mostrou efetiva na redução de úlceras e na perfuração pós-trauma.
(C) Na fase aguda do trauma, normalmente há uma diminuição da pressão intraocular, com duração de 10 minutos, consequência do trauma no colágeno externo.
(D) A membrana amniótica está indicada para casos agudos de trauma químico por sua ação anti-inflamatória e de substrato para o crescimento epitelial em sua superfície.

---

02. Qual das situações abaixo pode estar acompanhada de uma medida falsamente baixa à tonometria de Goldmann?

(A) Aumento da espessura corneana
(B) Edema de córnea
(C) Cicatrizes densas na córnea
(D) Ceratotomia radial prévia

---

03. Qual dos testes abaixo melhor reforça o diagnóstico de síndrome de Sjögren?

(A) Teste de Schirmer < 5 mm em 5 minutos
(B) Hipo-osmolaridade lacrimal
(C) *Break-up-time* < 10 segundos
(D) Coloração positiva com fluoresceína na córnea e na conjuntiva

---

04. Em perfurações corneanas de 1,5 mm de diâmetro, qual a conduta de primeira escolha?

(A) *Patch* corneano com recobrimento conjuntival
(B) Adesivo tecidual e lente de contato terapêutica
(C) Recobrimento conjuntival
(D) Curativo oclusivo

---

05. Paciente masculino, de 25 anos, usuário de drogas intravenosas, veio à consulta por baixa da acuidade visual e dor no olho direito há 2 dias. O exame revelou marcada injeção conjuntival e hipópio de 2 mm; a ultrassonografia ocular, opacidades vítreas densas. A suspeita é endoftalmite endógena. Com base no histórico do paciente, que agente, dentre os abaixo, é o **menos** provável causador da infecção?

(A) *Candida albicans*
(B) *Staphylococcus* sp.
(C) *Haemophilus influenzae*
(D) *Bacillus cereus*

---

06. Assinale a assertiva correta sobre degeneração marginal pelúcida da córnea.

(A) A protrusão corneana coincide com a área mais fina da córnea.
(B) É uma condição bilateral.
(C) É mais comum em mulheres.
(D) Costuma iniciar no quadrante superior da córnea.

---

07. Assinale a assertiva correta sobre cirurgia refrativa corneana.

(A) Está contraindicada a cirurgia com excimer *laser* em uma córnea com paquimetria central < 500 micra.
(B) Uma córnea com topografia assimétrica contraindica a cirurgia com excimer *laser*.
(C) As técnicas *LASIK* ou *PRK* podem sempre ser realizadas em uma córnea cuja paquimetria central seja > 540 micra.
(D) Os índices de progressão paquimétrica da tomografia corneana têm atualmente importância na indicação ou contraindicação da cirurgia.

---

08. São complicações pós-operatórias de transplante de córnea lamelar anterior profundo:

(A) rejeição estromal, falência primária e uveíte intermediária.
(B) rejeição epitelial, ceratite lamelar difusa (DLK) e astigmatismo irregular.
(C) rejeição subepitelial, dupla câmara anterior e neovascularização da interface.
(D) rejeição endotelial, defeito epitelial persistente e deiscência de sutura.

---

09. Um corpo estranho de cobre intra-ocular pode causar todas as condições abaixo, **exceto** uma. Assinale-a.

(A) Catarata em forma de girassol
(B) Anel de Kayser-Fleischer
(C) Endoftalmite supurativa
(D) Onda plana irreversível ao eletrorretinograma

---

10. Assinale a assertiva correta sobre transplante de córnea.

(A) Na trepanação da córnea doadora por via endotelial, o diâmetro final é 0,25 mm menor do que o diâmetro do trépano utilizado.
(B) O anel de Flieringa deve ser suturado na conjuntiva, procurando-se evitar sua fixação no tecido episcleral ou escleral, por gerar elevado astigmatismo no pós-operatório.
(C) A câmara rasa no pós-operatório é sempre um indicativo de hipertensão ocular.
(D) Em crianças com menos de 2 anos, deve-se esperar, no mínimo, 6 meses para iniciar a retirada das suturas.

---

11. Qual das técnicas cirúrgicas abaixo **não** poderia ser indicada para um paciente portador de ceratopatia bolhosa pós-facoemulsificação?

(A) Transplante penetrante
(B) *DSAEK*
(C) *DMEK*
(D) *DALK*

12. Assinale a assertiva correta sobre episclerites e esclerites.

(A) Episclerites estão mais relacionadas a doenças sistêmicas do que esclerites.
(B) O acometimento relacionado a artrite reumatoide pode não causar dor, apesar do aparecimento de estafilomas.
(C) A etiologia mais frequente da esclerite infecciosa é a estafilocócica.
(D) Esclerites são mais comuns em homens.

---

13. Paciente com ceratocone veio à consulta queixando-se de baixa súbita da acuidade visual, dor e lacrimejamento no olho direito. Com base no quadro, assinale a assertiva **incorreta**.

(A) O lacrimejamento é sinal de perfuração corneana espontânea e requer cirurgia imediatamente.
(B) Essa condição reflete a ruptura da membrana de Descemet.
(C) Os achados biomicroscópicos da córnea se resolvem com tempo e com tratamento clínico na grande maioria das vezes.
(D) Muitas vezes, o processo de cicatrização após um episódio como esse facilita a adaptação de lentes de contato.

---

14. Assinale a assertiva correta sobre o tratamento atual de uma membrana neovascular sub-retiniana localizada a menos de 250 μm da fóvea.

(A) Os resultados do tratamento com anti-angiogênicos são superiores aos do *laser* a longo prazo.
(B) O *laser* não é efetivo em destruir a membrana.
(C) O tratamento indicado é injeção intravítrea de triancinolona.
(D) O tratamento indicado é remoção cirúrgica da membrana.

---

15. O sinal de Hutchinson está associado à infecção por

(A) herpes simples recidivante.
(B) herpes-zóster oftálmico.
(C) citomegalovírus.
(D) adenovírus.

---

16. Menino de 14 anos apresenta atrofia bilateral de íris e corectopia. Ao exame, constatou-se aumento da pressão ocular. Em sua história familiar, constava ter o pai problema semelhante. Qual o diagnóstico mais provável?

(A) Síndrome de Lowe
(B) Síndrome iridocorneal endotelial (*ICE Syndrome*)
(C) Síndrome de Axenfeld-Rieger
(D) Anomalia de Peters

---

17. Em pacientes com síndrome de pseudoexfoliação, a cirurgia de catarata pode ser mais desafiadora do que em outros pacientes por todos os motivos abaixo, **exceto por** um. Assinale-o.

(A) Pouca dilatação pupilar
(B) Fragilidade zonular
(C) Maior chance de ruptura da cápsula posterior
(D) Afinamento escleral

---

18. Assinale a assertiva correta sobre os pontos de Horner-Trantas, presentes em casos graves de alergia ocular.

(A) São pontos esbranquiçados e elevados, presentes no limbo ou na conjuntiva.
(B) Representam acúmulos de polimorfonucleares.
(C) Podem estar presentes no limbo e no tarso superior.
(D) São característicos da conjuntivite papilar gigante.

---

19. Criança de 3 anos foi trazida à consulta por vir apresentando muita dificuldade para abrir o olho esquerdo, edema palpebral, vermelhidão, calor e dor local. A mãe também referiu febre e prostração. A suspeita diagnóstica é celulite periorbitária pré-septal. Qual a conduta mais adequada?

(A) Instituição de antibioticoterapia tópica
(B) Instituição de antibioticoterapia oral
(C) Internação e instituição de antibioticoterapia intravenosa
(D) Administração de analgesia e de compressas frias

---

20. Assinale a assertiva **incorreta** sobre a síndrome oculoglandular de Parinaud.

(A) *Bartonella henselae* é um dos agentes etiológicos mais comuns.
(B) Clinicamente acomete mais crianças, podendo ser vistos folículos e granulomas na conjuntiva.
(C) Linfadenopatias axilares fazem parte do quadro clínico.
(D) Bactérias, fungos e vírus encontram-se entre os agentes etiológicos mais comuns.